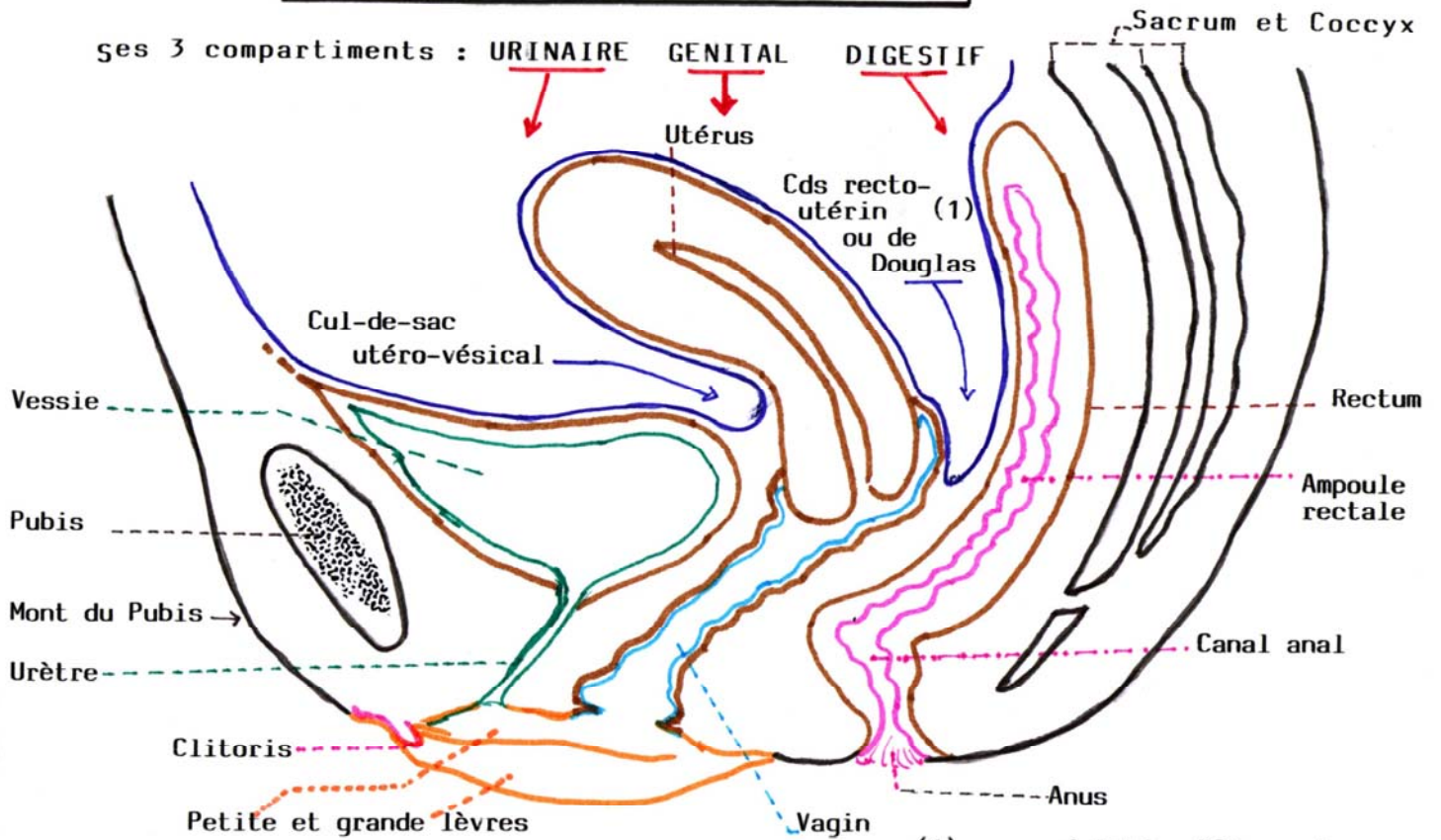
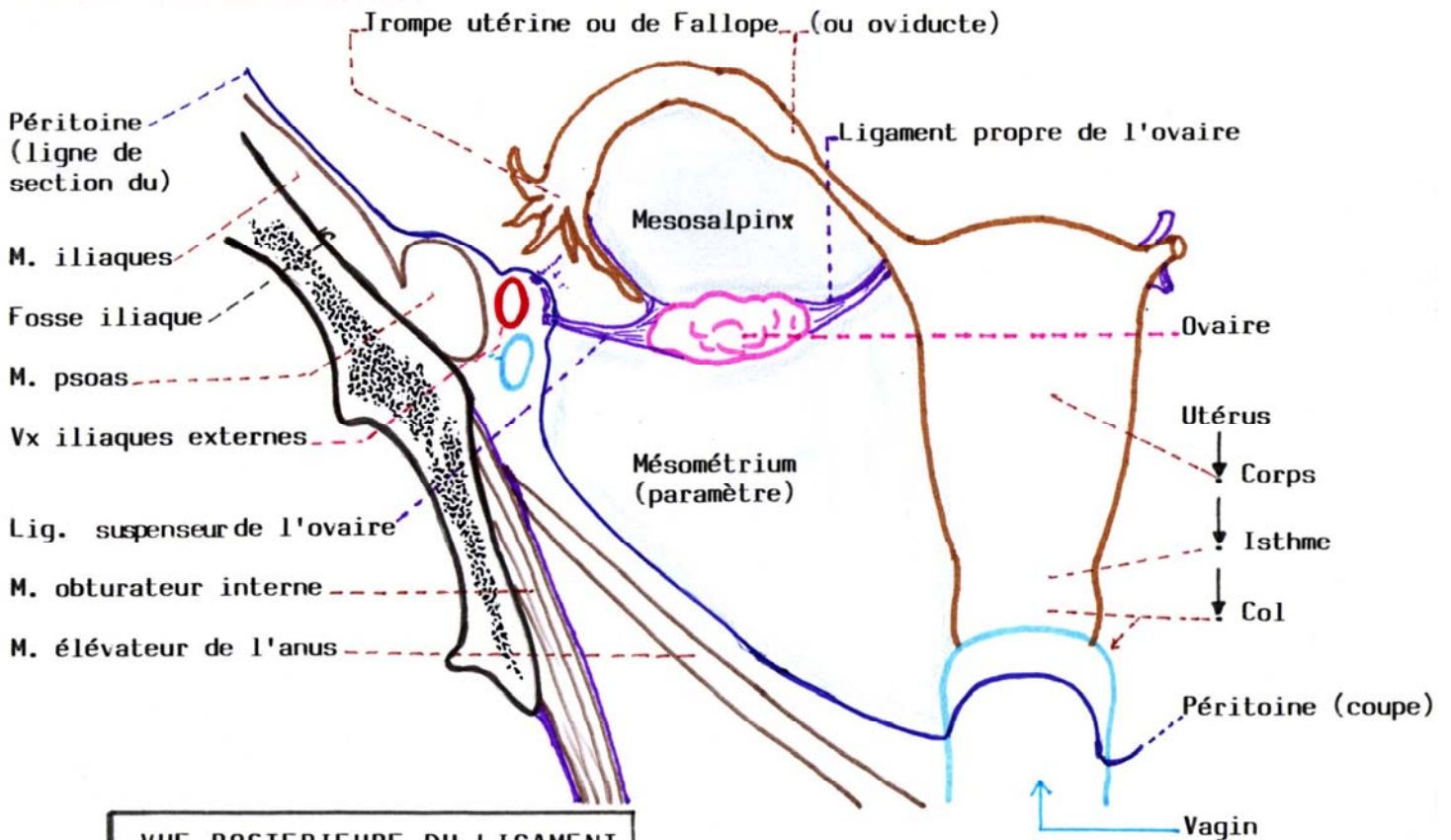


COUPE SAGITTALE DU PETIT BASSIN



(1) : en réalité "Cds recto-utéro-vaginal"

RAPPORTS DE L'UTERUS



VUE POSTERIEURE DU LIGAMENT LARGE ETALE