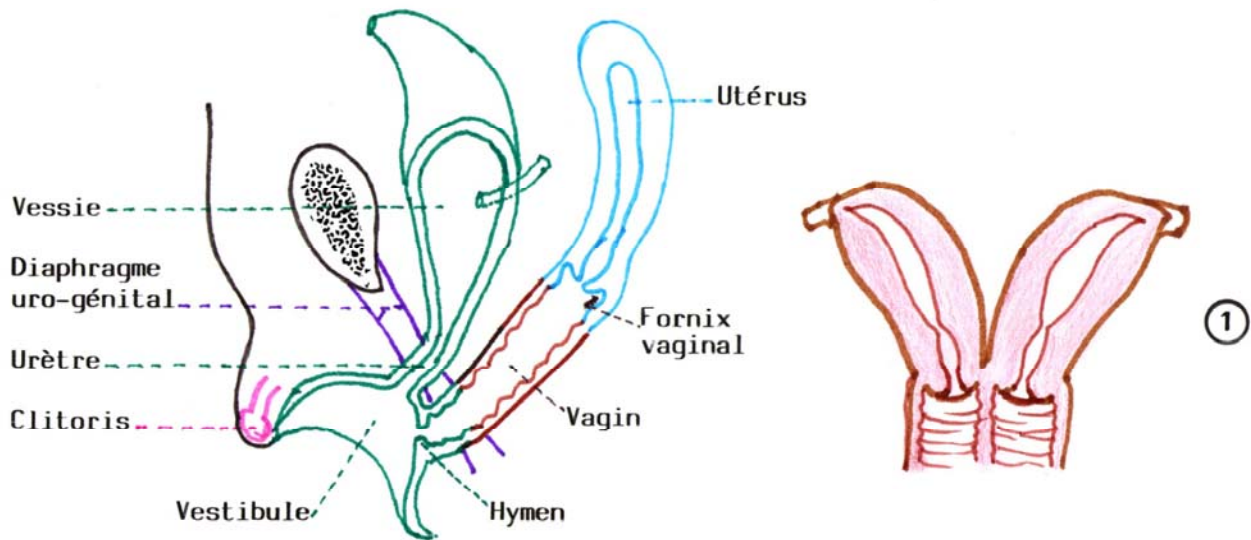
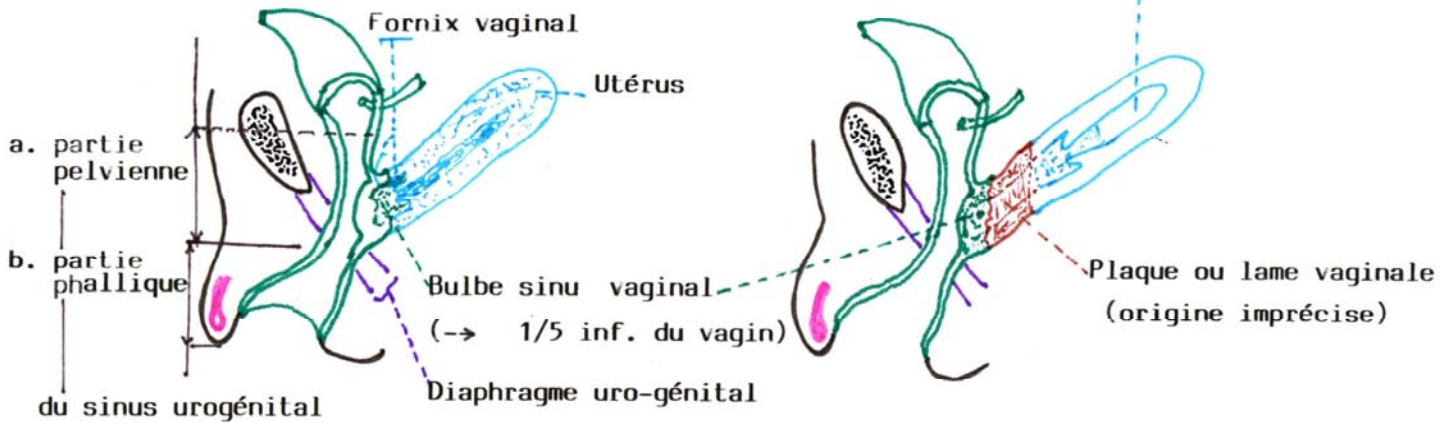


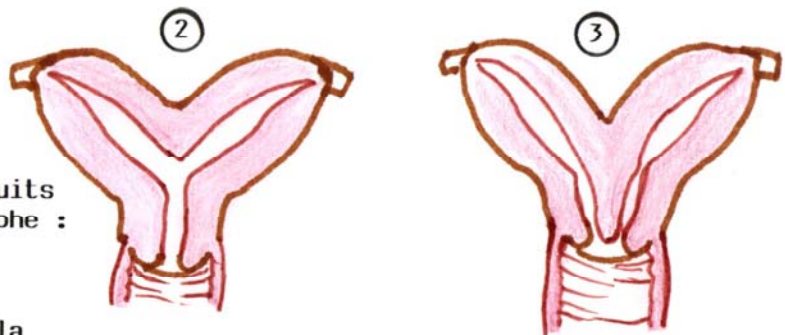
Ebauche utéro-vaginale (fusion des 2 conduits paramésonephrotiques (à la 9<sup>e</sup> semaine)



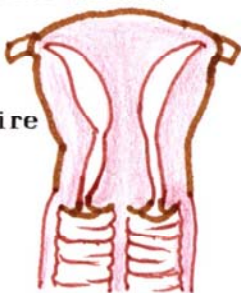
**ANOMALIES DE L'UTERUS**

1, 2, 3 : Défaut de fusion des conduits paramésonephrotiques : 1, U didelphes ; 2, U. bicorné unicervical ; 3, U. bicorné (bicervical)

4, 5, 6 : Défaut de résorption de la cloison mitoyenne → U biloculaire (aspect externe normal)

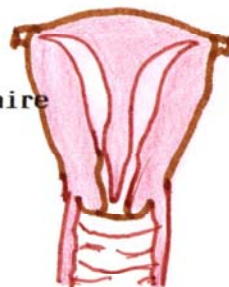


U. biloculaire avec double vagin



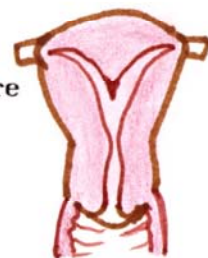
④

U. biloculaire total



⑤

U. biloculaire corporel



⑥