

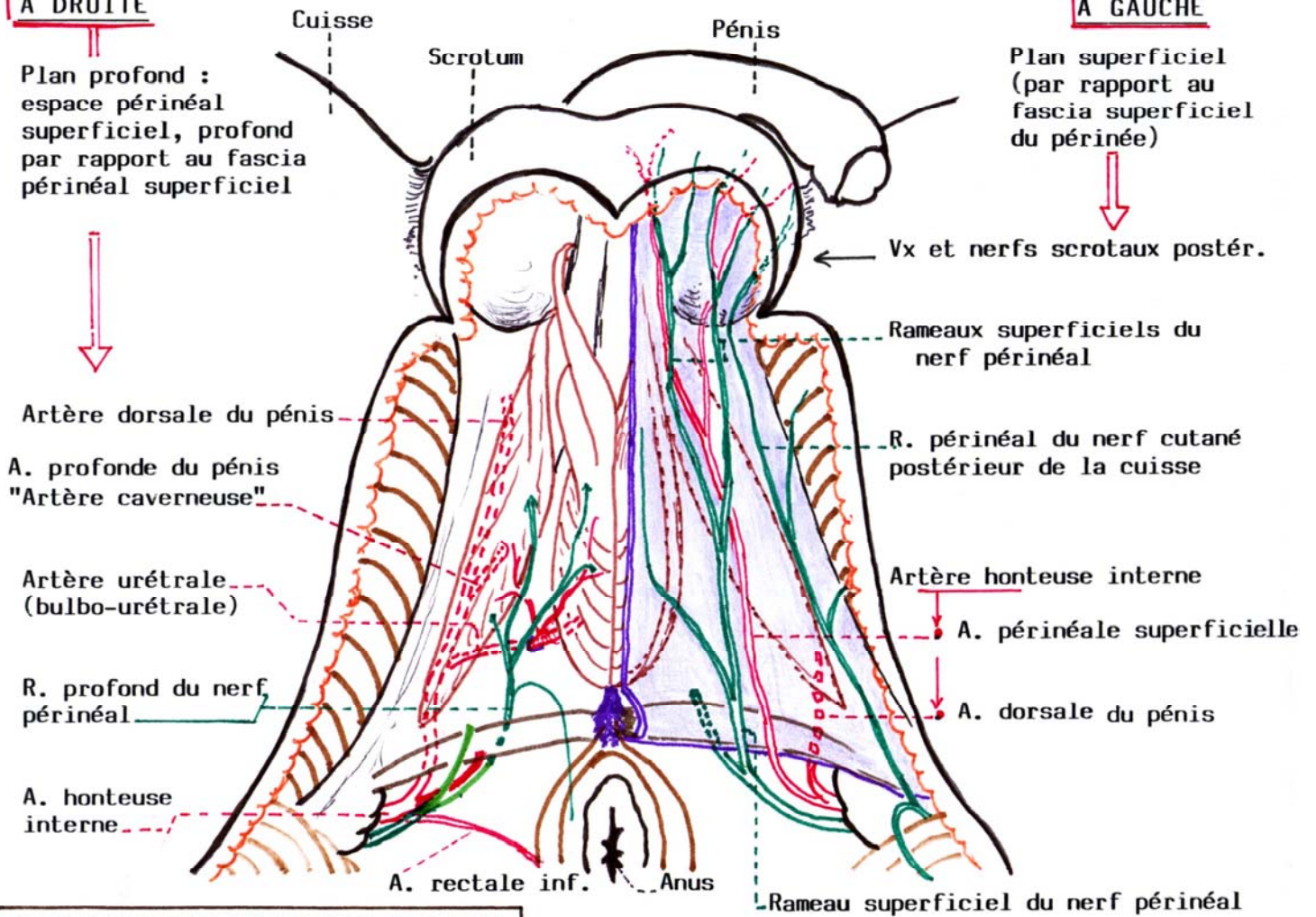
A DROITE

Plan profond :
espace périnéal
superficiel, profond
par rapport au fascia
périnéal superficiel



A GAUCHE

Plan superficiel
(par rapport au
fascia superficiel
du périnée)



**LES 2 DELTAS DU PLEXUS VEINEUX
RETRO-PUBIEN (de SANTORINI)**

