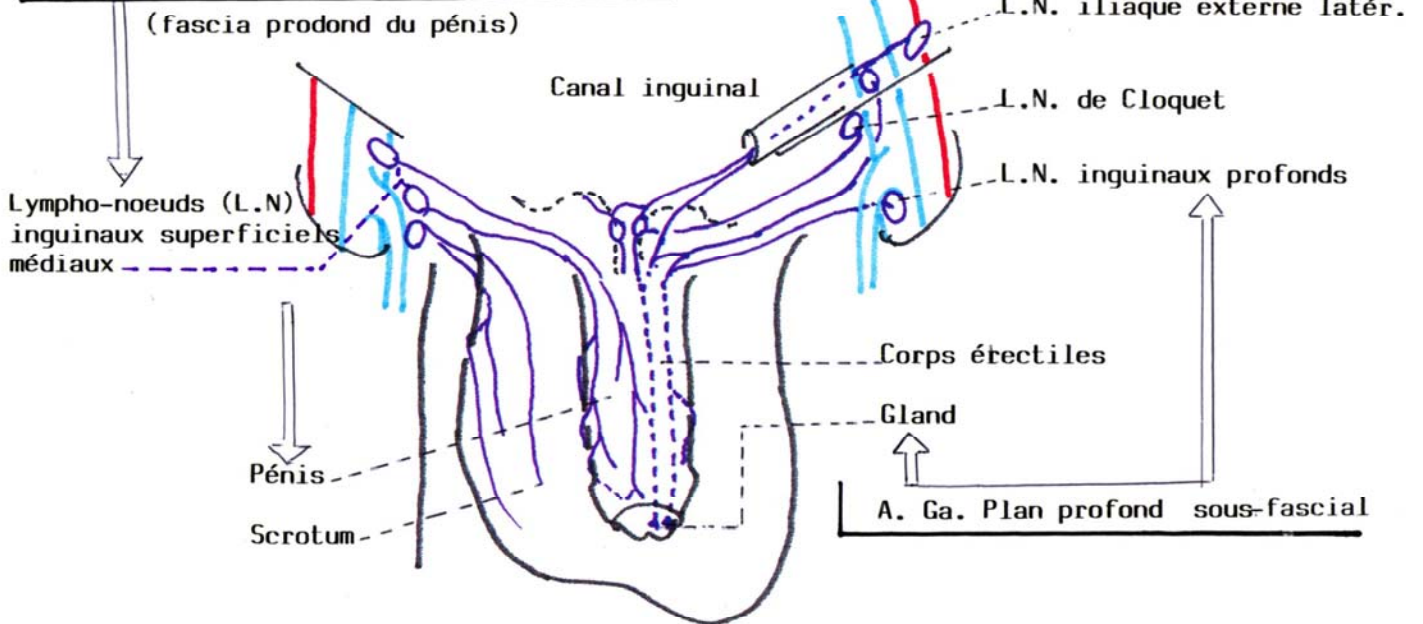
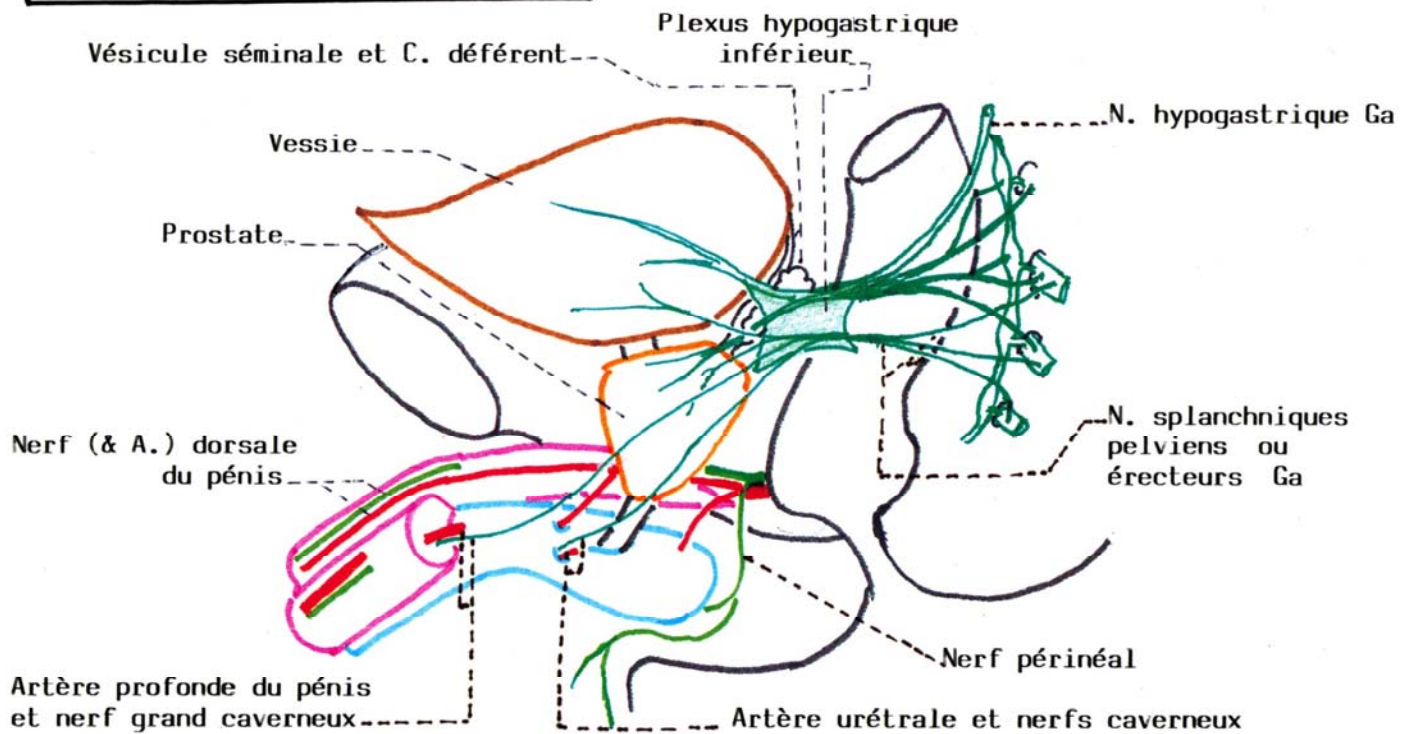


A.D.R. Plan superficiel sus-fascial



NERFS CAVERNEUX : VUE LATÉRALE



L'INNERVATION DES ORGANES GENITAUX EXTERNES est double

- . L'innervation somatique est sous la dépendance
 - du nerf dorsal du pénis et du nerf périnéal venant du Nerf honteux interne
 - du nerf ilio-inguinal et ilio-hypogastrique et du génito-fémoral pour le mont du pubis, la peau du pénis et le scrotum
- . L'innervation végétative provient des nerfs caverneux, essentiellement para-sympathique venant du plexus hypogastrique.