BRANCHES CORTICALES DES ARTERES CEREBRALES

N.A.

VUE LATERALE

R. frontal médial — Intermédiaire — Postér.

Antér.

A. du sillon précentral

A. du sillon central ("Rolandique")

A. du sillon post. central

A. pariétale

A. du gyrus angulaire

A. fronto-basale (orbito-fr.) latérale

A. CEREBRALE MOYENNE (Sylvienne)

4, 5, 6 : R. occipitaux de la cérébrale postér.

A. pariéto-occipitale

1, 2, 3 : R. temporaux antér. intermédiaire et postér. de la cérébrale postér.

Antérieure — Intermédiaire — Postérieure

A. temporale

A. du sillon précentral

A. fronto-basale (orbito-frontale) latérale

"A. fronto-basale inférieure"

1. A. insulaires (1 sur l'insula)

A. du sillon central (de Rolando)

A. du gyrus angulaire

CEREBRALE MOYENNE dans la FOSSE LATERALE

"Tronc — supérieur" / inférieur"

A. CEREBRALE MOYENNE

Antérieure — Intermédiaire — postérieure

A. temporale

TRIANGLE de REPERE de la CEREBRALE MOYENNE



Sur une ARTERIOGRAPHIE

voir aussi schéma du haut de la page

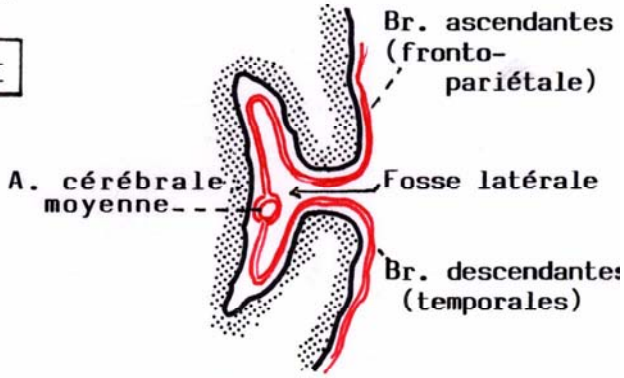

COUPE CORONALE