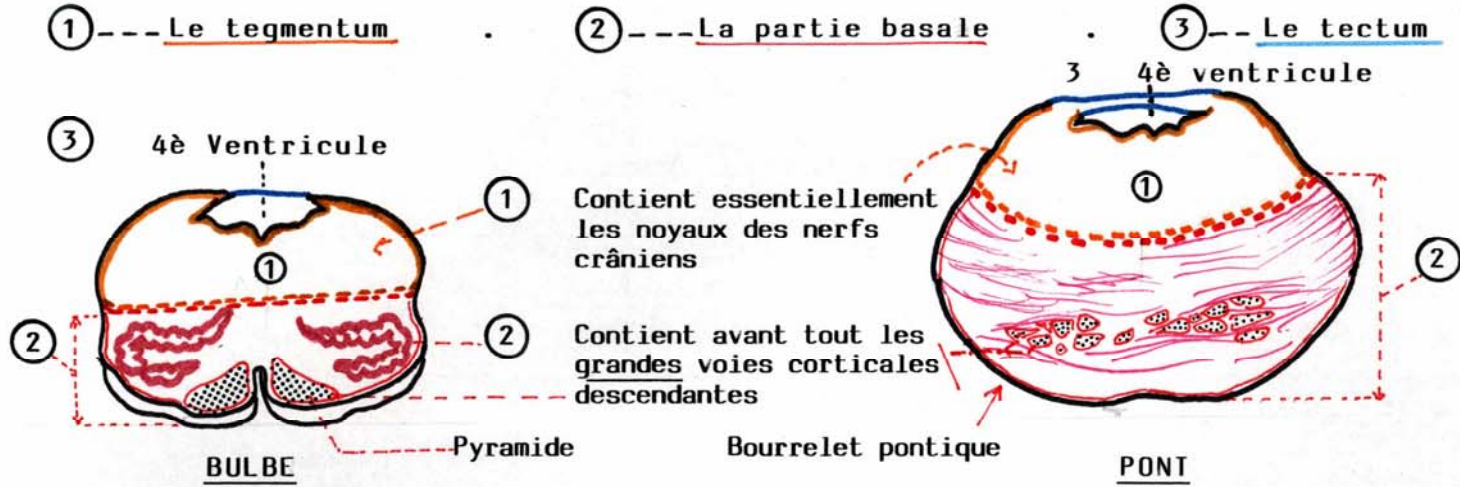
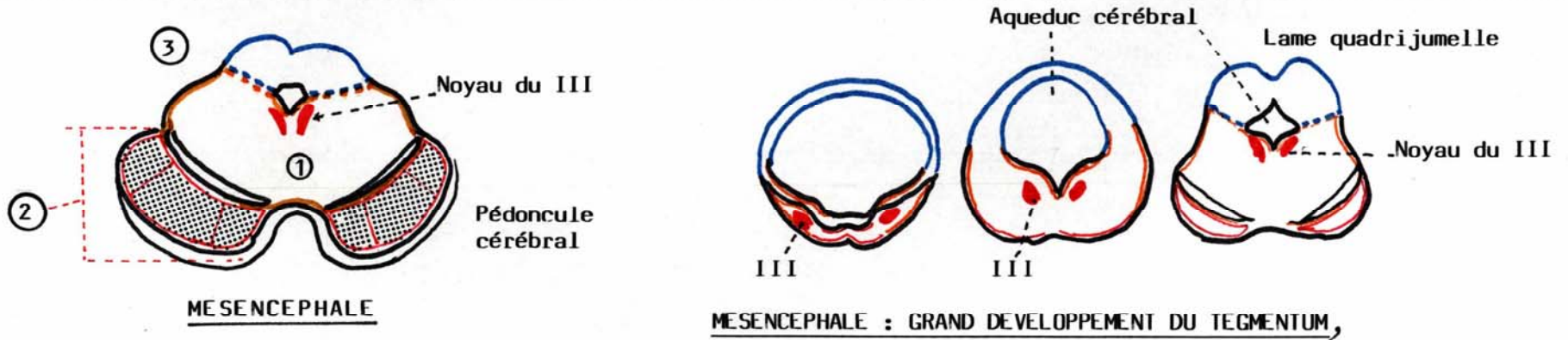


LES 3 SUBDIVISIONS du TRONC CEREBRAL



Au niveau de la Moelle allongée (Bulbe) et du pont, le tegmentum (3) - réduit à une mince lame - est recouvert par le cervelet.



** D'après KAHLE et al., Anatomie, S.N., p. 125