

TRONC CEREBRAL : NOYAUX SUPRA-SEGMENTAIRES

NOYAUX et TRACTUS

VUE POSTERIEURE

Noyau rouge

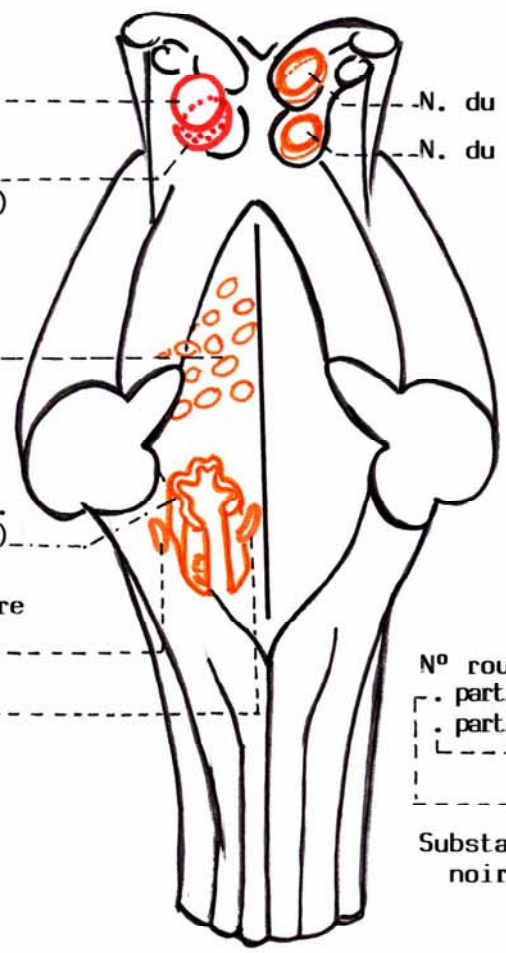
- partie parvo-cellulaire (néo-rubrum)
- partie magno-cellulaire (paléo-rubrum)

Multiplés noyaux du pont

N° olivaire infér. (olive bulbaire)

N. oliv. accessoire

- dorsal
- médial



Cortex précentral

Gl. pallidus

F. cortico-rubrique

F. pallido-rubrique

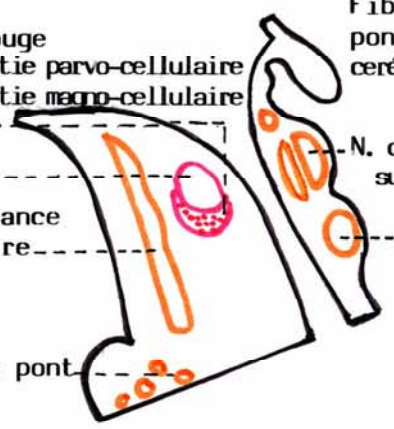
N. rouge

MESENCEPHALE COUPE SAGITTALE

N° rouge partie parvo-cellulaire partie magno-cellulaire

Substance noire

N° du pont



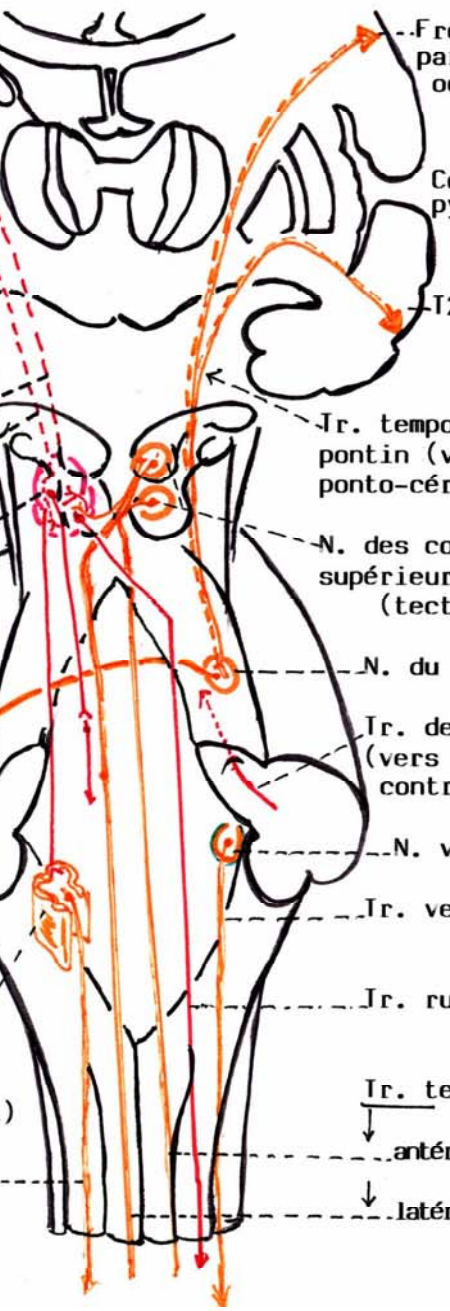
Fibres ponto-cérébelleuses

N. du collicule supérieur

N. du collicule inférieur

N. olivaire (bulb.)

Tr. olivo-spinal



Frontal, pariétal et occipital

Cortex extra-pyramidal

T2 temporal

Tr. temporo-fronto-pontin (voie cérébro-ponto-cérébelleuse)

N. des colliculus supérieur et inférieur (tectum)

N. du pont

Tr. dento-rubrique (vers N. rouge) controlatéral

N. vestibulaire

Tr. vestibulo-spin.

Tr. rubro-spinal

Tr. tecto-spinaux

antérieur (direct)

latéral (croisé)