

VOIES COCHLEAIRES

Cortex auditif : gyrus temporal transverse de Heschl (aires 41 - 42)

Radiations acoustiques (neurone thalamo-cortical)

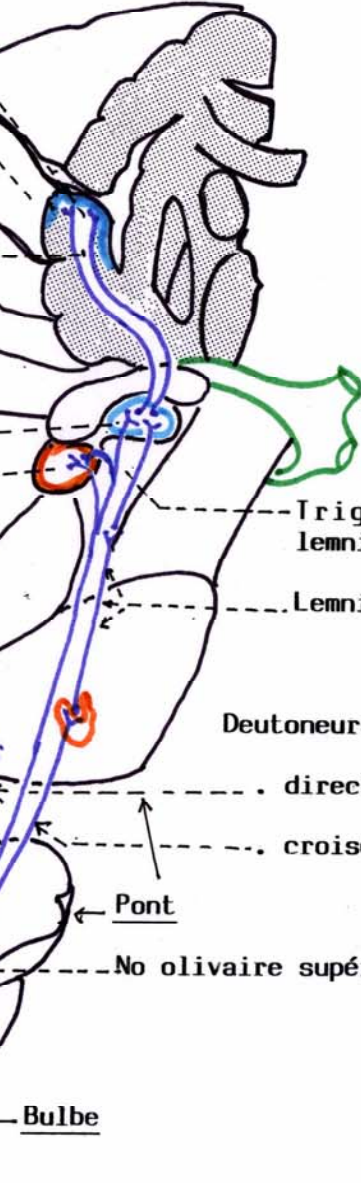
Corps géniculé médial
Colliculus inférieur

Partie cochléaire du nerf vestibulo-cochléaire VIII

Ganglion spiral de Corti

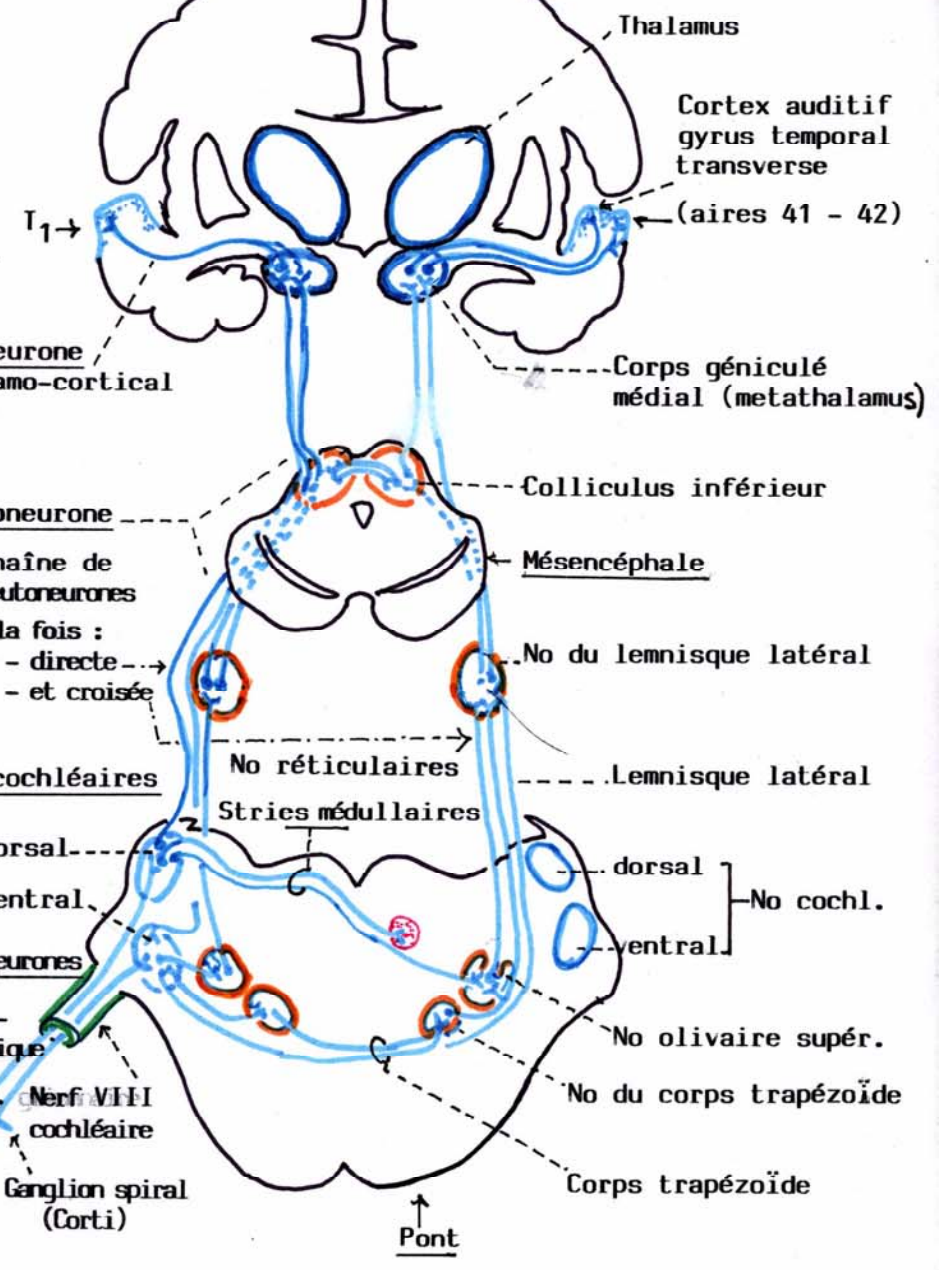
Noyaux
- dorsal (réflexes)
- ventral (sensoriel)

Stries médullaires
Corps trapézoïde



VUE LATÉRALE DROITE

N.A.



Limaçon membraneux