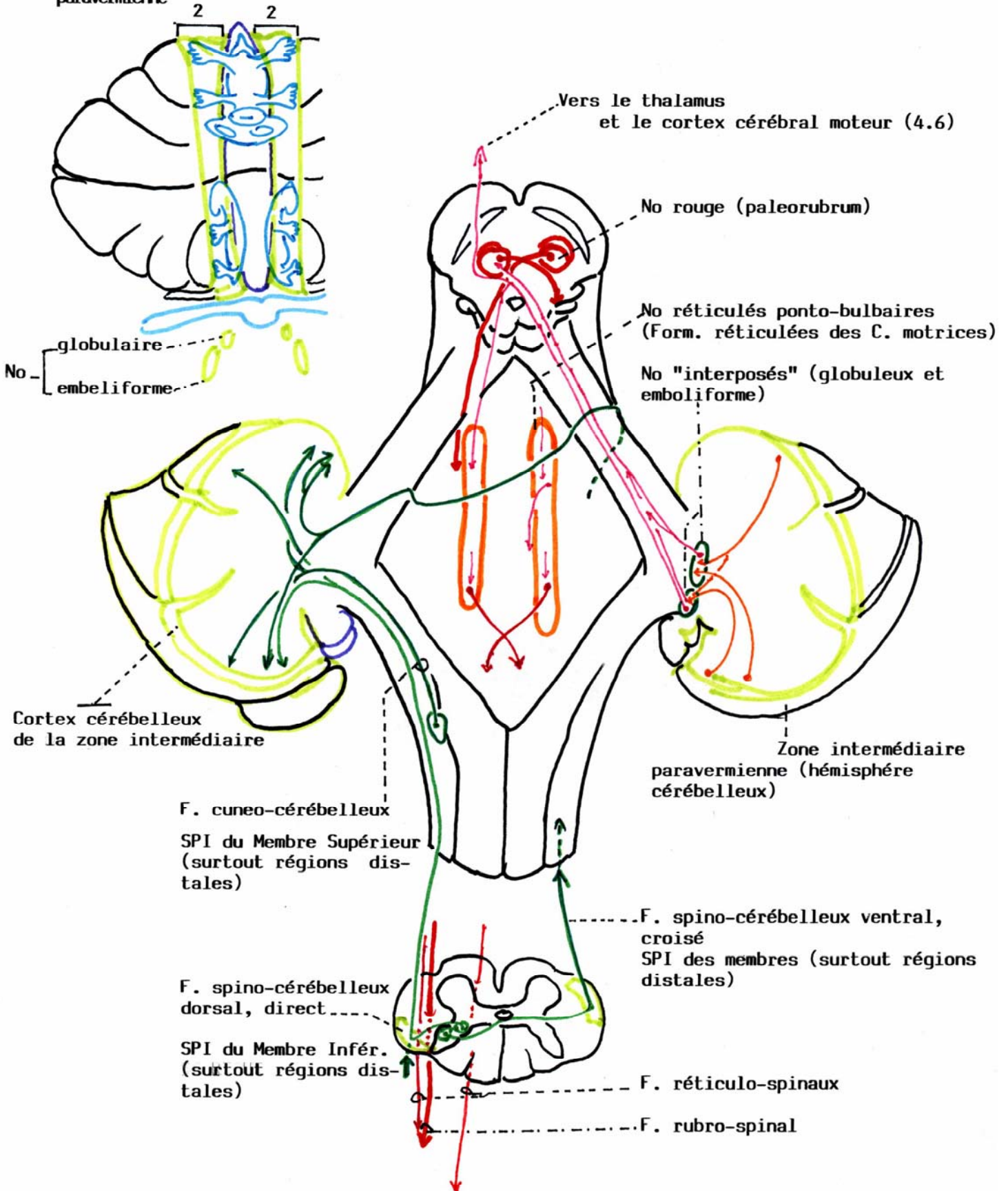


SYSTEMATISATION du SPINO CEREBELLUM PARAVERMIEEN *

2 : Zone intermédiaire, paravermienne

(Le "spino-cérébellum paravermien")



* D'après Ghez C., Fahn J. (1985) in Anatomie Clinique (Neuro-Anatomie)