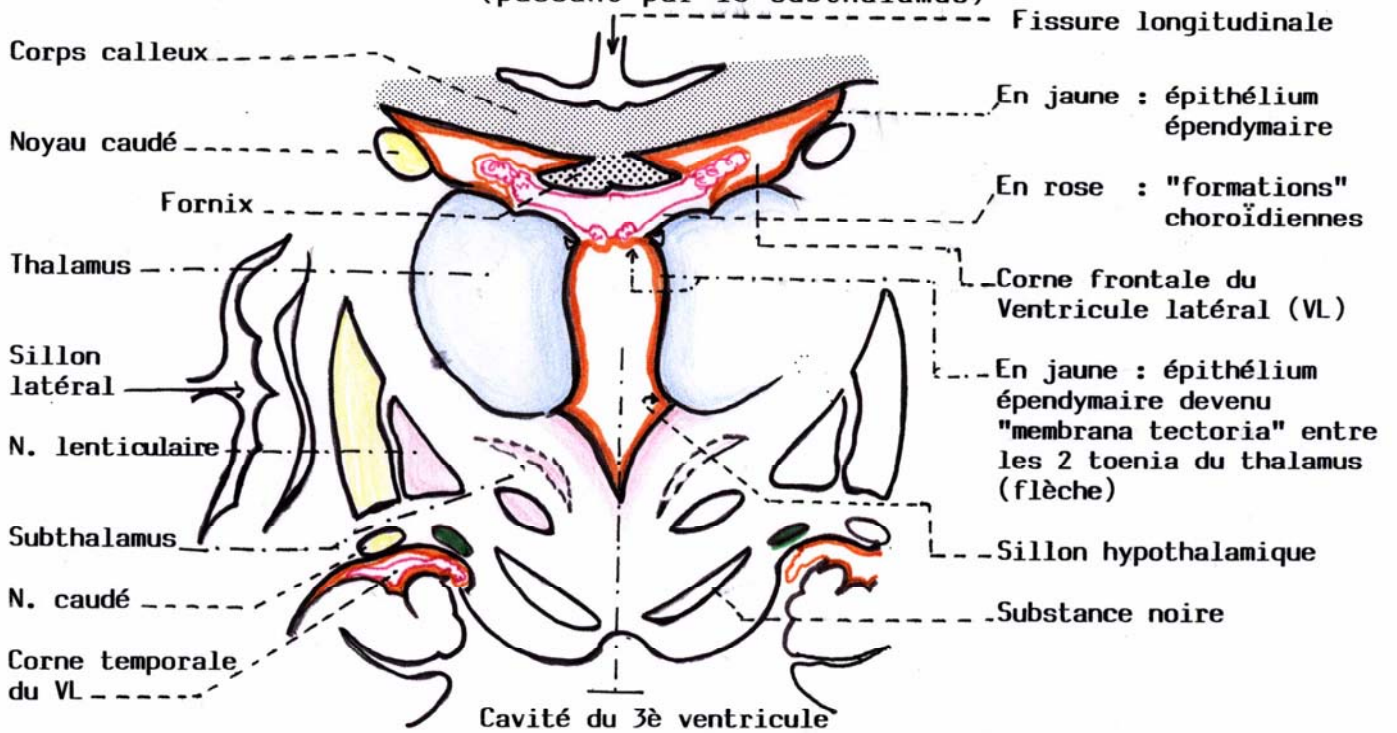


COUPE FRONTALE du 3^e VENTRICULE

(passant par le subthalamus)



TOILE CHOROIDIENNE DU 3^e VENTRICULE : VUE SUPERIEURE

(Corps calleux et fornix réséqués)

