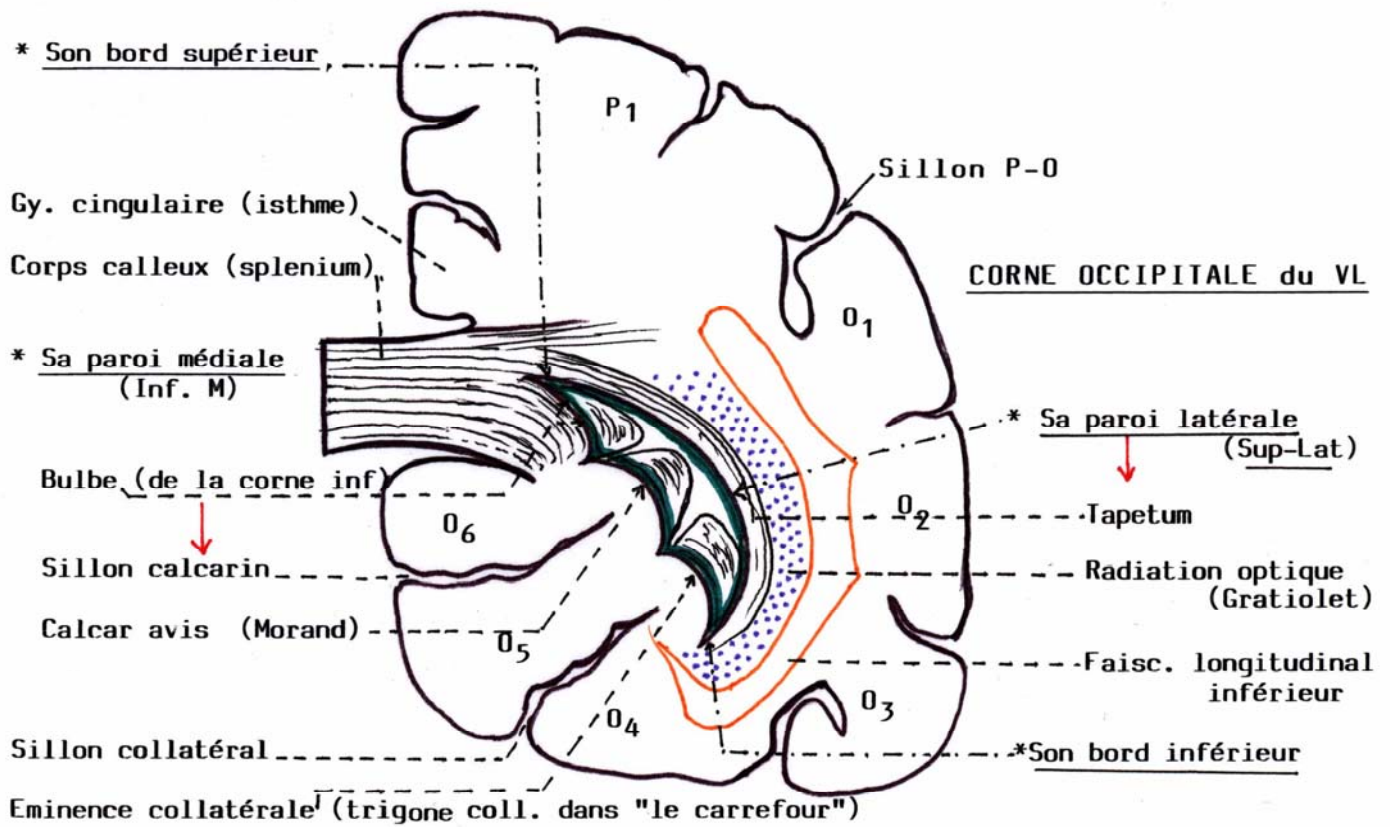


**COUPE CORONALE DE LA CORNE OCCIPITALE DU VL : VUE ANTERIEURE**



**PROJECTION DU VL SUR LA PARI LATERALE DU CRANE**

