N.A.

HYPOPHYSE : RAPPORTS SUPERIEURS

** Cercle artériel du cerveau
** Hypothalamus et chiasma optique

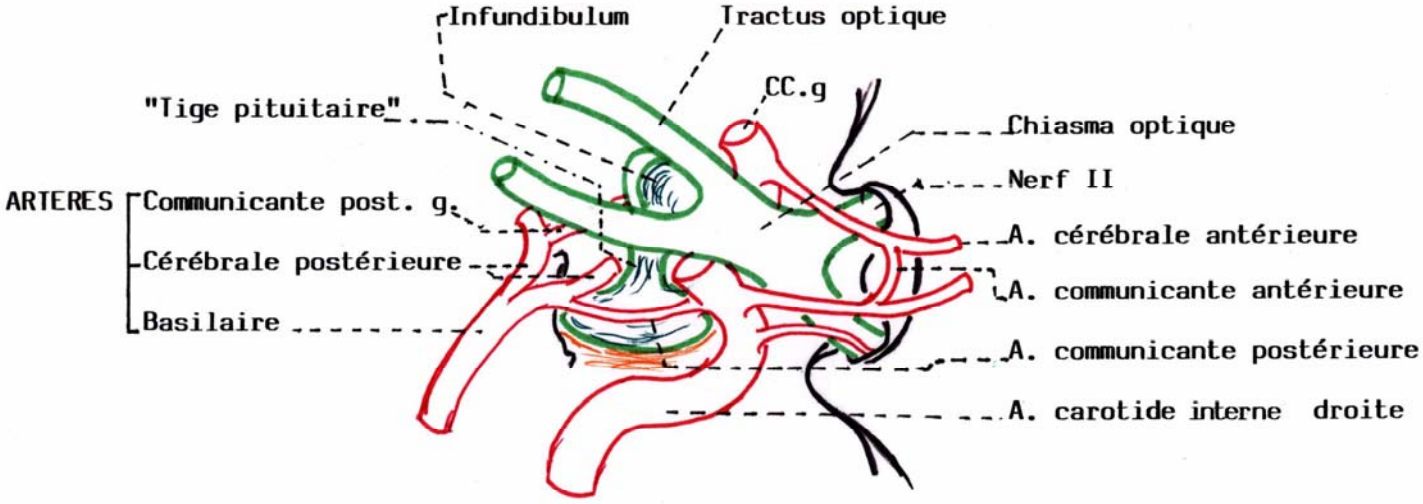

LOGE HYPOPHYSAIRE OSTEO-DURALE

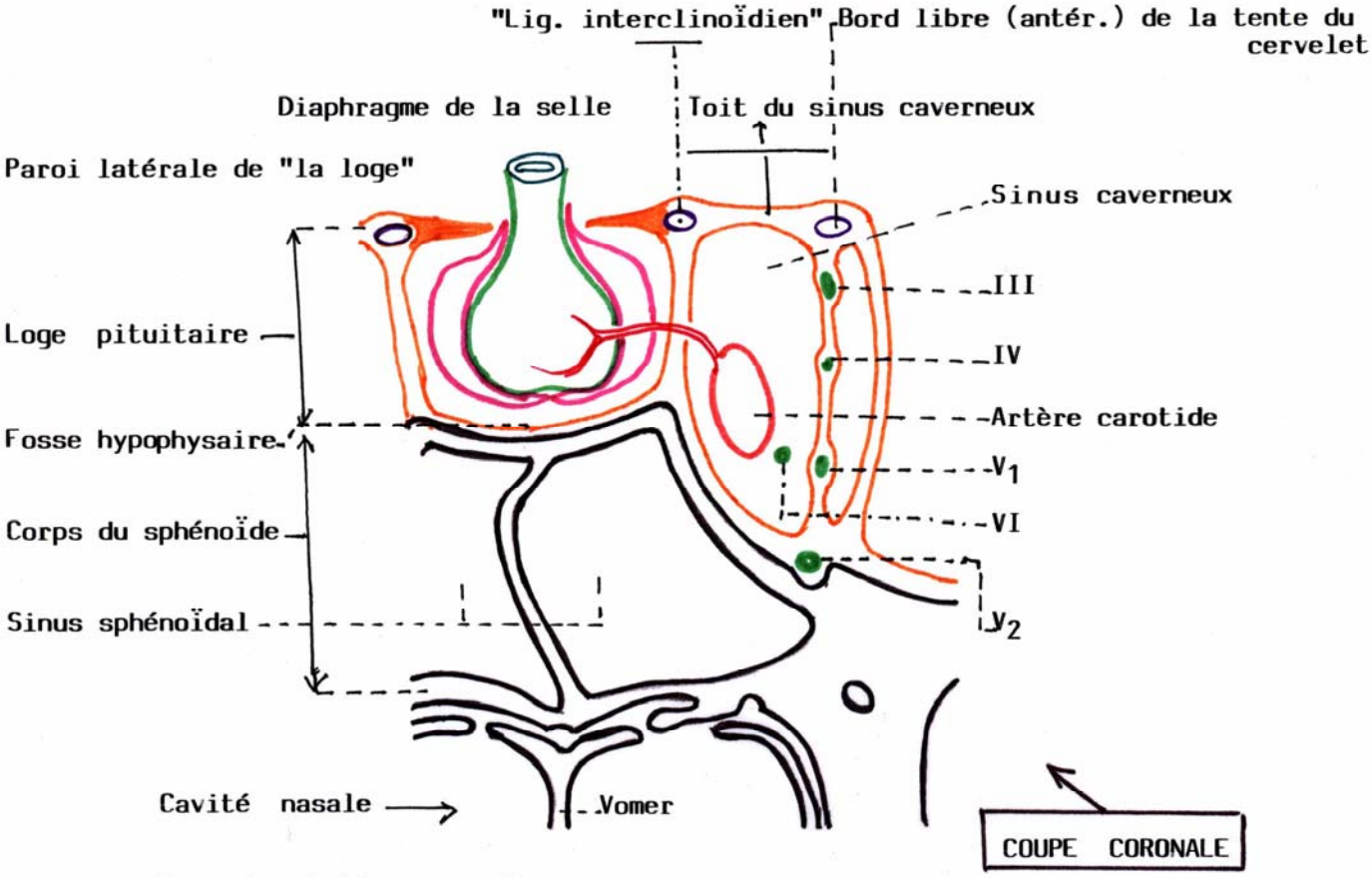

<u>Rapports latéraux</u> : sinus caverneux

Pour certains le sinus caverneux serait un plexus veineux extradural : il n'y a pas de revêtement dural sur la face latérale du corps du sphénoïde.