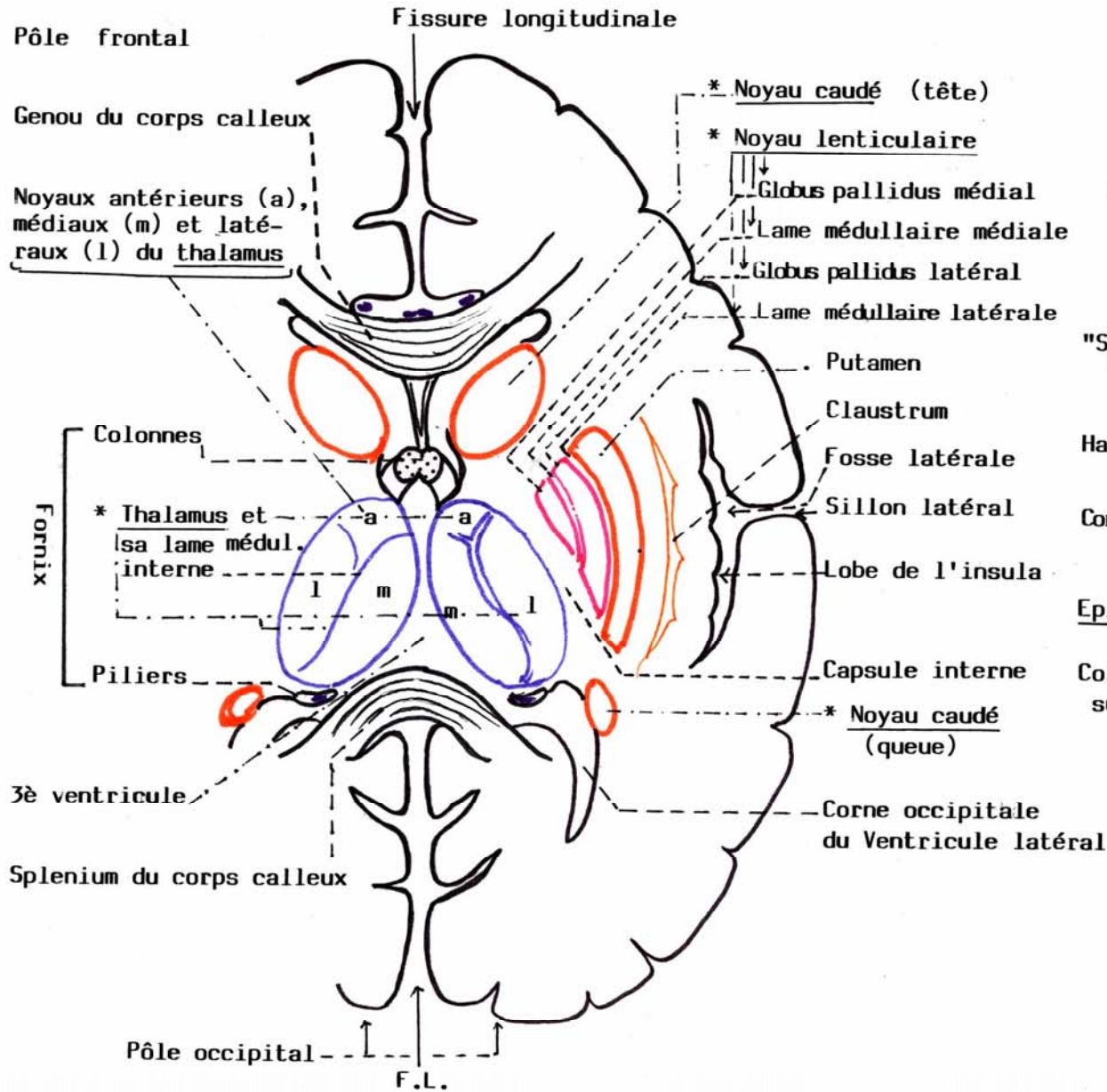
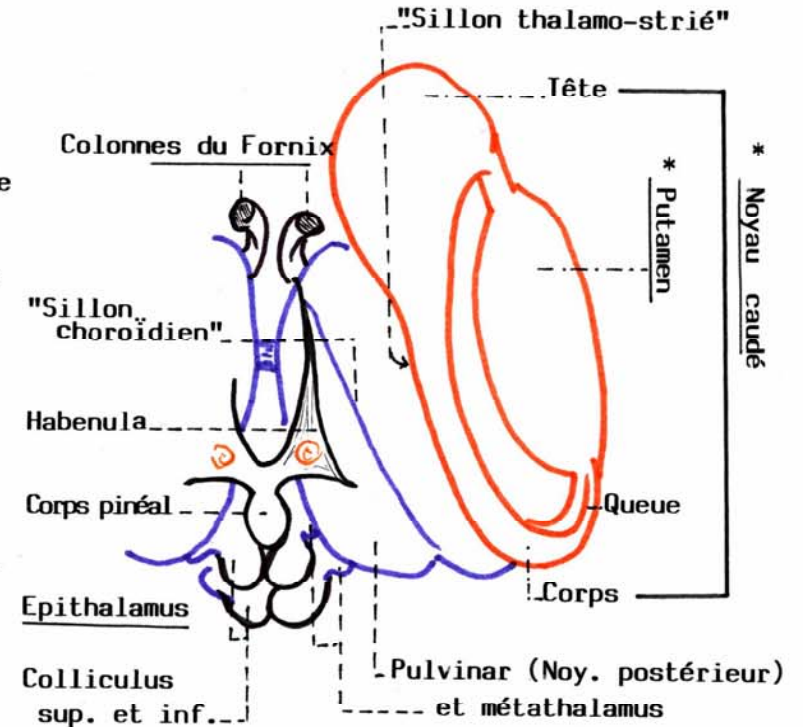


COUPE HORIZONTALE (de Flechsig)



VUE SUPERIEURE



- "Sillon optostrié ou thalamo-strié" avec le toenia semi-circulaire
- "sillon choroidien" avec le toenia choroidien