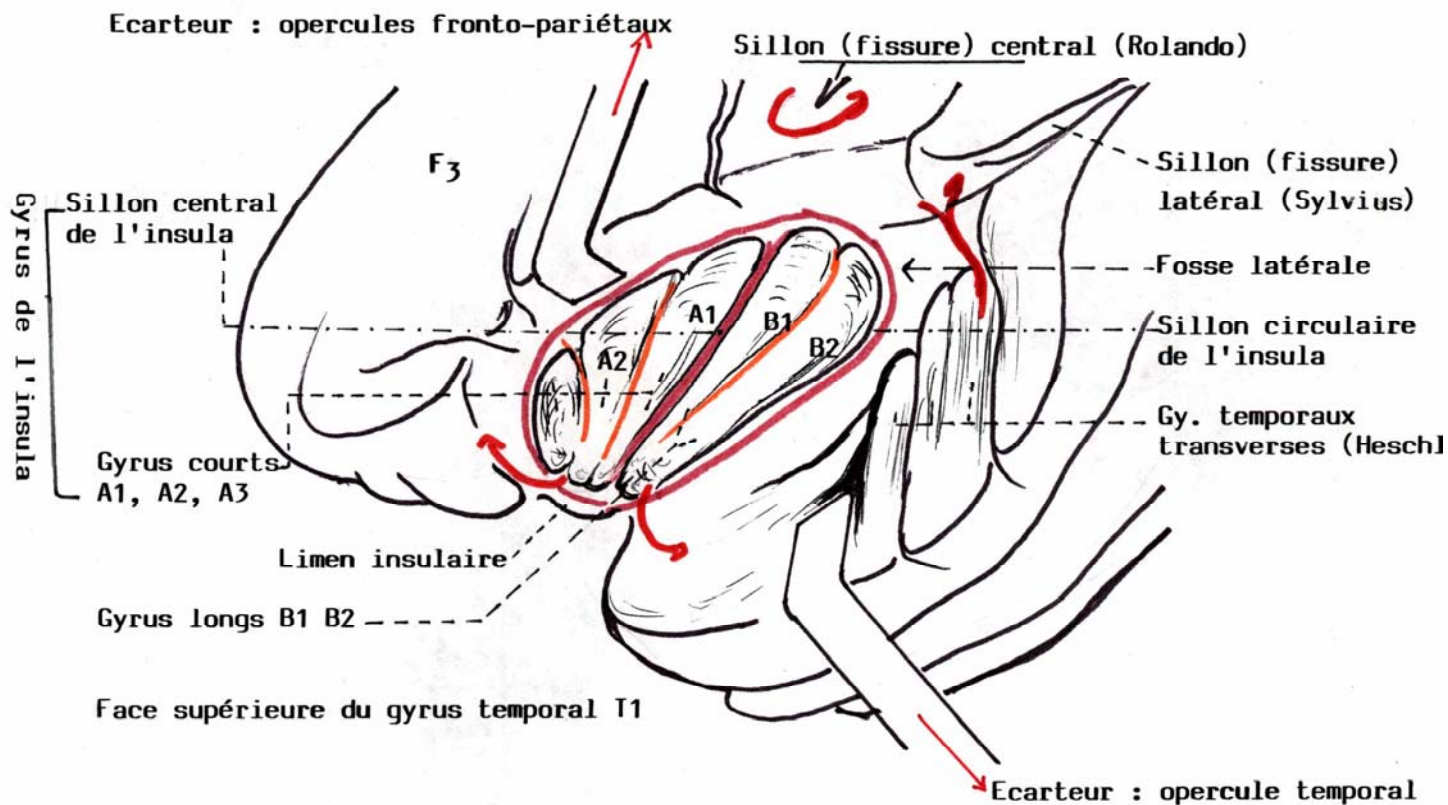


LE LOBE de l'INSULA dans la FOSSE LATÉRALE

(Les lèvres du sillon latéral sont fortement écartées)



COUPE FRONTALE : LE LOBE LIMBIQUE

