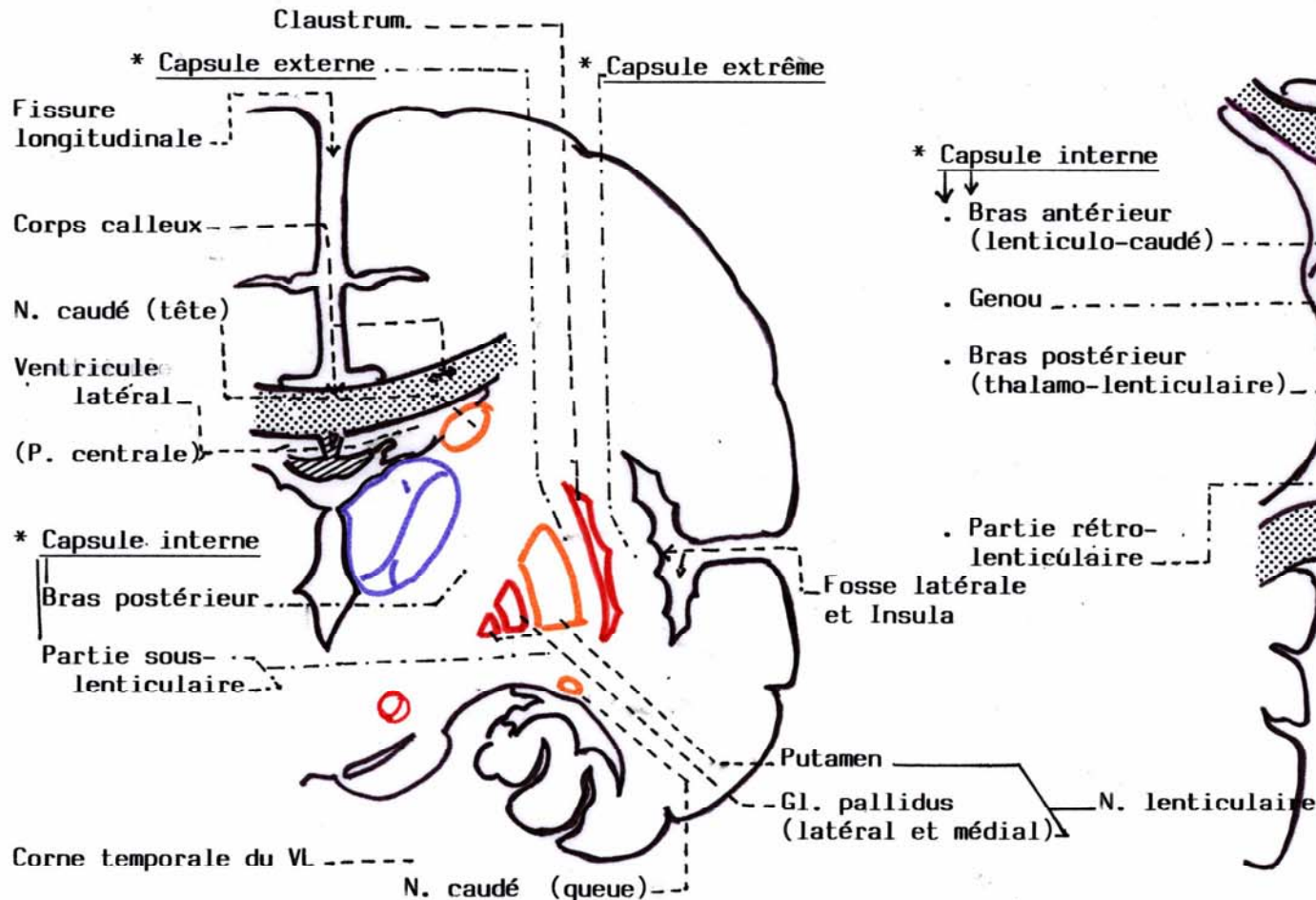


**LES CAPSULES sur 2 COUPES du CERVEAU**

Capsule extrême ; capsule externe, capsule interne (avec un bras antérieur lenticulo-caudé ; un bras postérieur lenticulo-thalamique ; une partie sous-lenticulaire et une partie rétro-lenticulaire)

**B. COUPE HORIZONTALE (de Flechsig)**

**A. COUPE FRONTALE (de Charcot)**



\* Capsule interne

- Bras antérieur (lenticulo-caudé)
- Genou
- Bras postérieur (thalamo-lenticulaire)
- Partie rétro-lenticulaire

