LES NERFS ALVEOLAIRES du NERF MAXILLAIRE V_2

VUE LATERALE

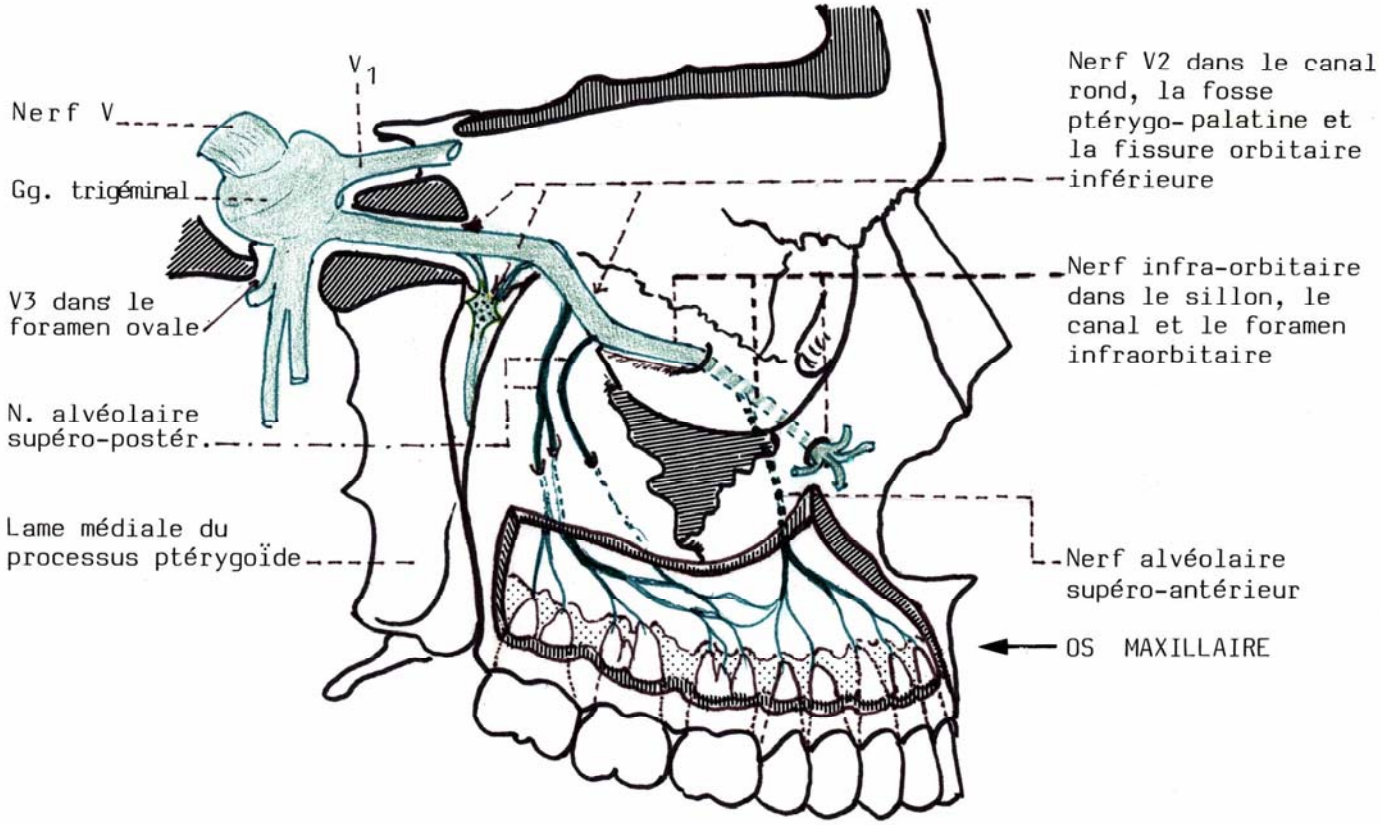

On ouvre une fenêtre latéro-antérieure sur le maxillaire pour montrer le plexus dentaire supérieur et les racines des dents.
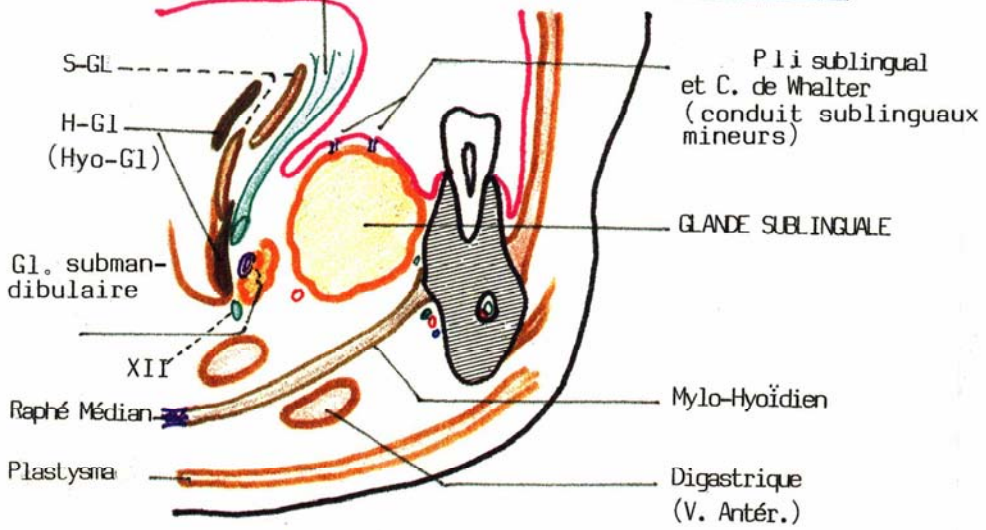
COUPE FRONTALE ANTERIEURE