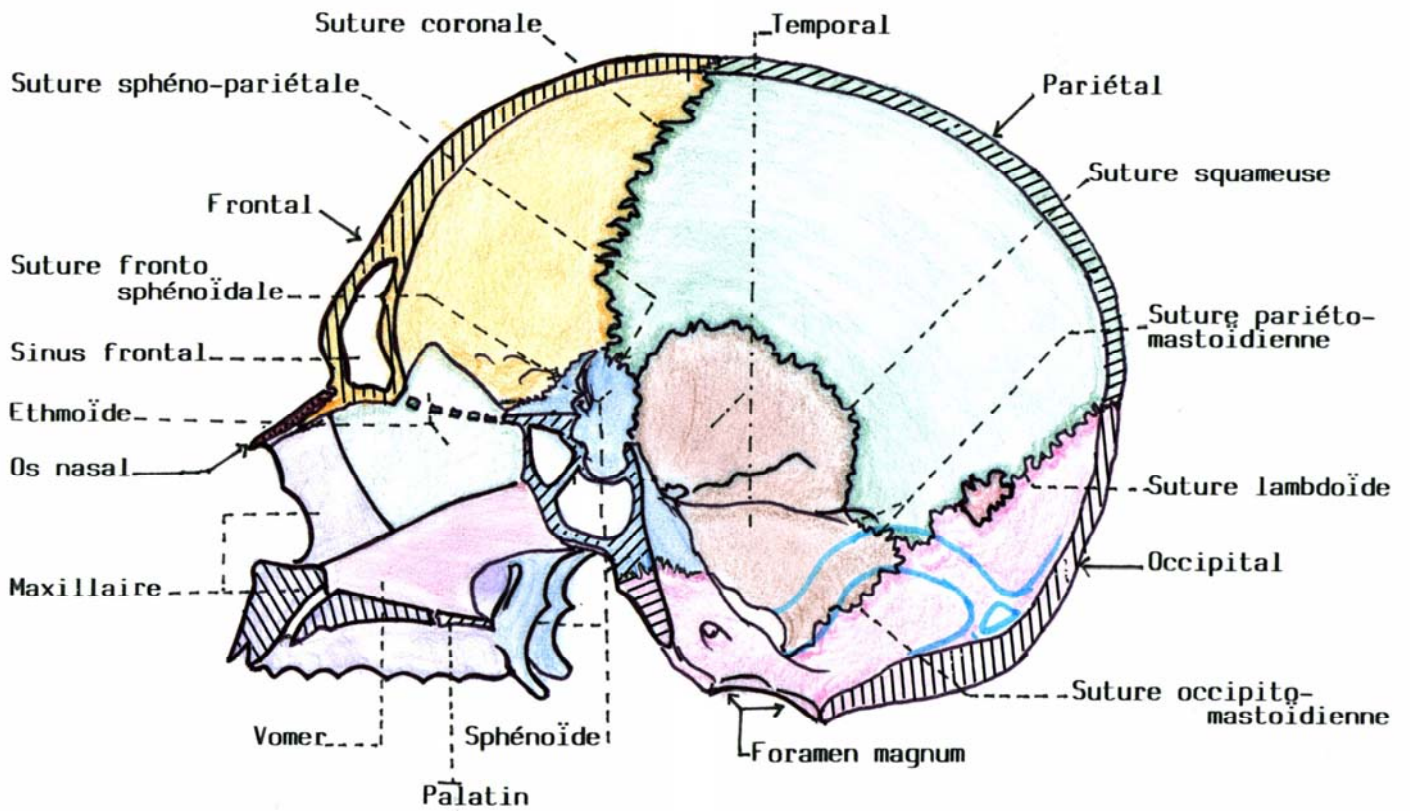


CRANE : COUPE SAGITTALE  
VUE MEDIALE



CALVARIA : VUE INTERNE ou INFÉRIEURE

