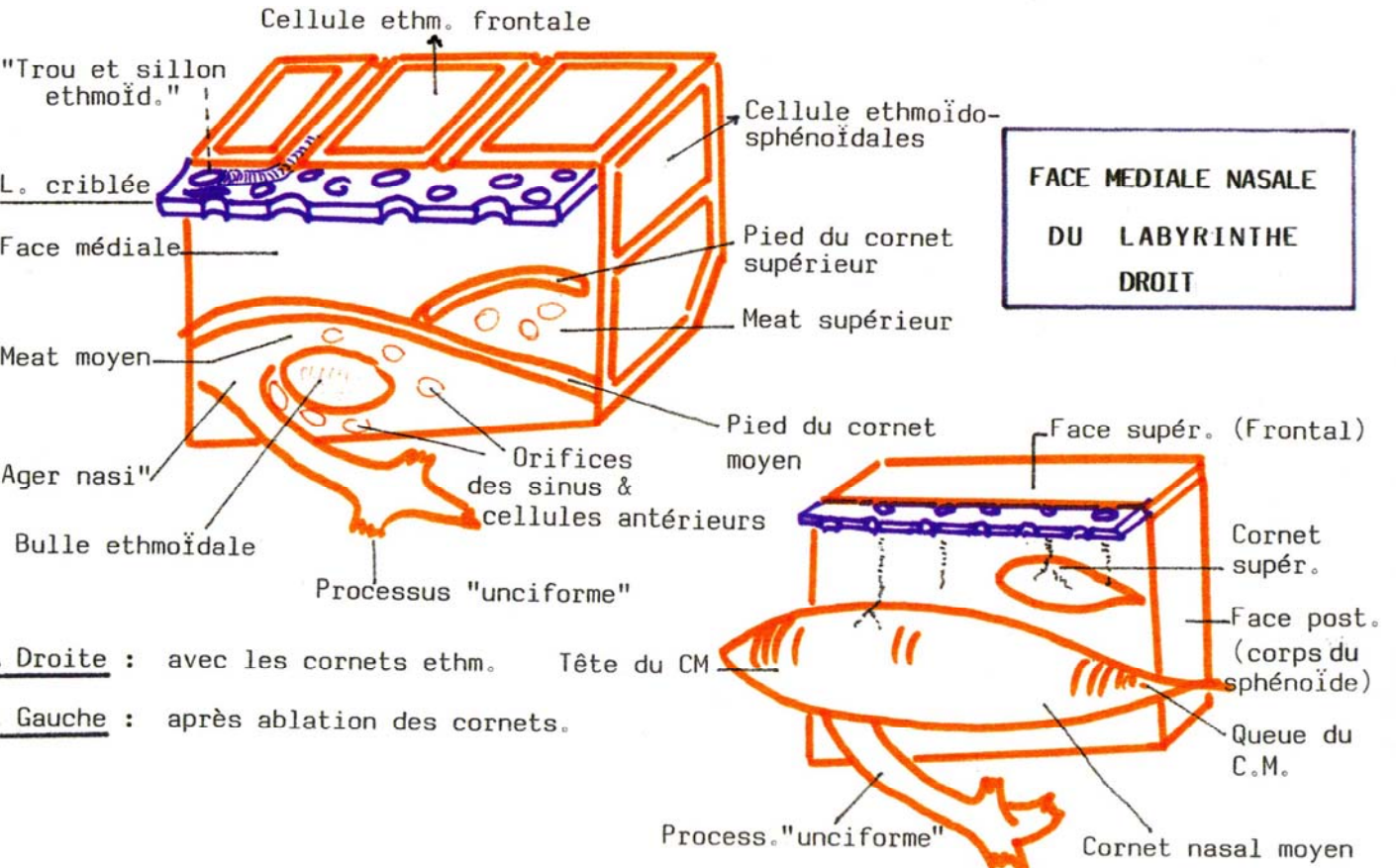
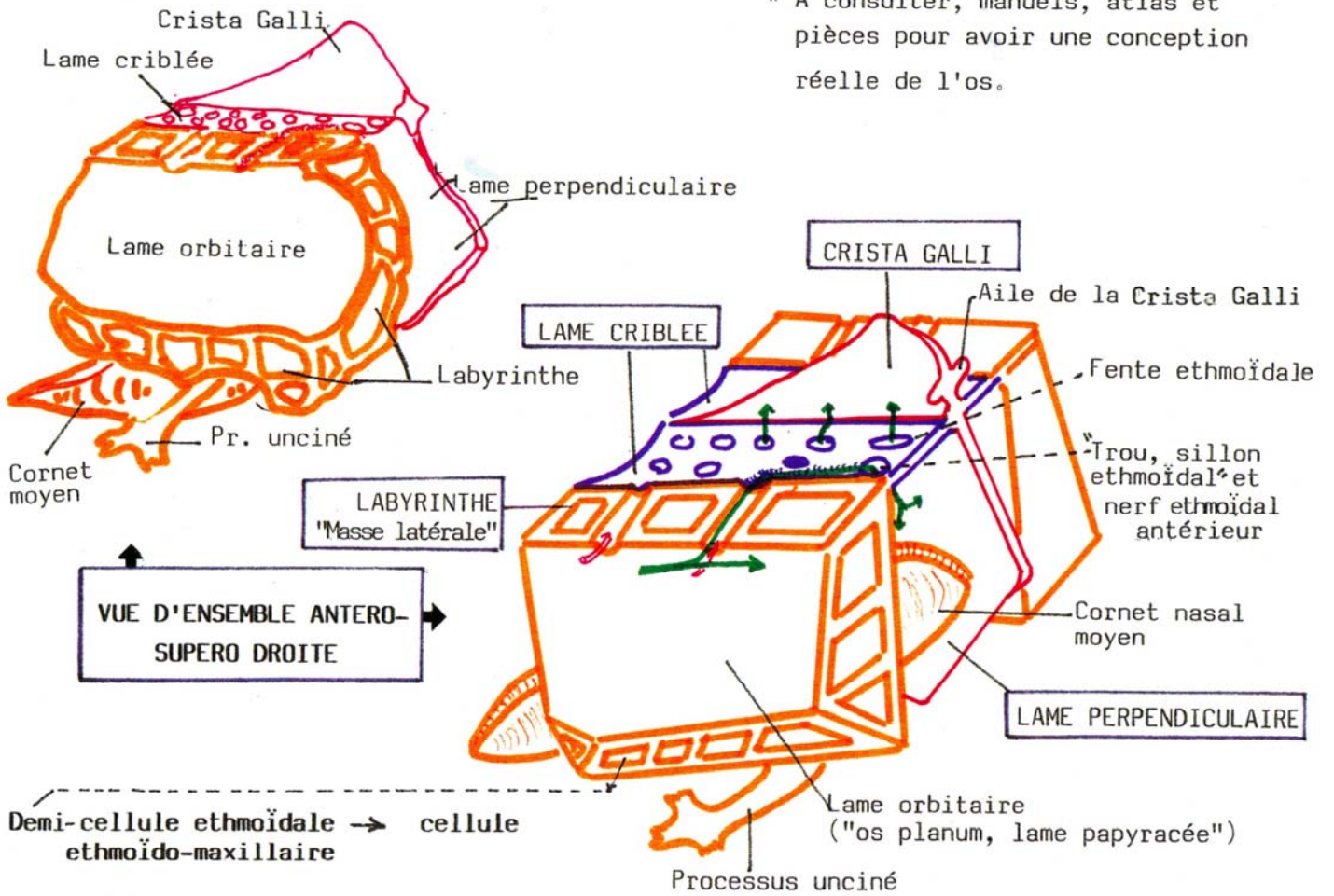


**ETHMOÏDE**

Os très complexe :

\* Dessins diagrammatiques

\* A consulter, manuels, atlas et pièces pour avoir une conception réelle de l'os.



A Droite : avec les cornets ethm. Tête du CM

A Gauche : après ablation des cornets.