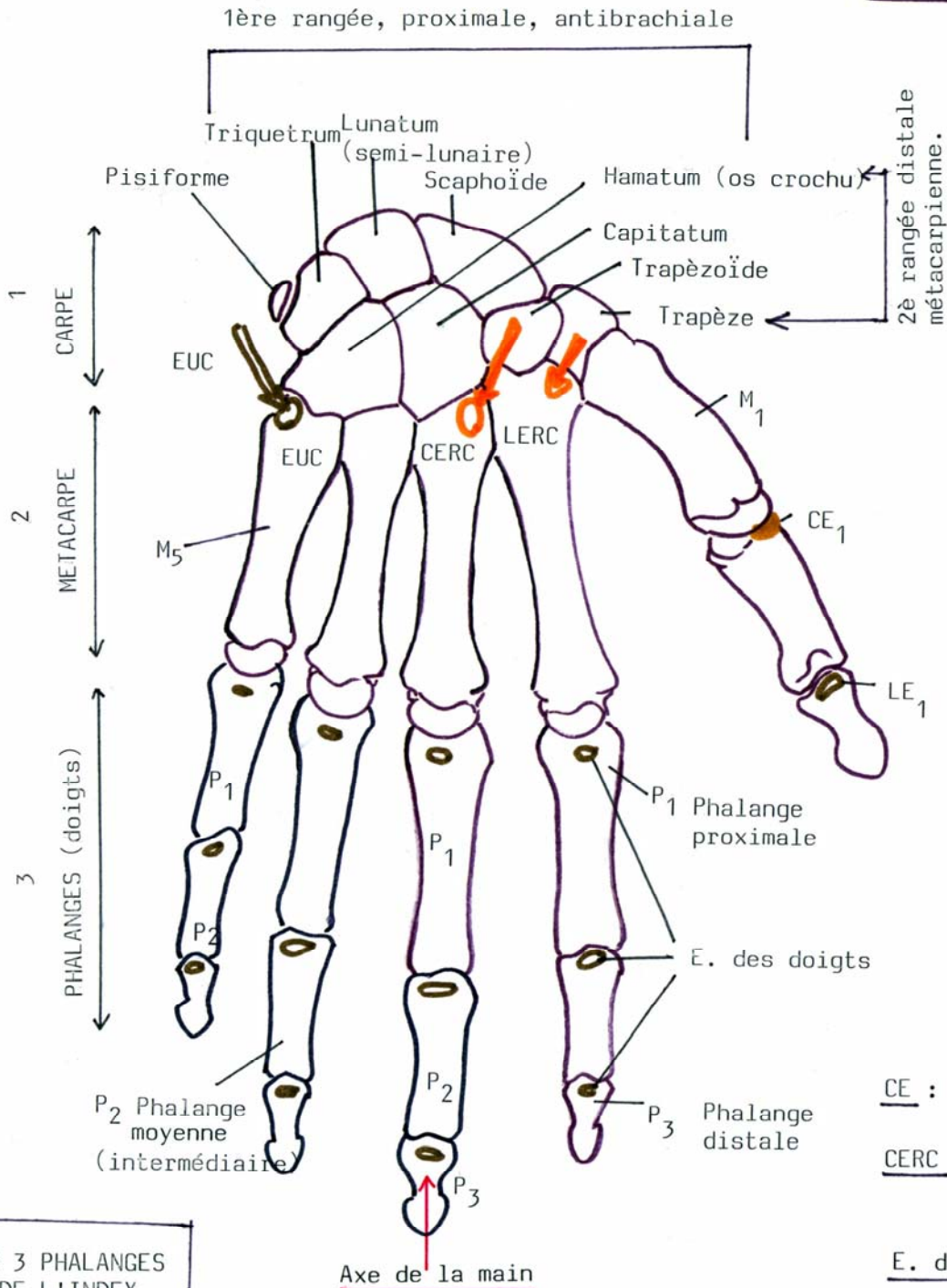


M A I N
Organe de préhension

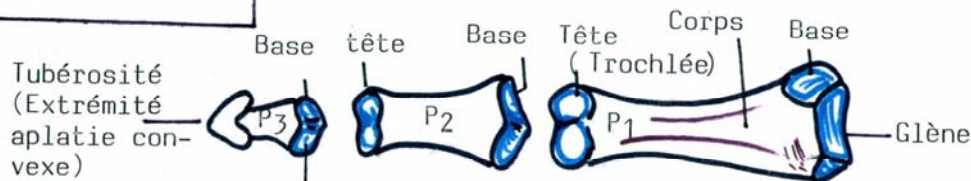
FACE DORSALE
ou postérieure

3 groupes osseux :

- . Carpe 8 os (massif carpien)
- . Métacarpe 5 métacarpiens M (gril métacarpien)
- . Phalanges pour les doigts (P₁, P₂, P₃)



LES 3 PHALANGES
DE L'INDEX



CE : Court Extenseur

CERC : Court Extenseur
Radial du Carpe

E. des doigts : Extenseur
des doigts

EUC : Extenseur Ulnarien
du Carpe

LERC : Long Extenseur
Radial du Carpe