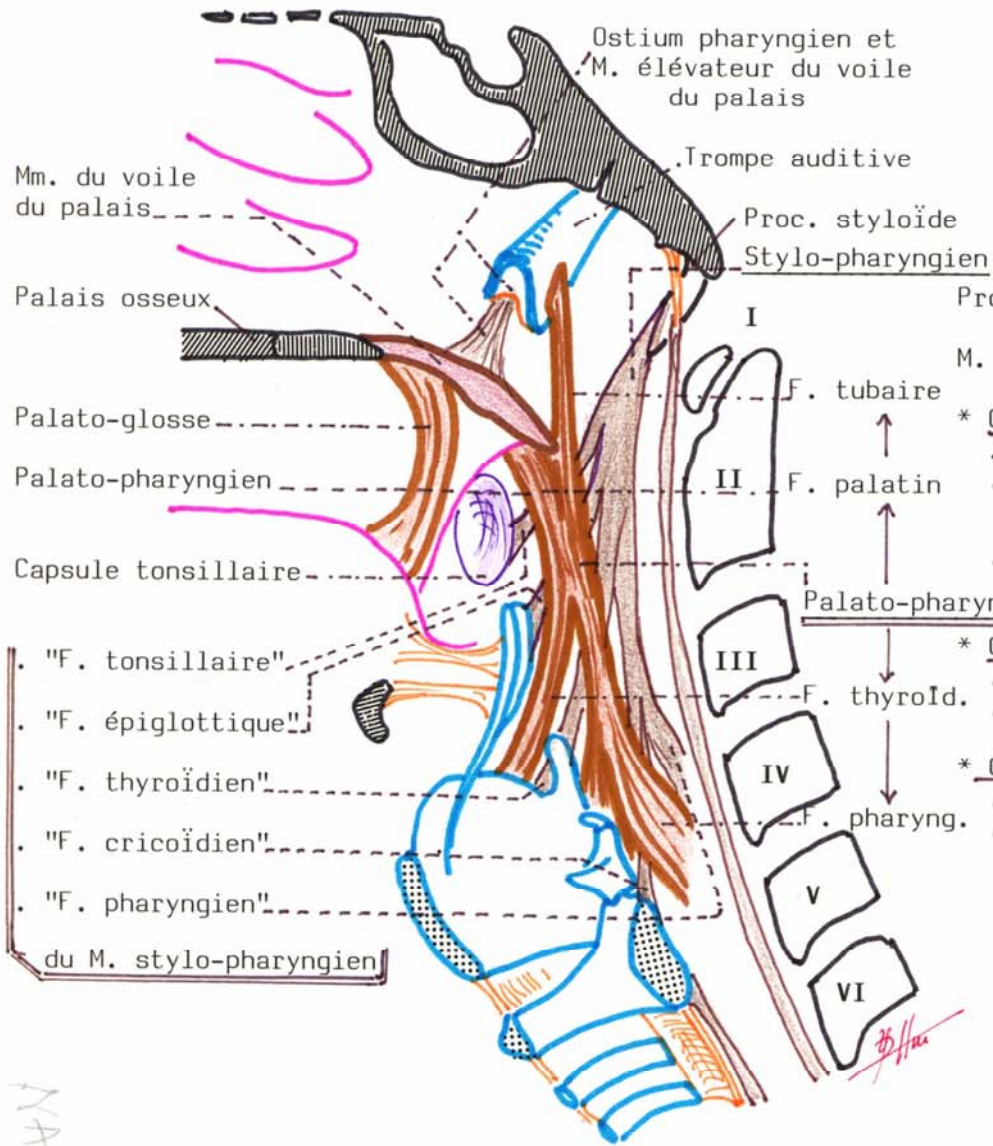
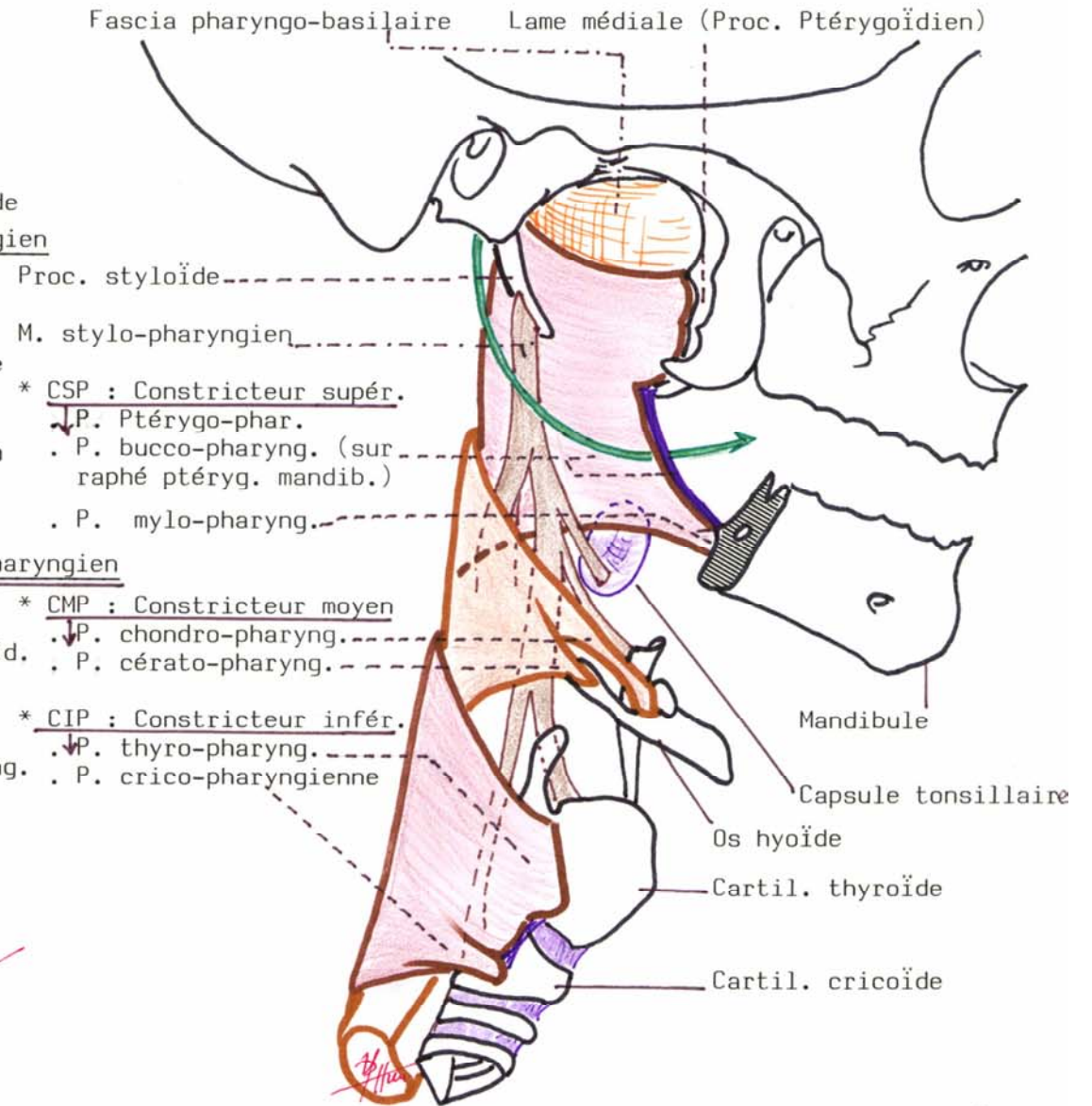


**Mm du PHARYNX, VUE INTERNE
après ablation de la muqueuse**



**CONSTRICTEURS DU PHARYNX ET STYLO-PHARYNGIEN
(VUE EXTERNE, COTE DROIT)**



En France, les Mm stylo-pharyngiens et palato-pharyngiens sont décrits avec des faisceaux multiples