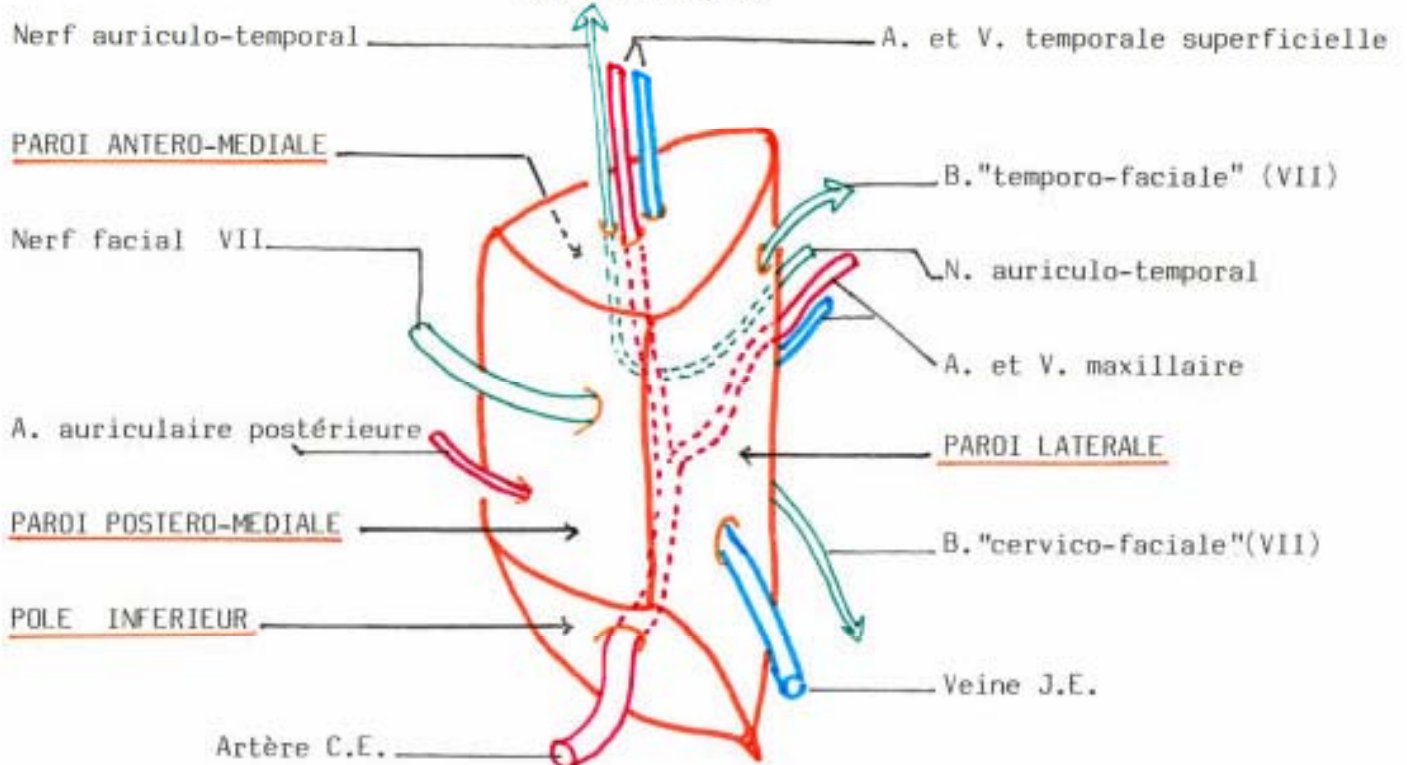


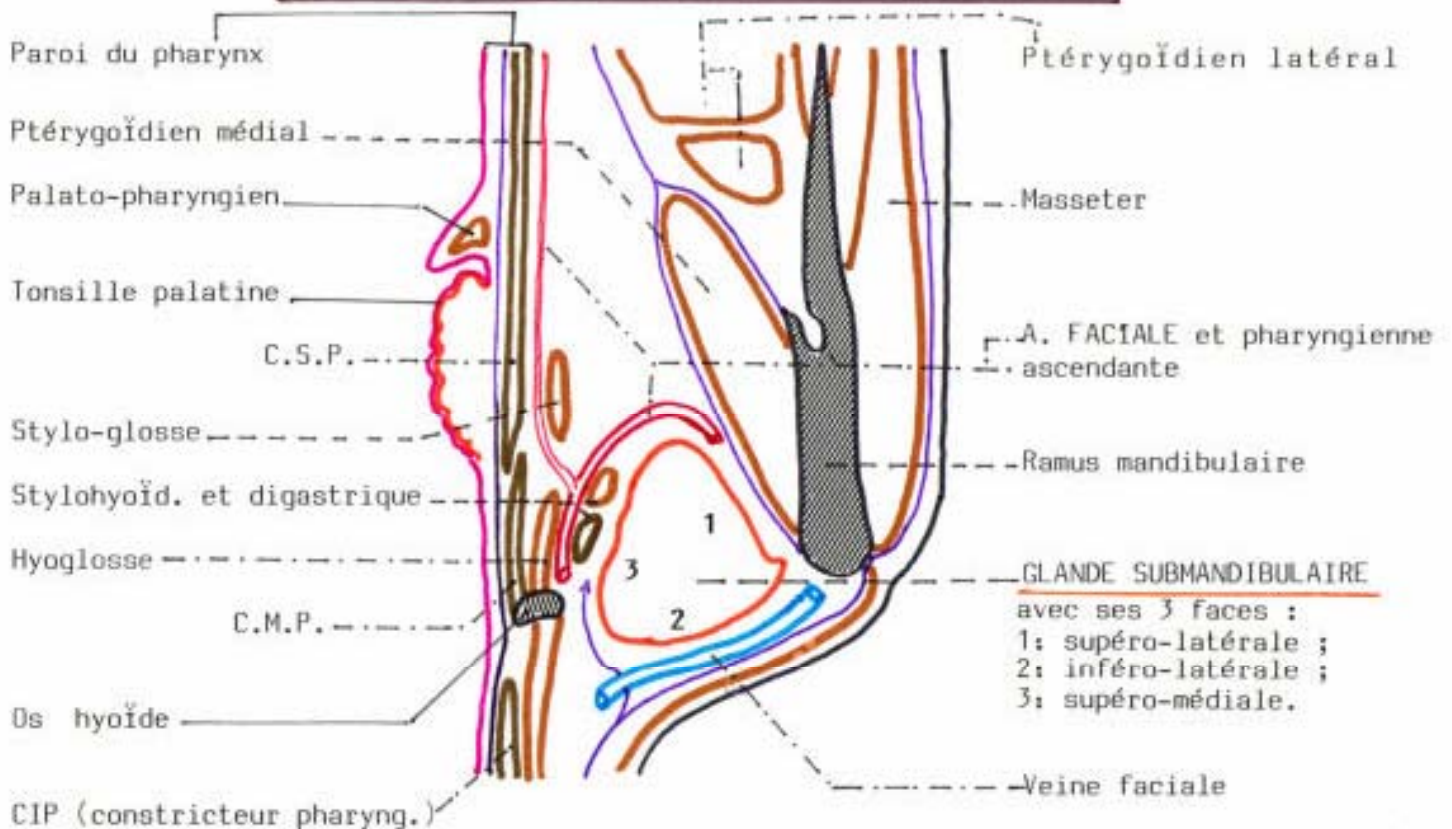
PAROTIDE : VUE POSTERO-LATERALE

(schématique)



Sur la figure : L'artère C.E. rétro et intraparotidienne.

COUPE FRONTALE de la GL. SUBMANDIBULAIRE



Sur la figure : L'artère et la veine faciales et la glande submandibulaire.