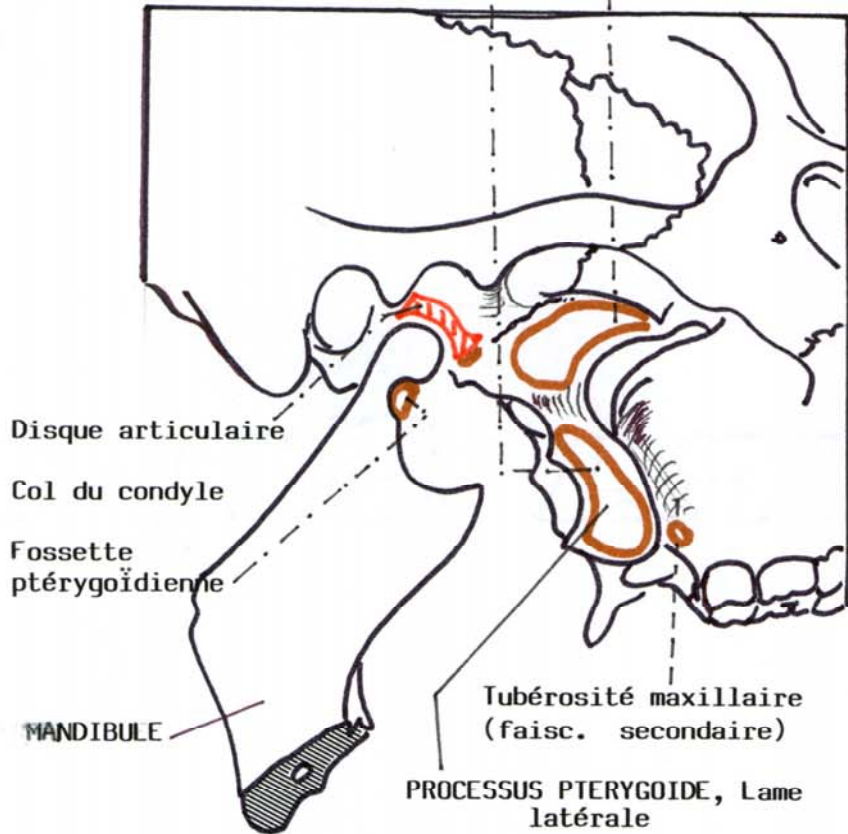


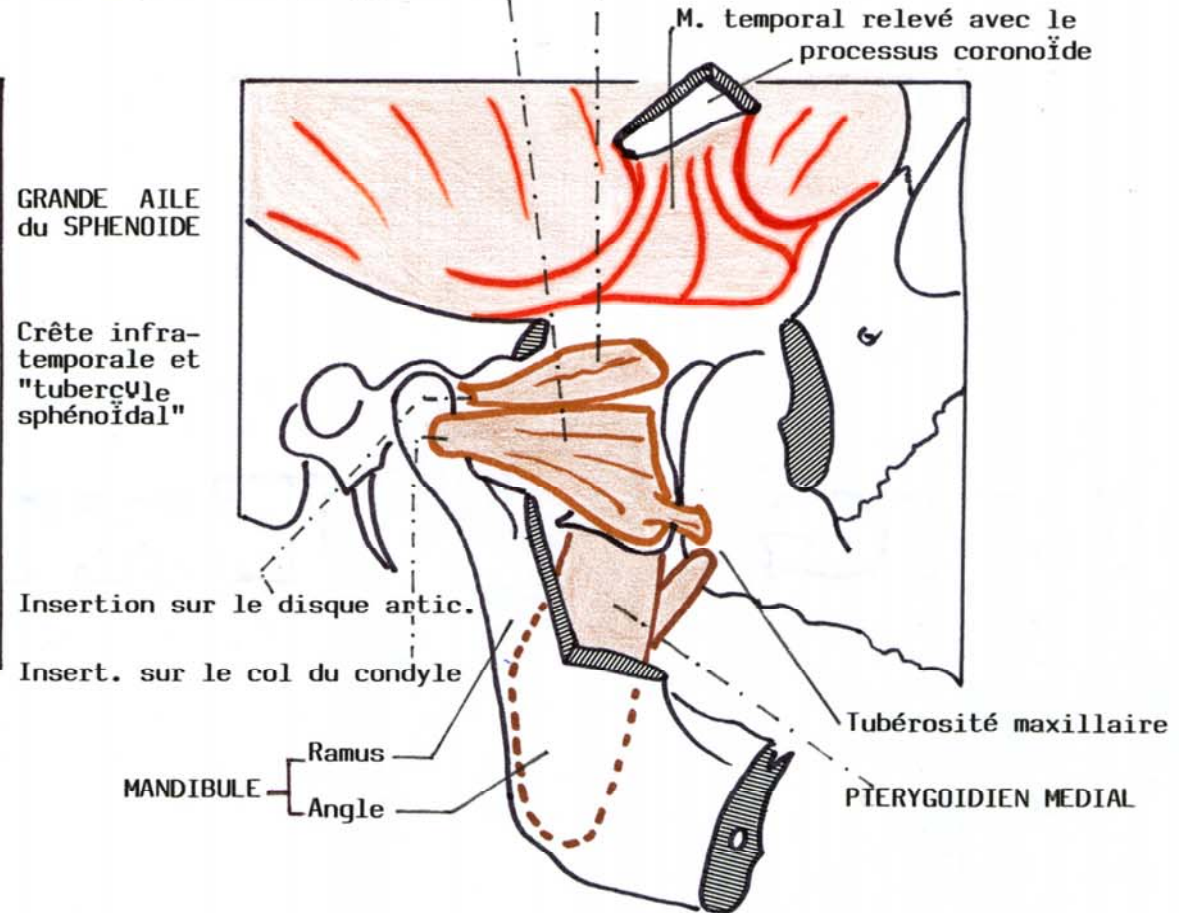
LE PTERYGOIDIEN LATERAL

1. Chef supérieur, sphénoïdal, face infra-temporale de la grande aile du sphénoïde
2. Chef inférieur, ptérygoïdien (lame latérale du processus ptérygoïde).

N.A.
14



VUE LATÉRALE de la FOSSE INFRA-TEMPORALE : INSERTIONS



VUE LATÉRALE des PTERYGOÏDIENS
(Arcade zygomatique réséquée, processus coronoïde et M. temporal relevés).