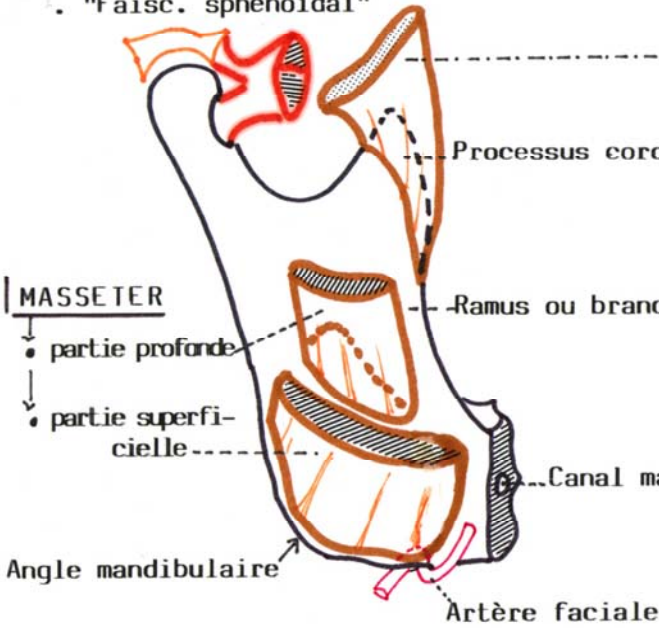


MUSCLES MASTICATEURS

PTERYGOIDIEN LATERAL

- "Faisc. ptérygoïdien"
- "Faisc. sphénoïdal"



MASSETER

- partie profonde
- partie superficielle

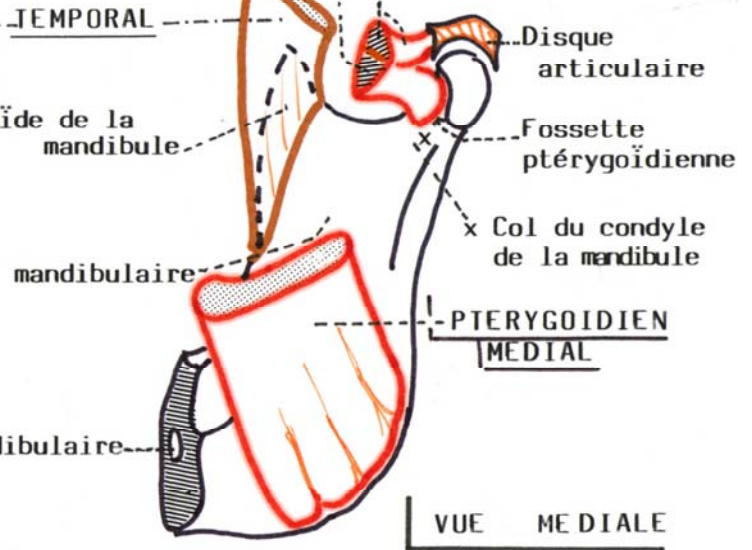
Angle mandibulaire

Artère faciale

VUE LATÉRALE

PTERYGOIDIEN LATERAL

- "Faisc. Ptérygoïdien infér."
- "Faisc. sphénoïdal" supér.

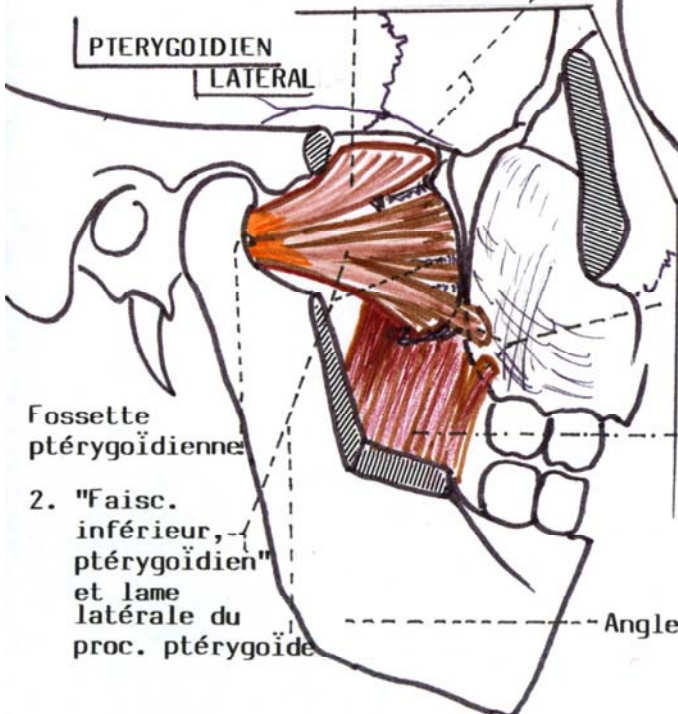


VUE MÉDIALE

LES 2 PTÉRYGOIDIENS

Grande aile du sphénoïde

1. "Faisc. supérieur, sphénoïdal"

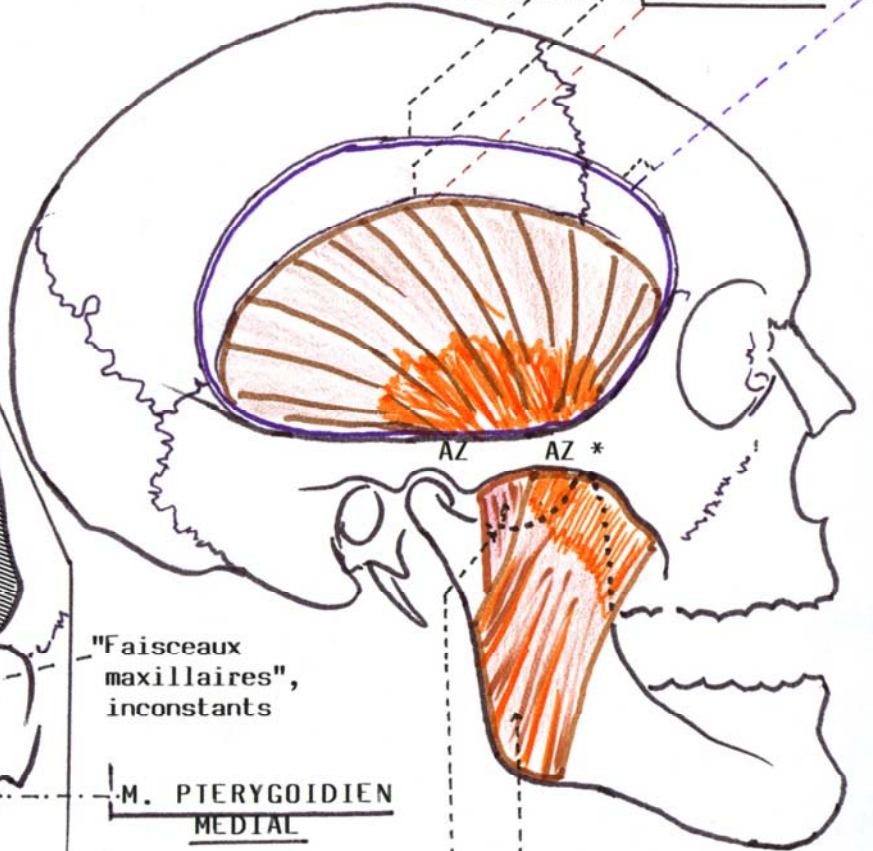


PTÉRYGOIDIEN LATÉRAL

2. "Faisc. inférieur, ptérygoïdien" et lame latérale du proc. ptérygoïde

Ligne temporale

- supérieure : fascia temporal
- inférieure : M. TEMPORAL



M. PTÉRYGOIDIEN MÉDIAL

Partie superficielle

Partie profonde du

M. MASSETER

* AZ : Arcade Zygomatique