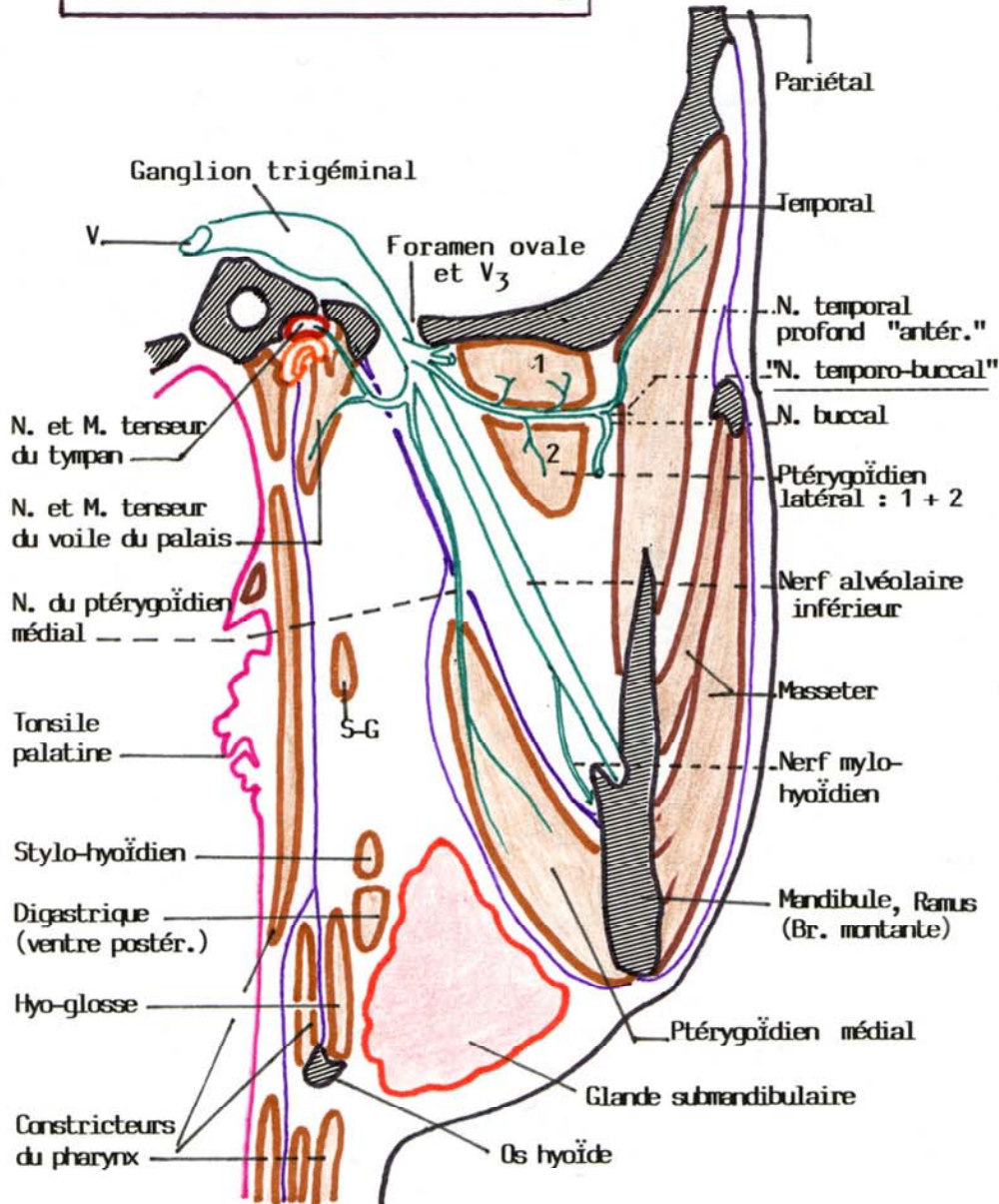


COUPE FRONTALE DE L'ESPACE MAXILLO-PHARYNGE : NERF MANDIBULAIRE V₃



VUE LATÉRALE DES MASTICATEURS ET V₃

