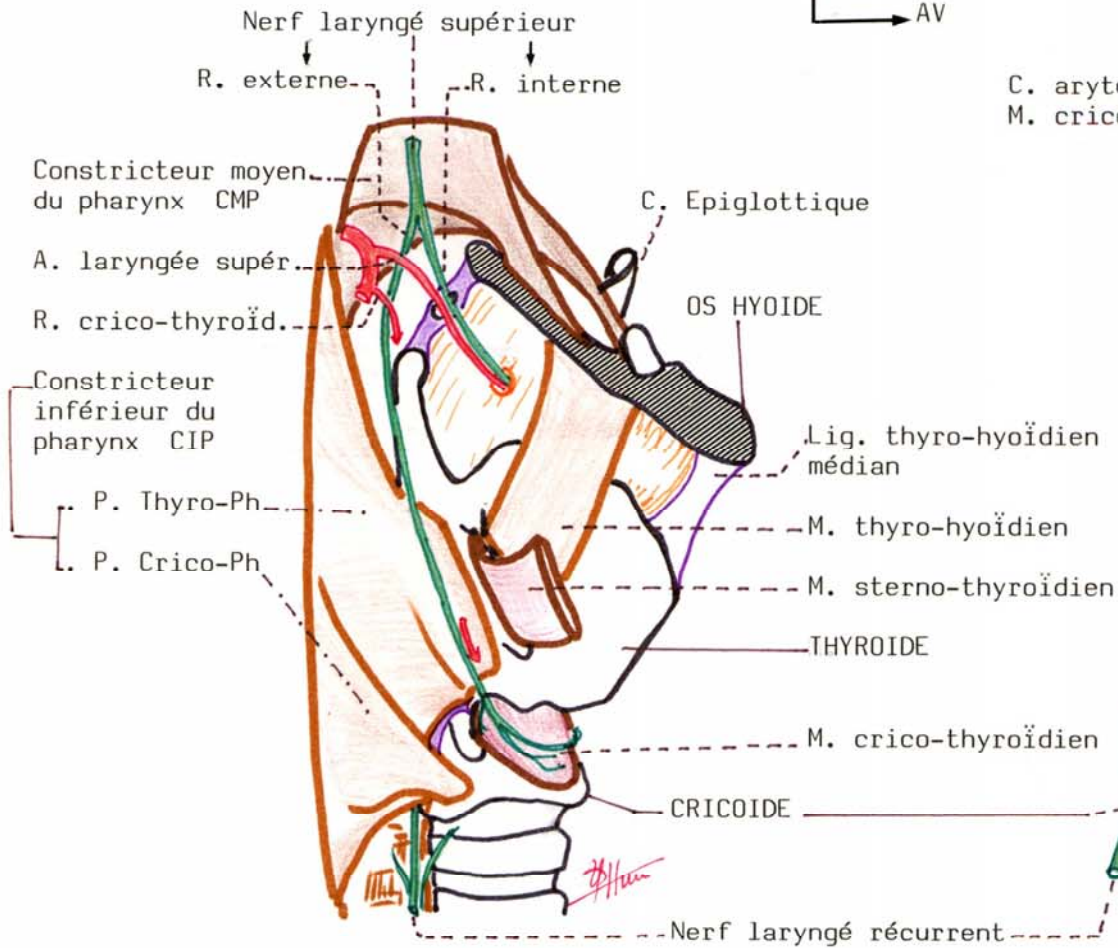
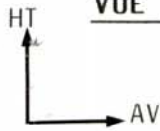
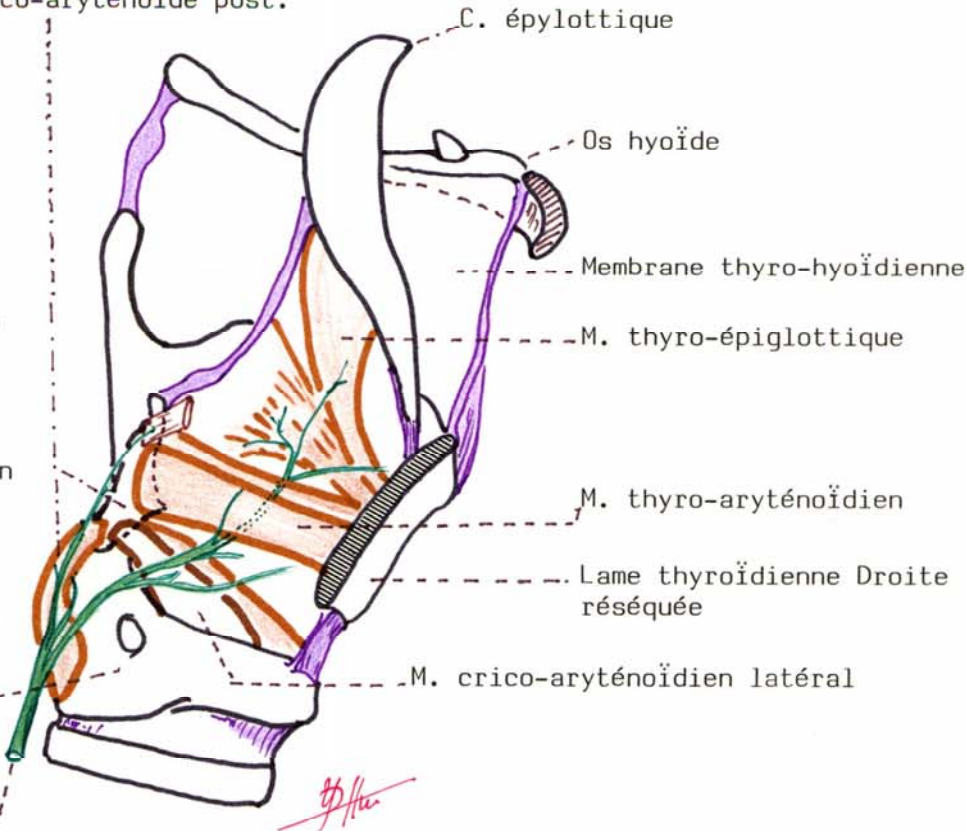


MUSCLES et NERFS du LARYNX

VUE LATÉRALE



C. aryténoïde droit et M. crico-aryténoïde post.



Après RESECTION de la LAME THYROÏDIENNE DROITE