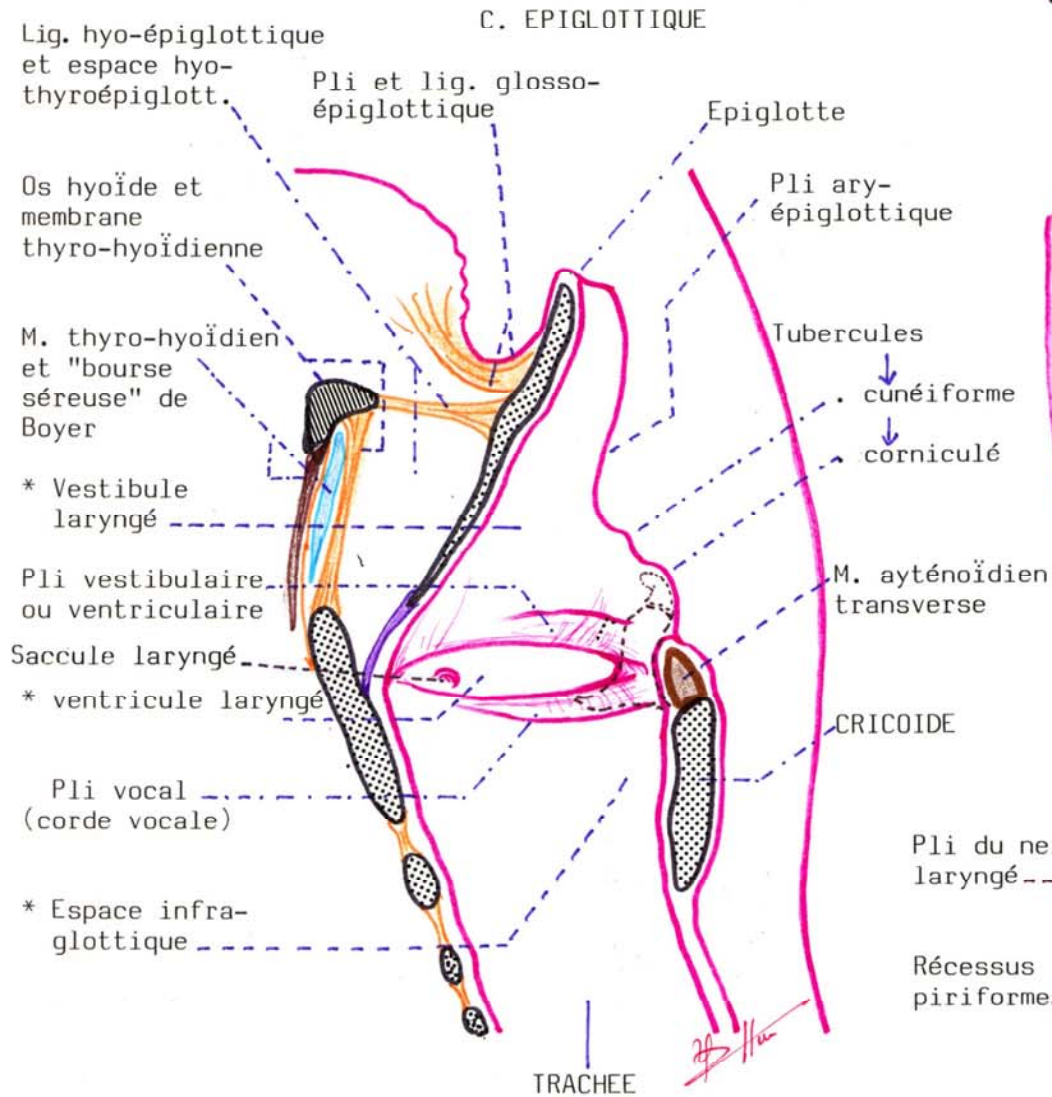


COUPE SAGITTALE du LARYNX

Moitié droite de la coupe



VUE POSTERIEURE DU LARYNX

N.A.

