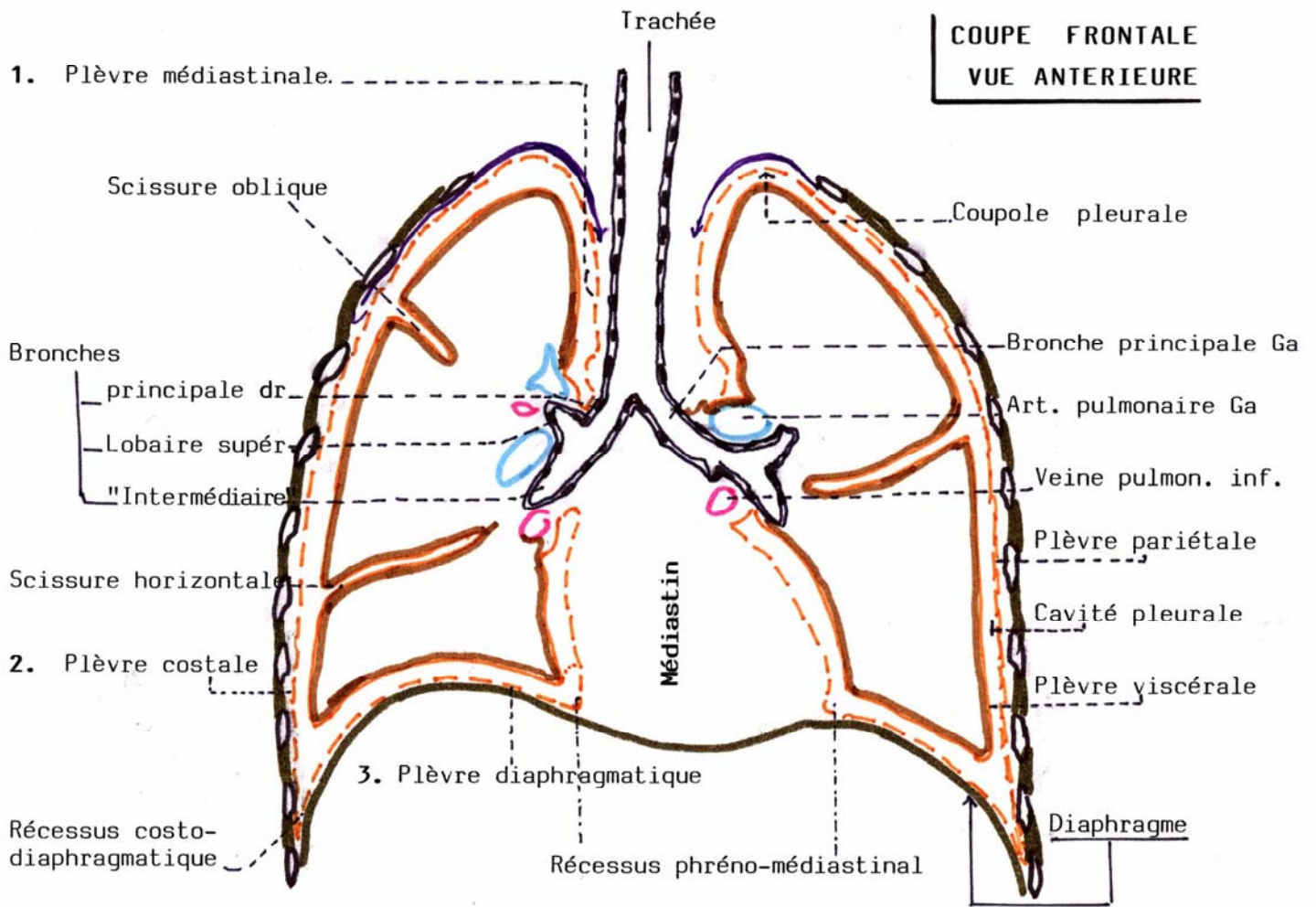


CAVITES PLEURO-PULMONAIRES
COUPES SCHEMATIQUES



COUPE AXIALE : VUE INFERIEURE

