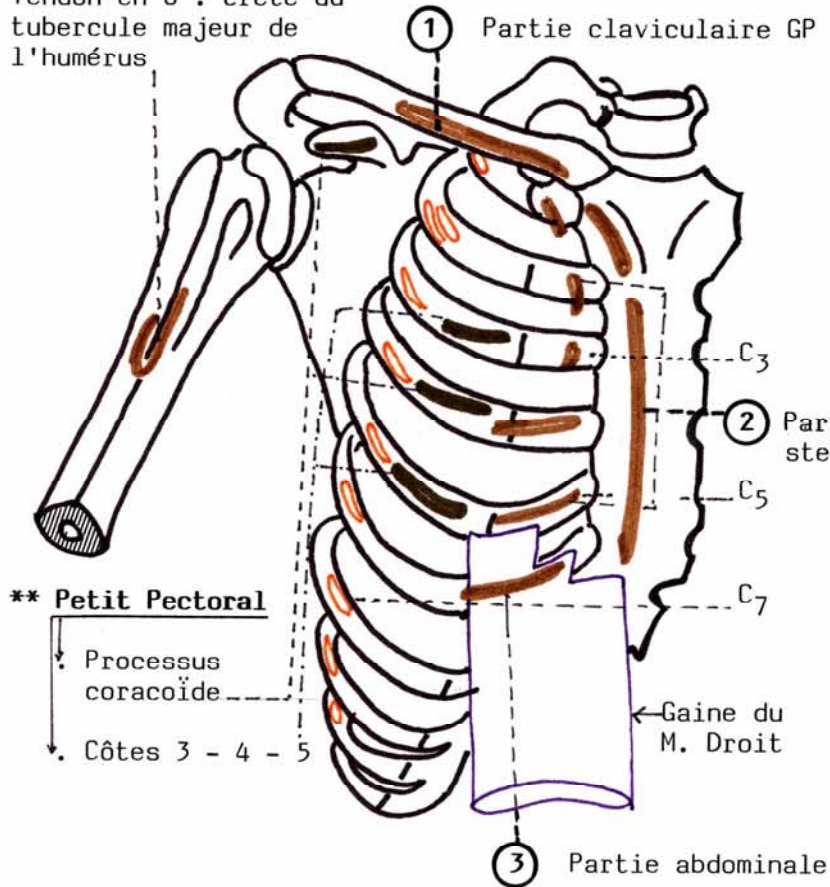


PAROI ANTERIEURE DU THORAX

Plan superficiel : le Grand Pectoral GP
 Plan profond : le Petit Pectoral PP

**** Grand Pectoral** 3 parties ① ② ③
 1 tendon terminal en U

Tendon en U : crête du tubercule majeur de l'humérus



**** Petit Pectoral**

Processus coracoïde
 Côtes 3 - 4 - 5

GRAND PECTORAL

VUE ANTERIEURE

N.A.

