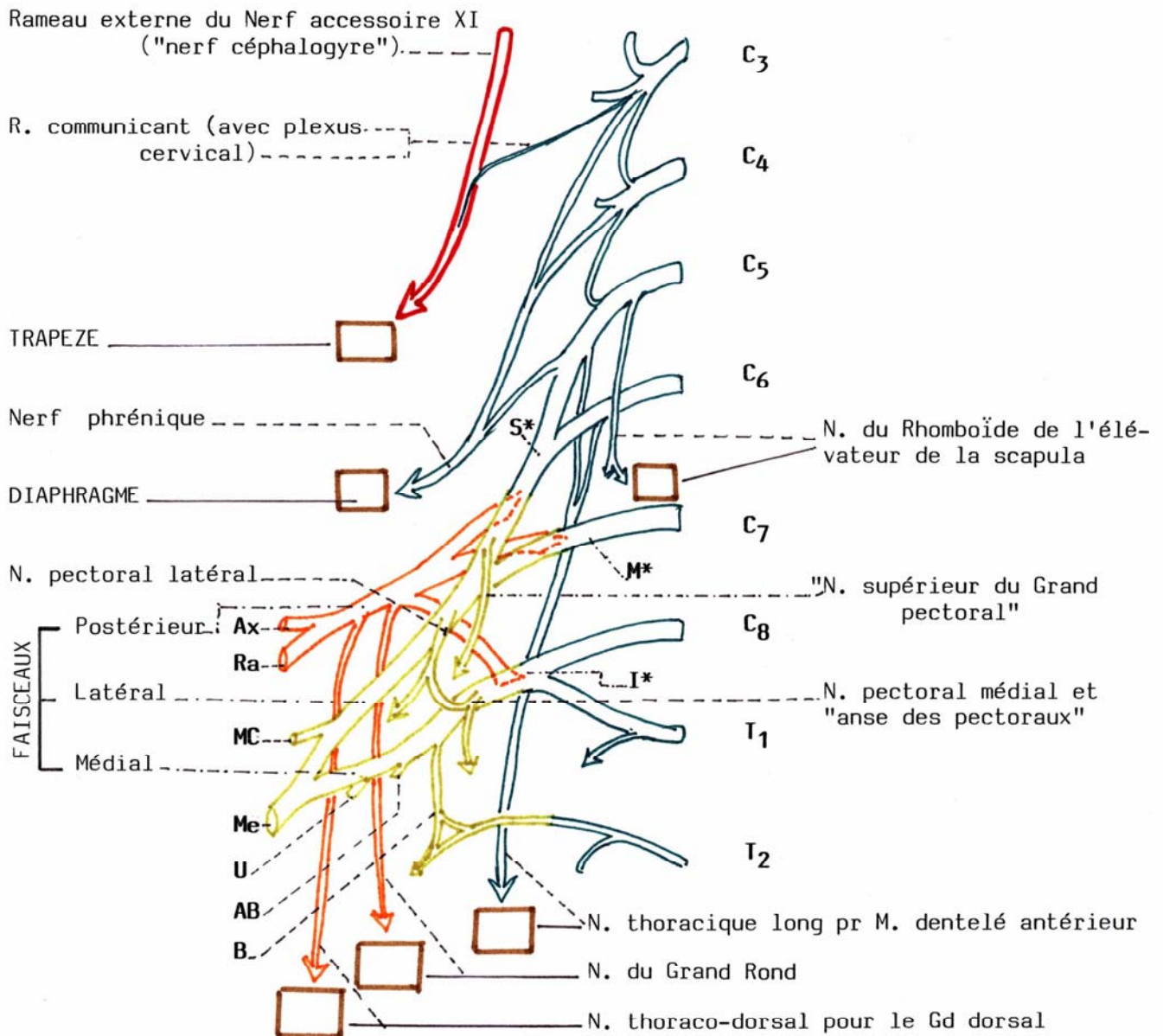


MUSCLES PARIETO-THORACIQUES
INNERVATION : XI, PLEXUS CERVICAL et BRACHIAL

**** Plexus brachial**

*** 3 Troncs Supérieur, Moyen et Inférieur S* M* et I***

*** 3 Faisceaux Postérieur, Médial et Latéral**



**** Plexus brachial Branches terminales :** les Rameaux Axillaire Ax, Radial Ra, Musculo cutané MC, Médian Me, Ulnaire U, Cutané Médial de l'Avant-bras AB, et Cutané Médial du bras B.