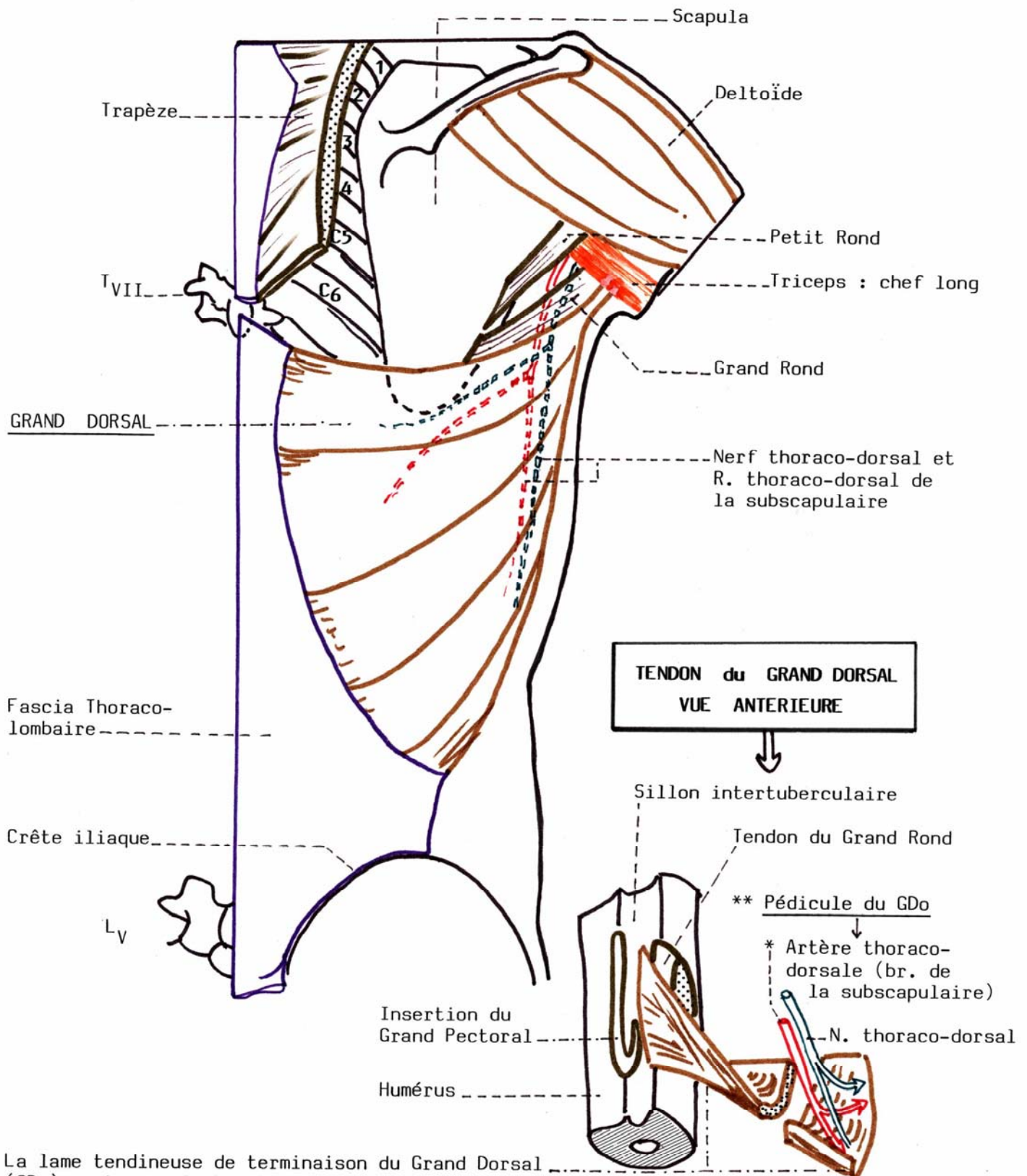


**LE GRAND DORSAL : VUE POSTERIEURE**

Le Grand Dorsal est un muscle à innervation longitudinale unique (nerf thoraco-dorsal)



La lame tendineuse de terminaison du Grand Dorsal (GDo) contourne le bord inférieur du Grand Rond pour lui devenir antérieur ("torsion dorso-scapulaire") et aller s'insérer dans le fond de la coulisse bicapitale (sillon intertuberculaire).