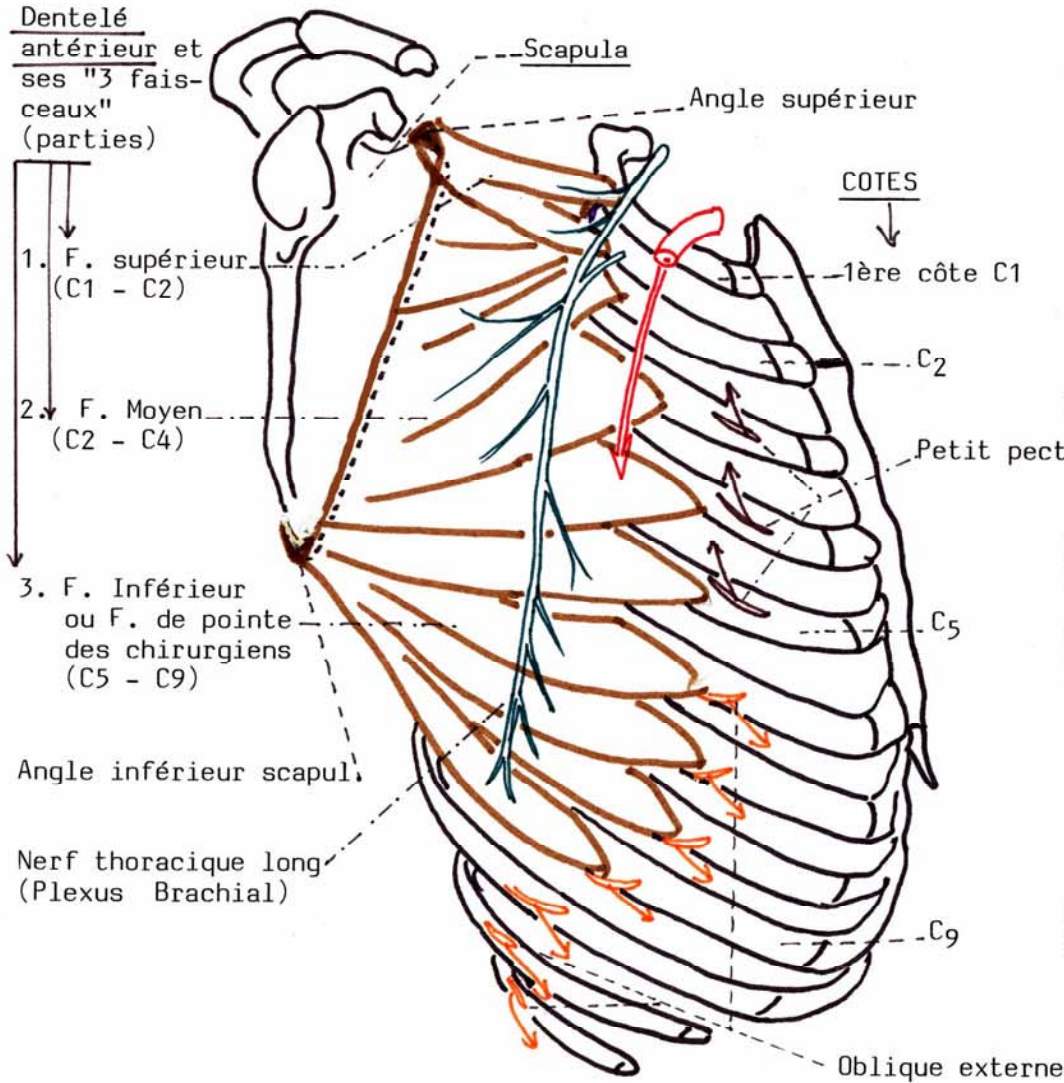


**M. DENTELE ANTERIEUR**

Vue Antéro-droite, Scapula écarté du tronc



**Mm RHOMBOIDES et ELEVATEUR SCAPULAIRE**

VUE POSTERIEURE

