

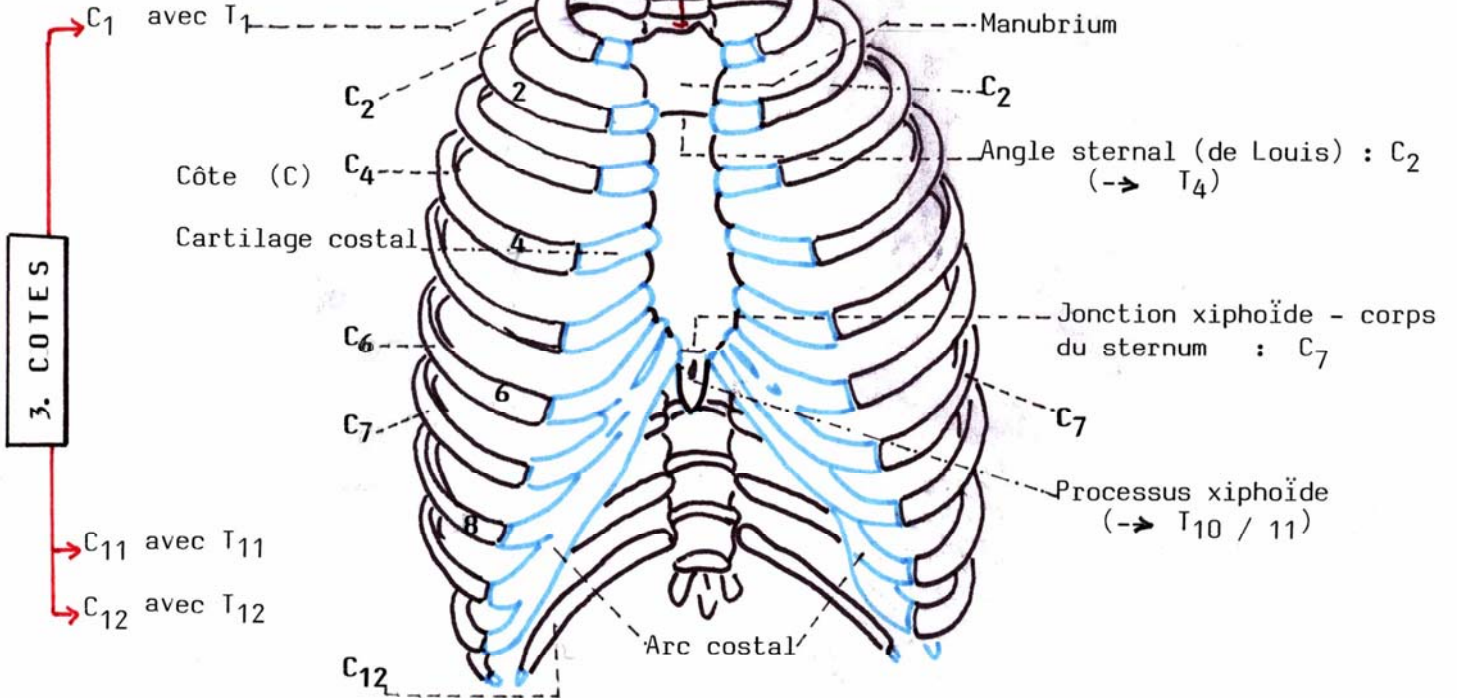
CAGE THORACIQUE
VUE ANTERIEURE

N.A.

1. COLONNE VERTEBRALE THORACIQUE (T)

Incisure jugulaire (-> T₂)

2. STERNUM



"COTES STERNALES et COTES DIAPHRAGMATIQUES"

DYNAMIQUE THORACIQUE

