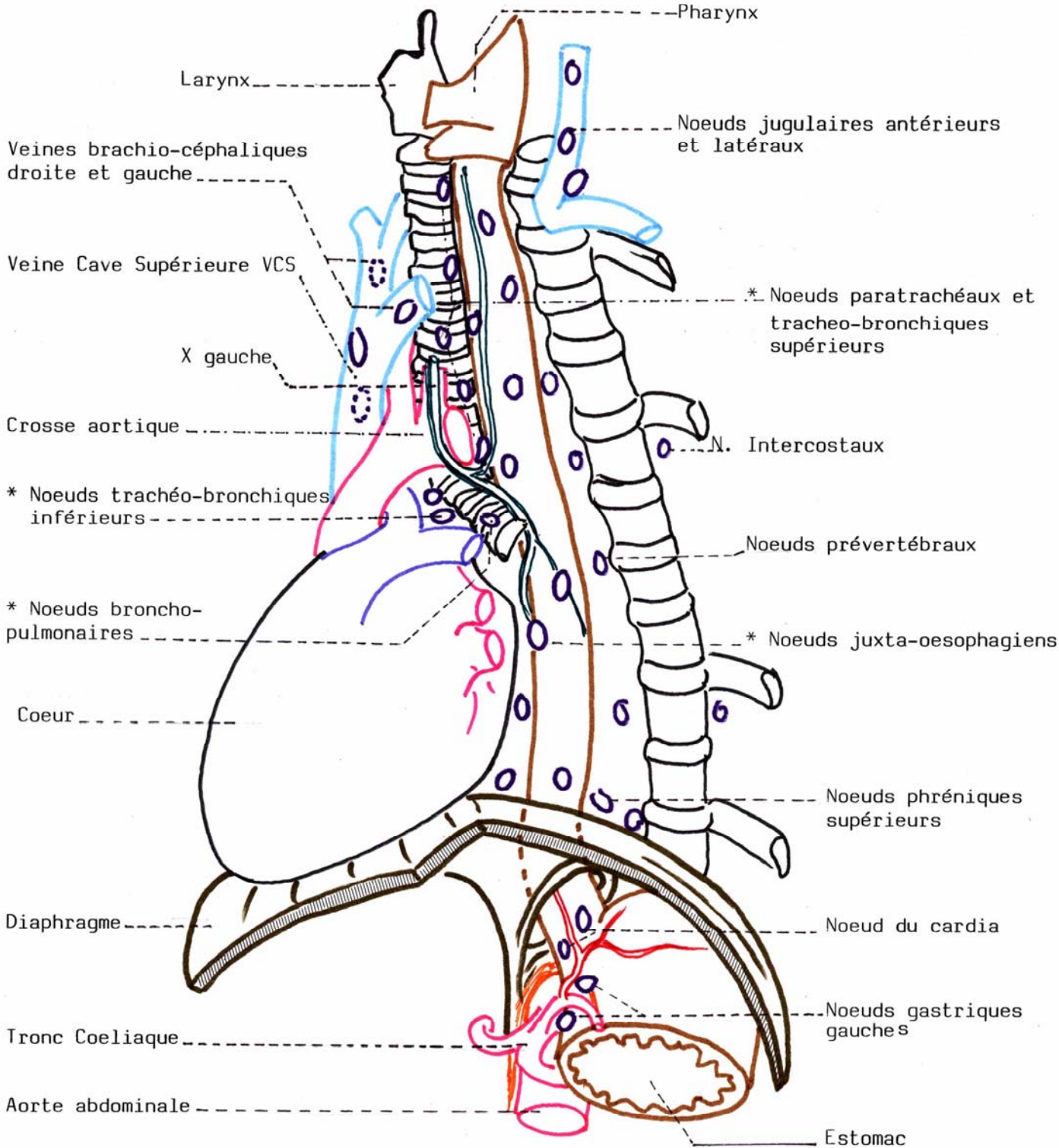


LYMPHATIQUES de l'ŒSOPHAGE : VUE LATÉRALE GAUCHE

N.A.



L'ensemble des groupes précédés d'une * forme le groupe des noeuds lymphatiques médiastinaux postérieurs (in Feneis - Dhem)