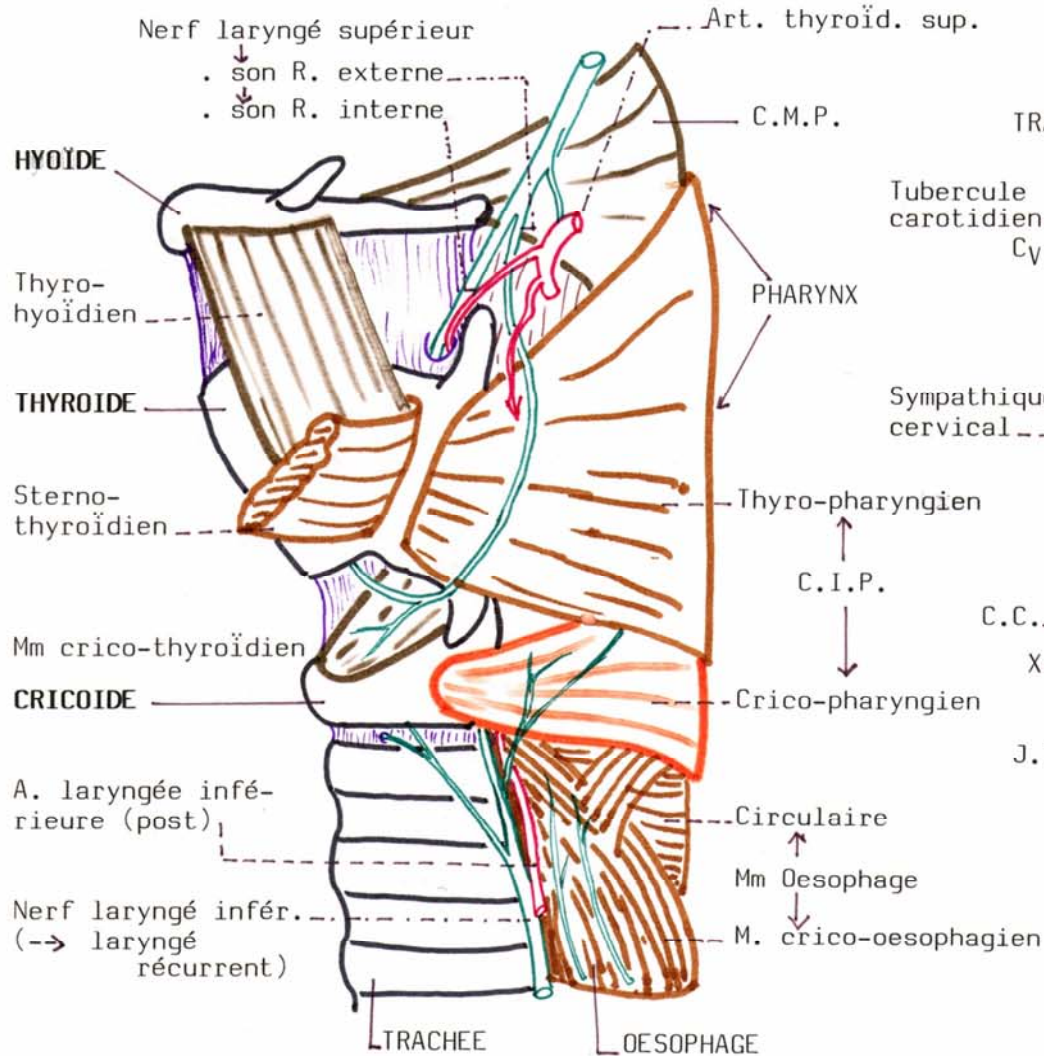


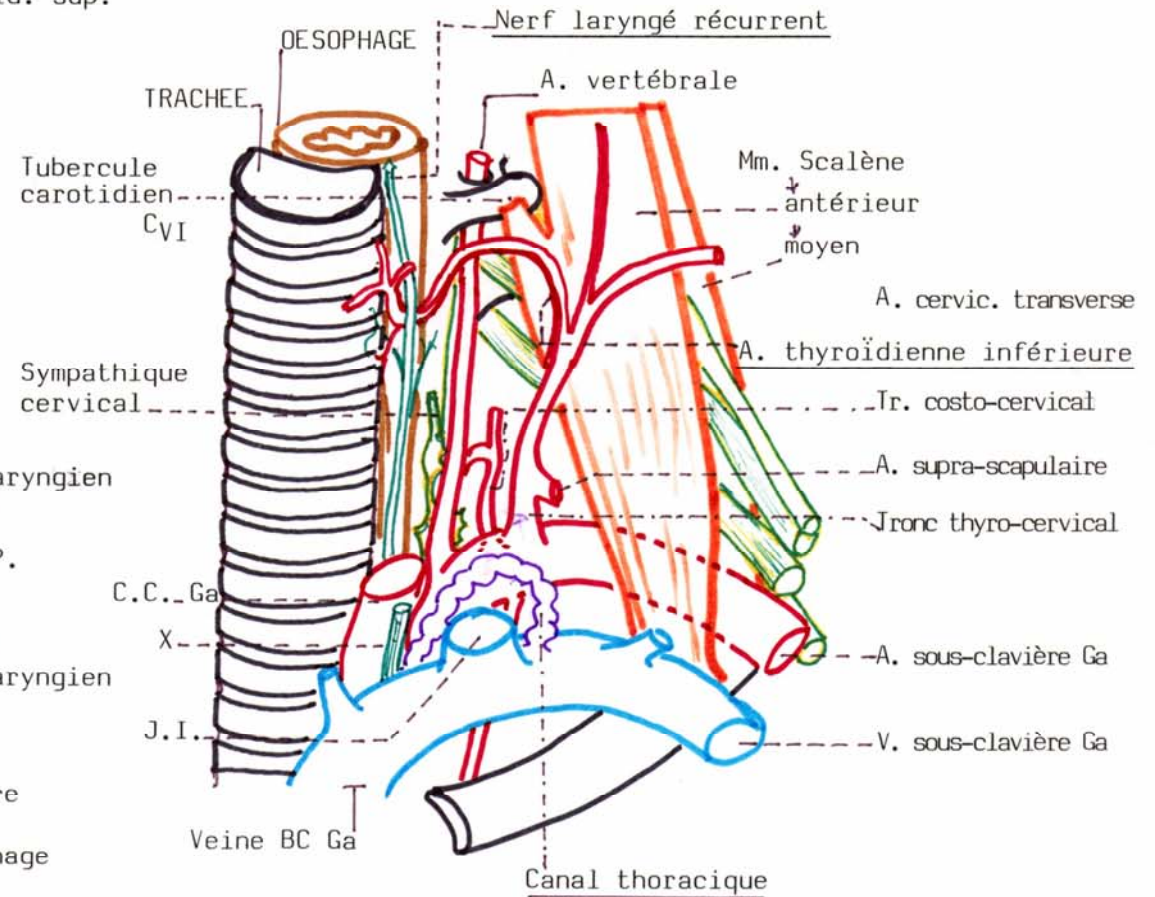
AXE AERO-DIGESTIF
Jonction-oesopharyngée

VUE LATÉRALE Ga



AXE OESO-TRACHEAL

VUE ANTERIEURE



Le nerf laryngé récurrent monte dans l'angle dièdre antérieur oeso-trachéal