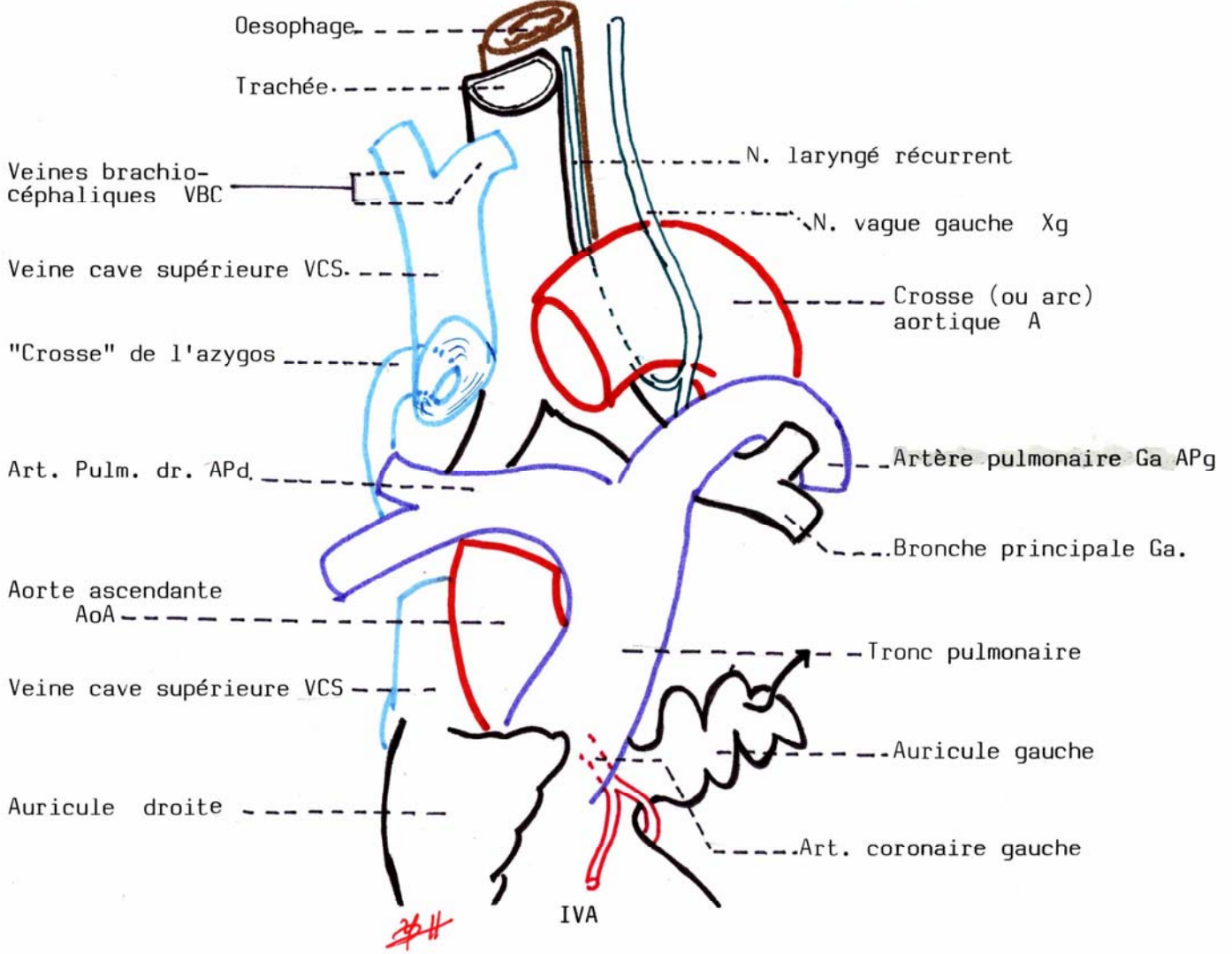
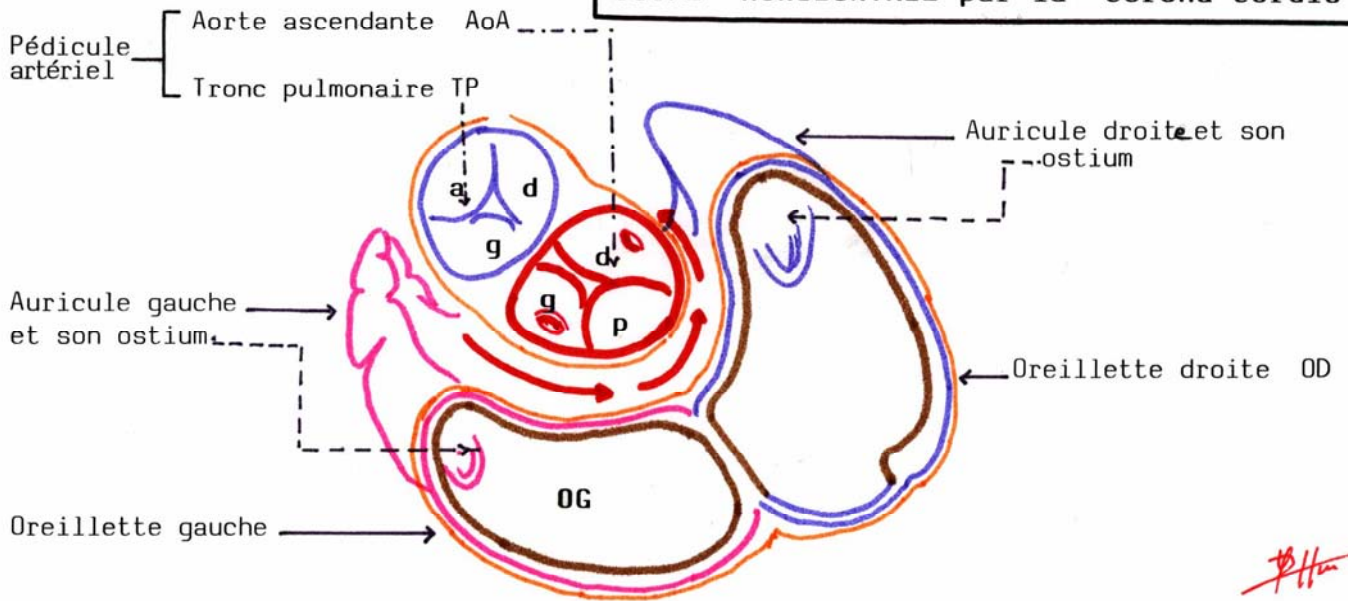


GROS VAISSEAUX de la BASE du COEUR

N.A.



COUPE HORIZONTALE par la "corona cordis"



**** FLECHES : dans le sinus transverse du péricarde**