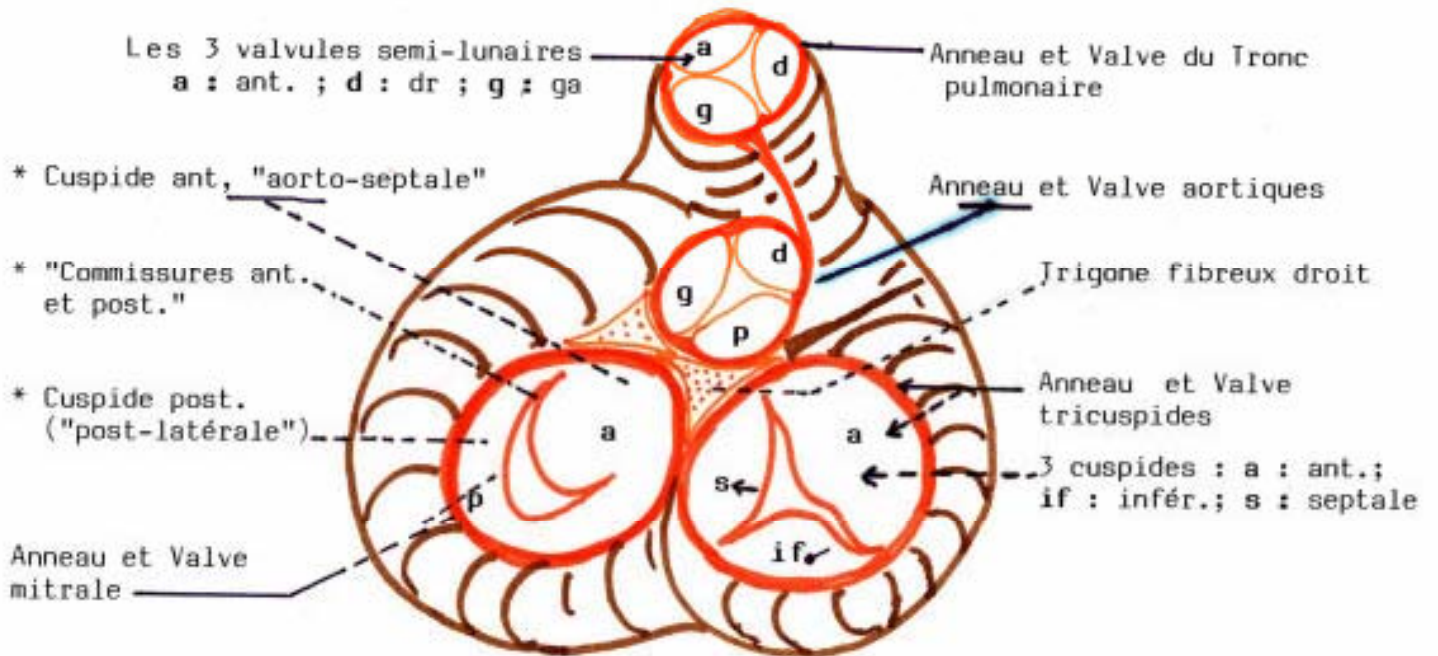


**SQUELETTE FIBREUX du COEUR**

N.A.

(Conception classique)



**VUE POST. de la BASE des VENTRICULES**

**VUE ANTERIEURE DES OREILLETES**

**MYOCARDE**

