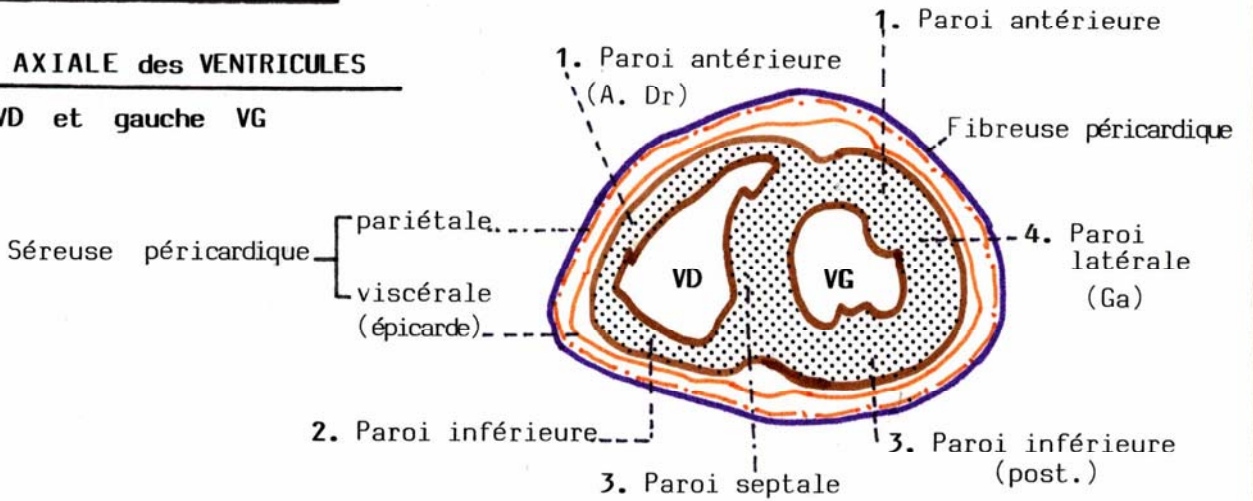


**COEUR et PERICARDE**

N.A.

**A. COUPE AXIALE des VENTRICULES**

droit VD et gauche VG



**B. VUE LATÉRALE DROITE**

des ligaments péricardiques

