ANOMALIES CONGENITALES du REIN (suite)

SYMPHYSE RENALE

1 Rein en fer

à cheval

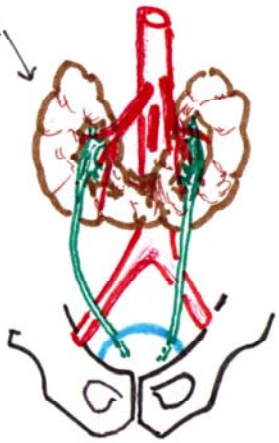

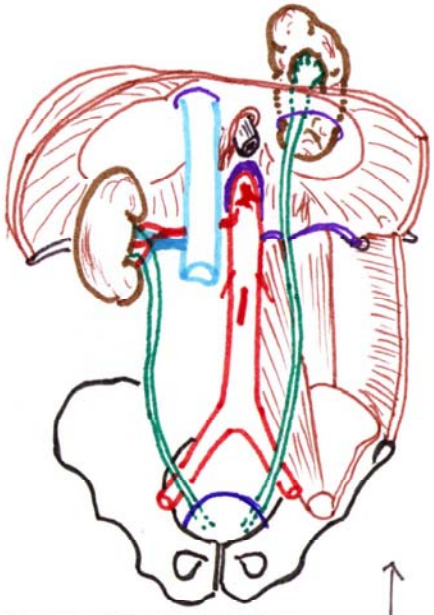

ECTOPIE DIRECTE

Excès de migration

rein thoracique

MALROTATION du REIN

Rotation latérale

Défaut de migration et de rotation

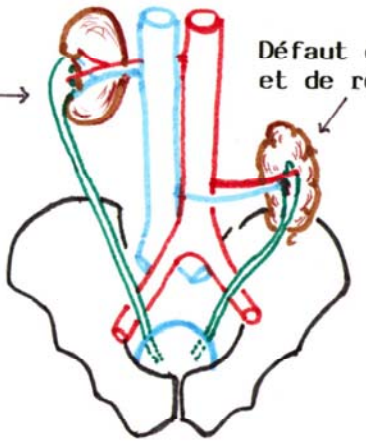

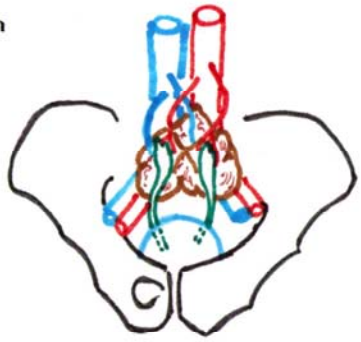

2. Rein en galette

Migration ascendante et rotation du hile en dedans

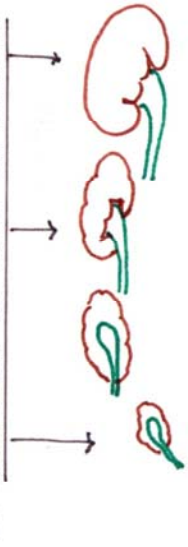

Le hile regarde :

1. en dedans

2. en avant

Défaut de rotation

3. en avant et ou en dedans

1. en arrière

2. en dedans

3. en avant

Rotation excessive