EVOLUTION DU PERITOINE DANS LE TERRITOIRE DU TRONC COELIAQUE

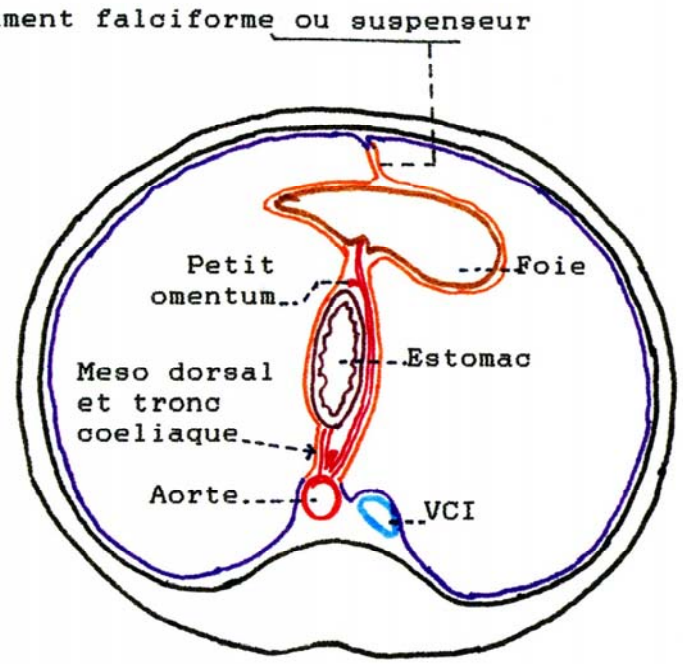

1) Disposition primitive de l'anse gastrique

Primitivement sagittale et aplatie de Dr à G avec la petite courbure en avant et la grande courbure en arrière, l'anse gastrique est pourvue de 2 mesos :

- un meso dorsal par lequel lui arrivent ses vaisseaux venant du tronc coeliaque
- un meso ventral dans lequel se developpe le foie qui le divise en 2 parties secondaires : le ligament falciforme en avant, le le petit omentum en arrière.

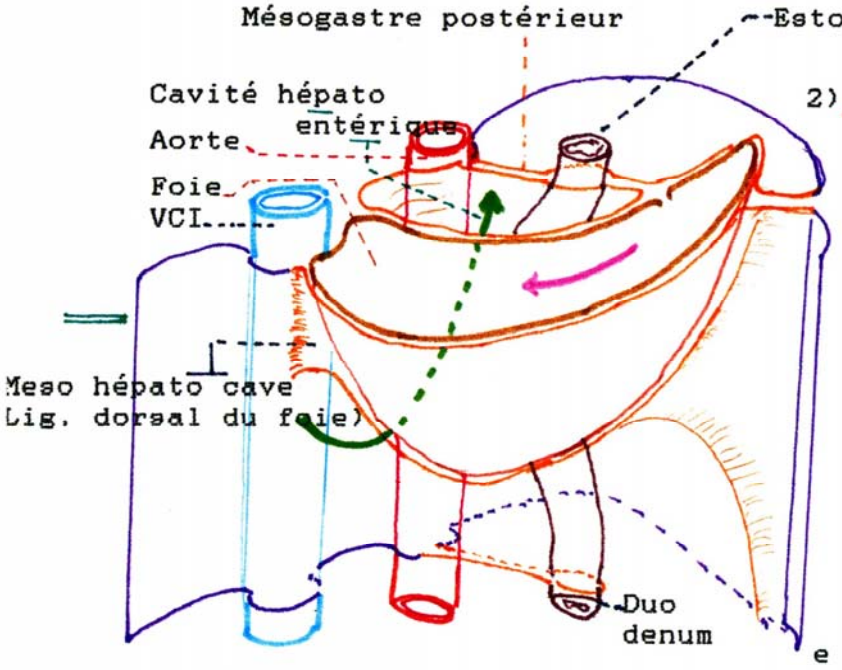

2) Développement du foie à droite et en arrière jusqu'à venir toucher la VCI (flèche).

Le foie repousse le feuillet droit du meso postérieurqui quitte la face droite de l'anse gastrique pour tapisser la face droite du foie. Ce feuillet va s'invaginer dans la zone entre foie et estomac, retapissant ainsi la face droite de l'estomac, créant ainsi la cavité hépato-entérique.

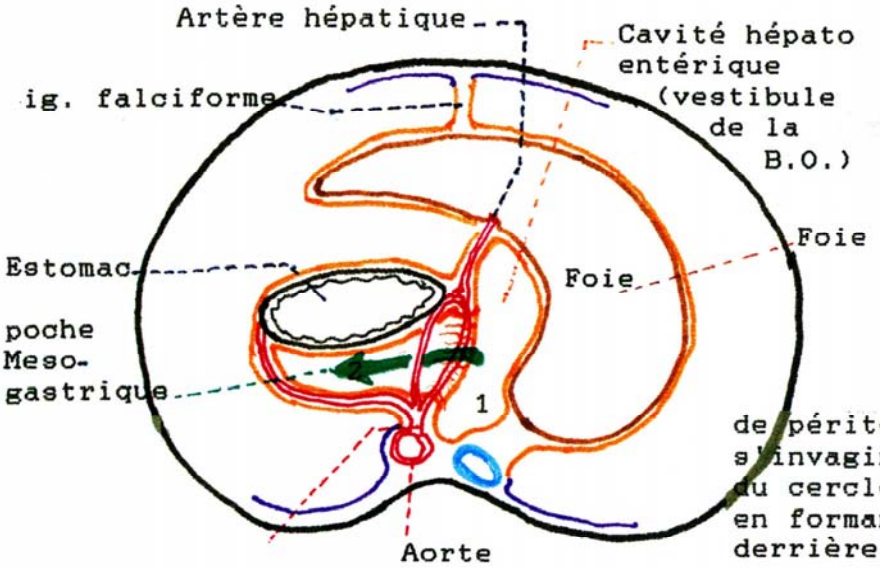

3) Rotation de l'Estomac selon axe vertical portant la grande courbure à GA entraînant l'artère splénique.

La face Ga de l'estomac devient antérieure, sa face droite postérieure. L'artère gastrique Ga adhérente à la petite courbure reste sagitta le, l'artère hépatique en bas se déplace à peine et à nouve la face postérieure de l'anse gastrique est dépourvue de de péritoine. La cavité hépato-entérique s'invagine alors de DR à GA dans l'aire du cercle artériel de la petite courbure en formant une poche qui progresse derrière la face postérieure de l'estomac