DISPOSITION PRIMITIVE du TUBE DIGESTIF ABDOMINAL

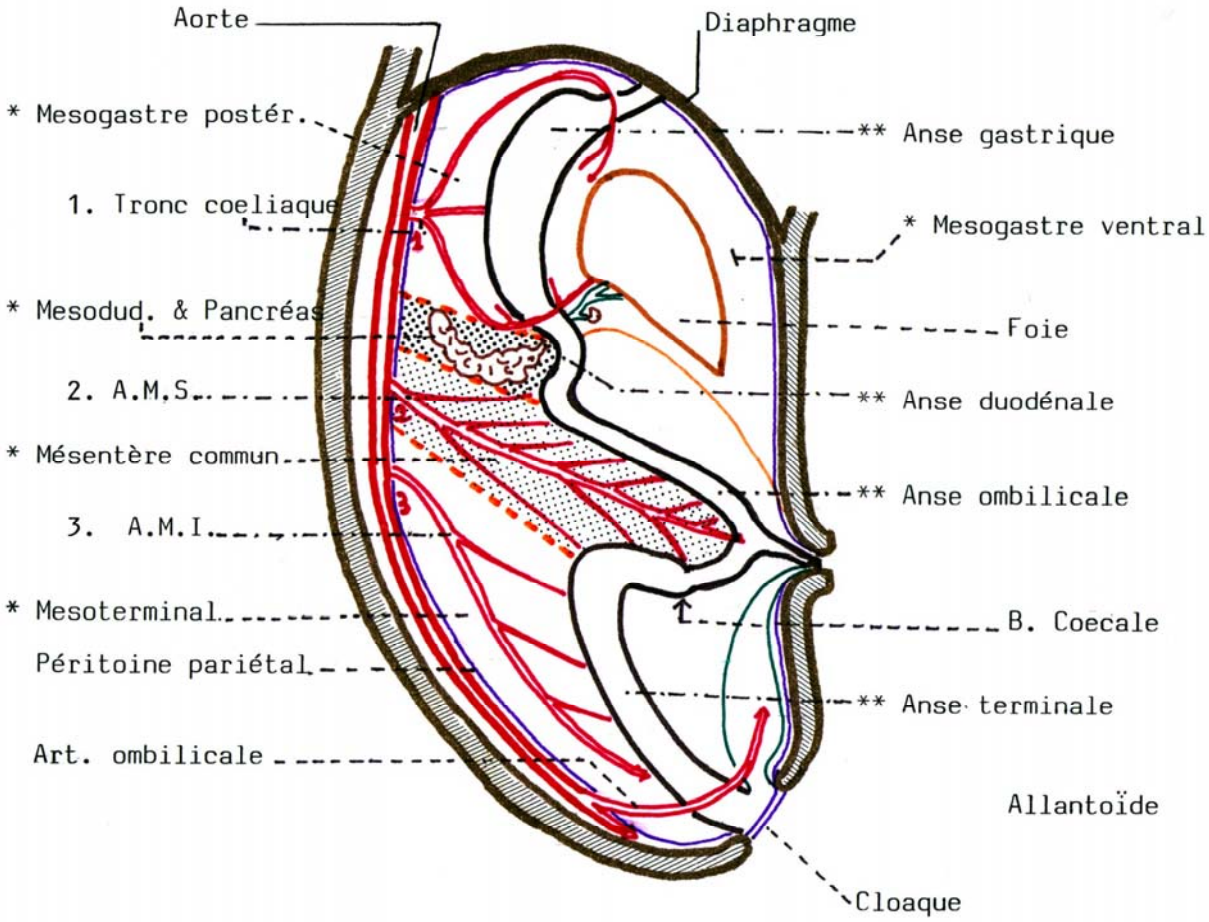

Au début du développement, le tube digestif abdominal - sagittal et médian - est rattaché à l'aorte (prévertébrale) par un méso dorsal également médian et sagittal qui lui apporte ses vaisseaux et ses nerfs par l'intermédiaire des 3 artères dites digestives abdominales : le tronc coeliaque (TC) la Mésentérique supérieure (MS) la Mésentérique inférieure (MI).

Dans le sens crânio-caudal, on a successivement l'anse gastrique, l'anse duodénale, l'anse ombilicale (qui donne le jéjuno-ilion et le colon droit à partir de son bourgeon coecal) enfin l'anse terminale.

Seule l'anse gastrique est pourvue d'un mésogastre ventral dans lequel se développe le foie.

Cette disposition primitive simple va être considérablement modifiée :

- par une évolution morphologique complexe suivi de déplacements topographiques compliqués,
- et par des processus d'accollement de certaines parties de ces mésos primitifs soit entr'elles, soit avec le péritoine postérieur primitif (PPP).

Nous allons dans ce qui suit, faire un rappel succint de l'évolution du péritoine dans chacun des territoires des 3 artères digestives abdominales.