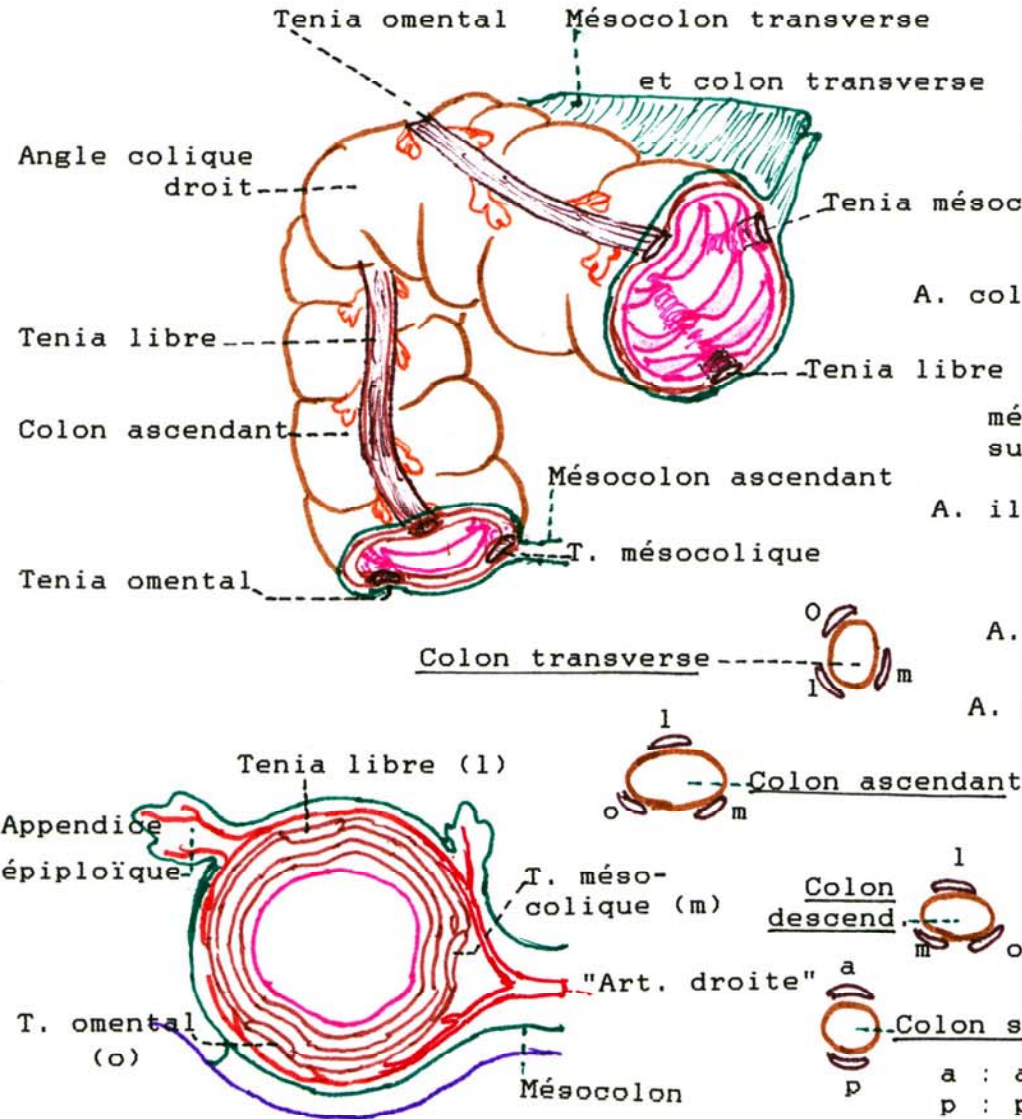


TENIAS DU COLON

(ci-dessus : angle colique droit ;
ci-dessous : coupe du colon)



VASCULARISATION ARTERIELLE du COLON
ARTERES MESENTERIQUES SUPERIEURE & INFERIEURE

