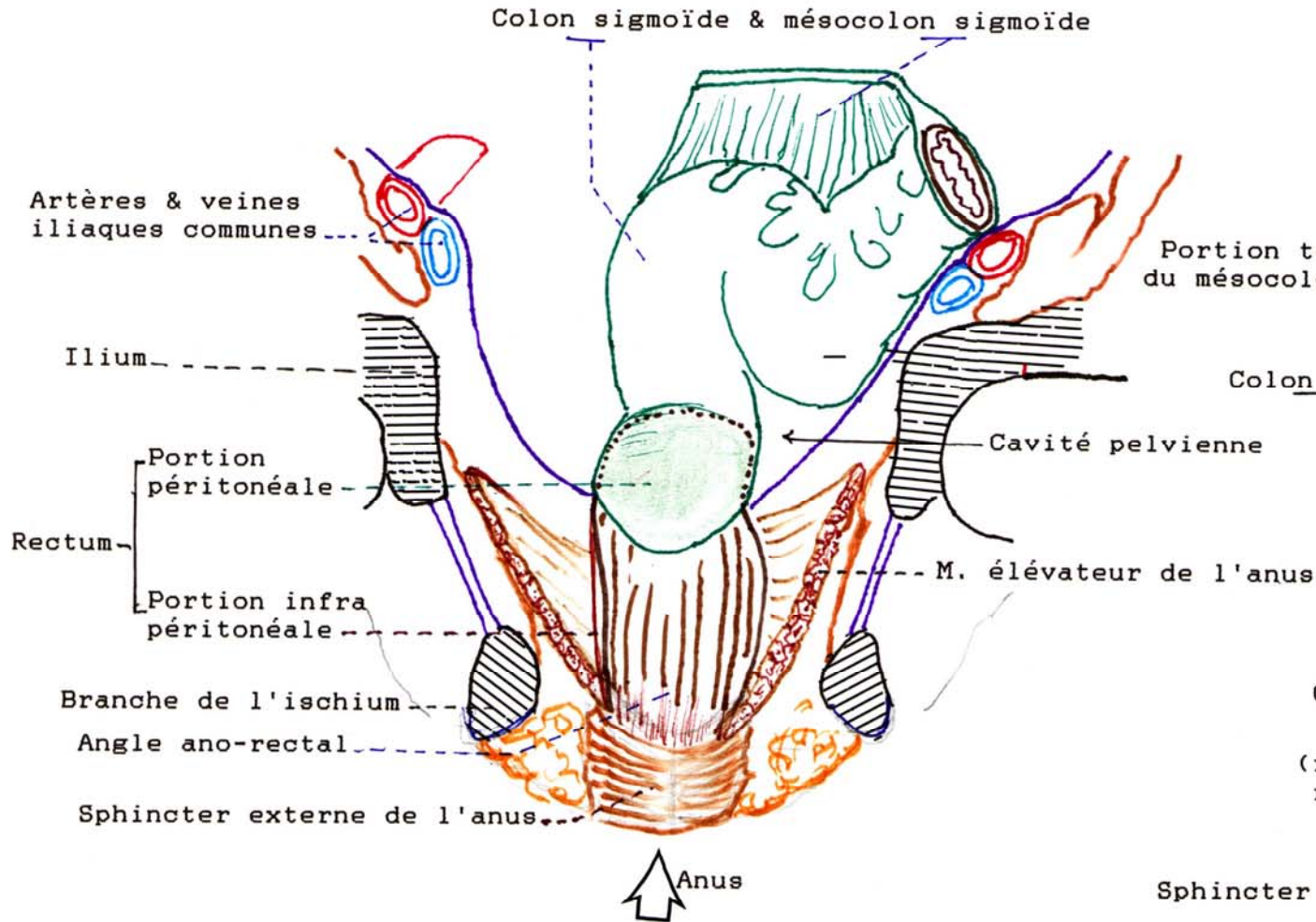


COUPE CORONALE DU PELVIS :
RECTUM EN VUE ANTERIEURE



VUE LATÉRALE GA DU RECTUM

(Après section sagittale de la
colonne sacro-coccygienne)

- 2 portions principales du rectum :
a. Portion péritonéale (petite)
b. Portion infra-péritonéale

