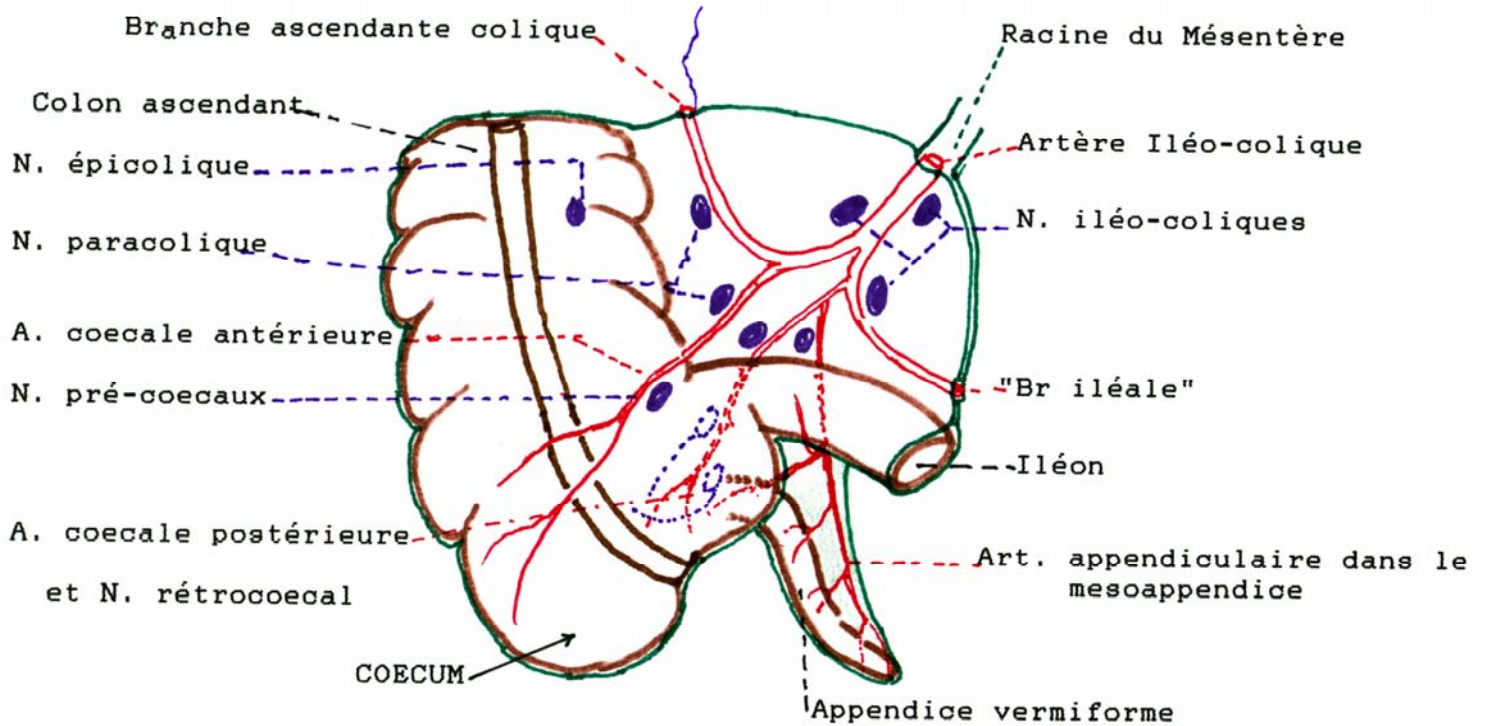
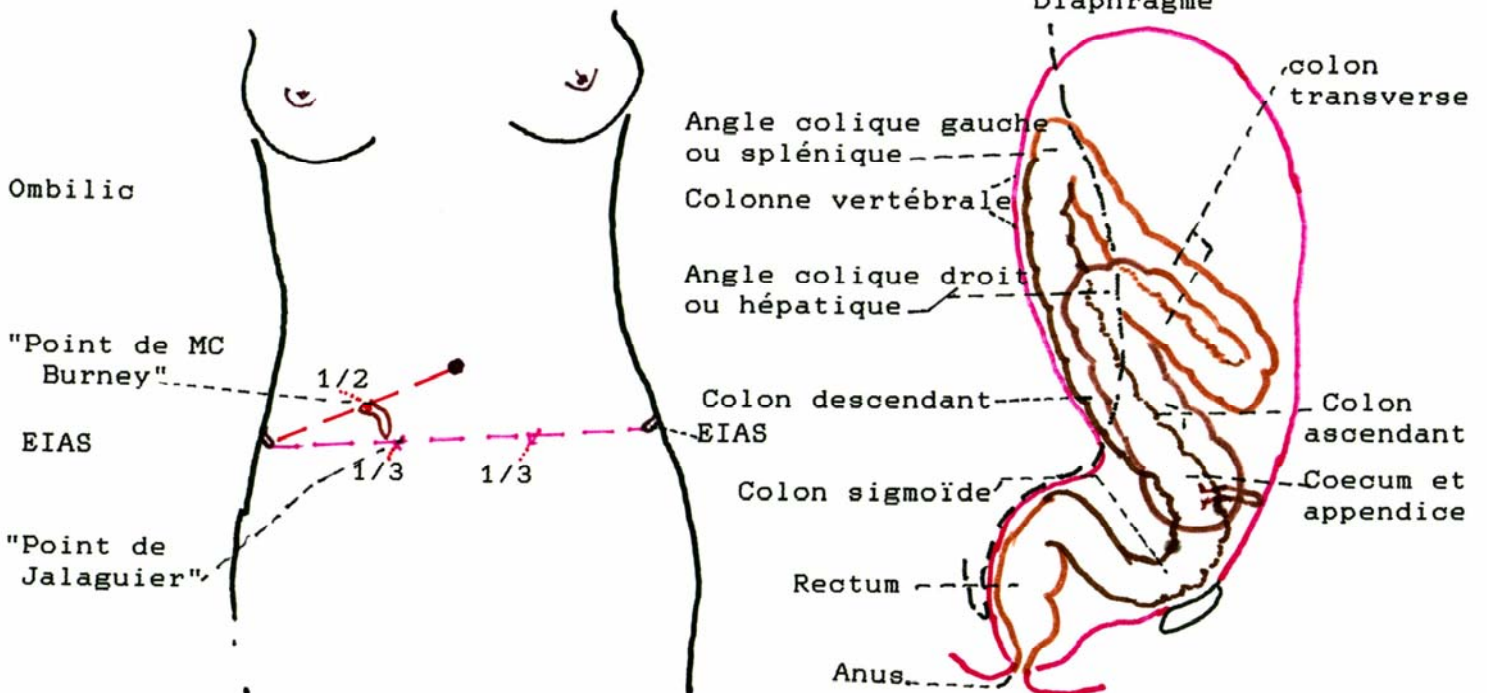


* N : lympho-noeuds



PROJECTION DE LA BASE DE L'APPENDICE SUR LA PAROI ABDOMINALE ANTERIEURE

VUE DE PROFIL SCHEMATIQUE DU COLON (d'après MERZ)



* EIAS = Epine Iliaque Antéro-Supérieure