ARTERES de l'ESTOMAC

Fundus

Oesophage

Cardia

A. gastrique gauche
(R. ant. & post.)

Tronc coeliaque

A. hépatique
(commune et
propre)

A. gastrique
droite (ou "pylo-
rique")

A. gastro-
duodenale

A. gastro
épiploïque D

A. pancréatico-
duod. ant.
& sup.

A. gastriques courtes

A. splénique (* ses 2 bran-
ches

A. gastro-epiploïque gauche
. R. gastriques
.R. épiploïques

Corps
de l'estomac

Partie pylorique

Cercle veineux
de la PC

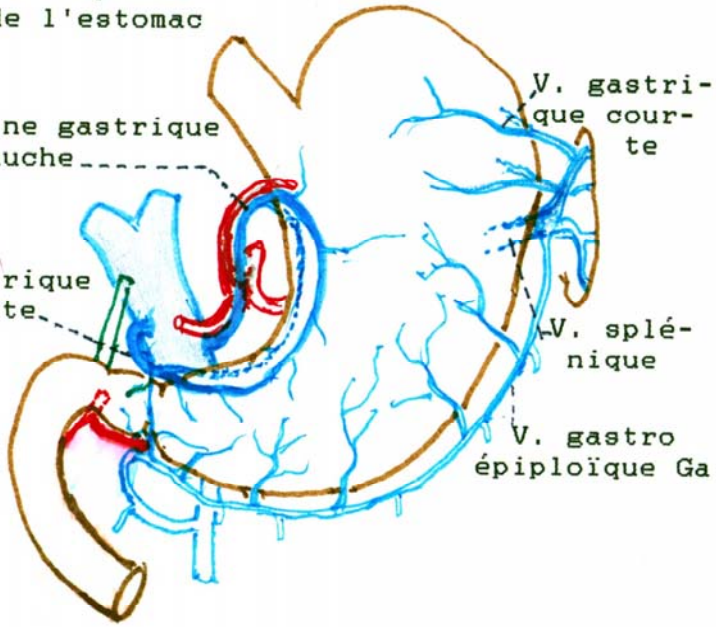

** Le cercle veineux de la petite
courbure se jette directement
dans la veine porte

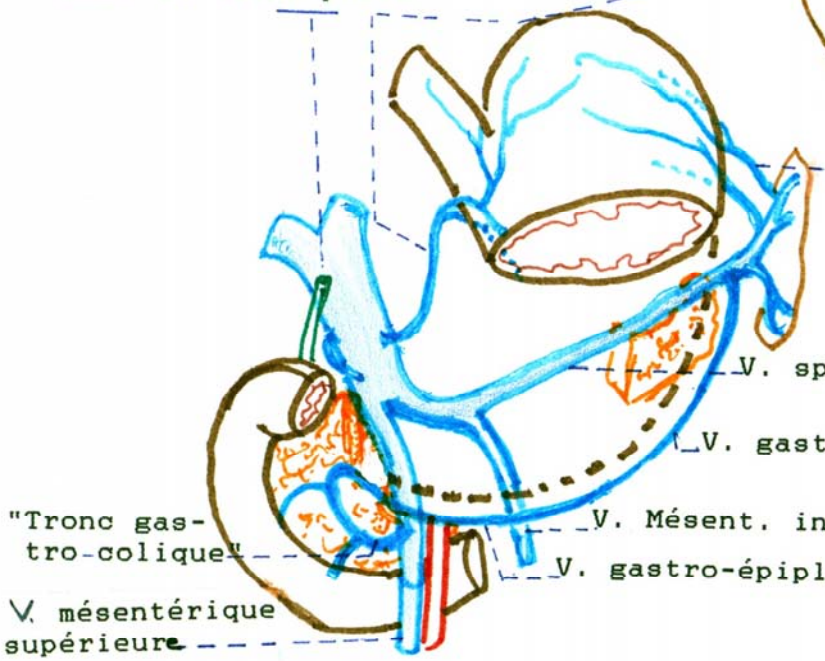

** Le cercle veineux de la
GC et les V. courtes se
jettent indirectement
dans la V. porte par l'
intermédiaire de la MS &
de la splénique

VEINES de l'ESTOMAC