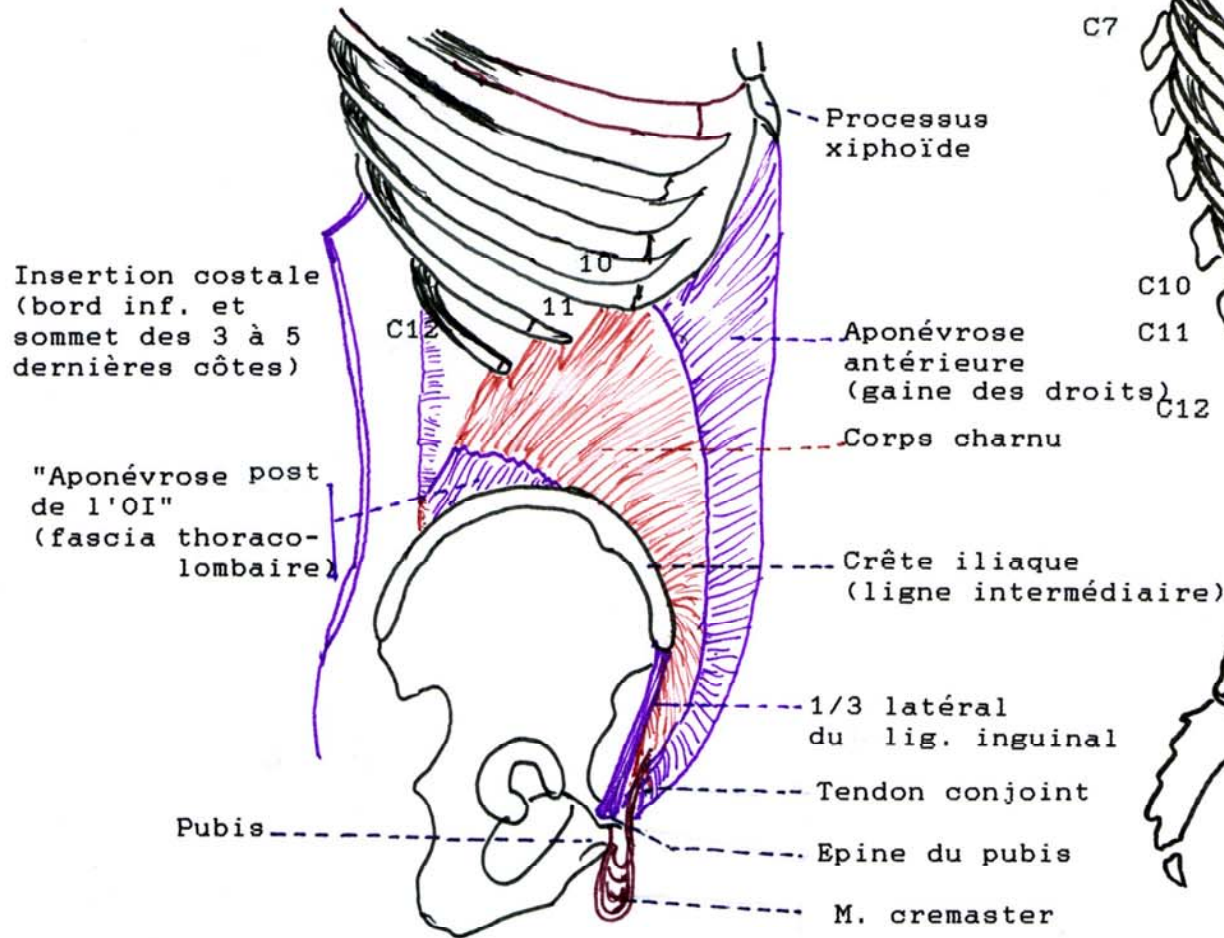


MUSCLE OBLIQUE INTERNE

2e couche musculaire située profondément p/r à l'oblique externe, le M. oblique interne a ses fibres dirigées en sens contraire, de bas en haut et d'arrière en avant.



MUSCLE TRANSVERSE de L'ABDOMEN

3e couche musculaire, la plus profonde, il est ainsi appelé à cause de la direction transversale de ses fibres. Charnu dans la partie intermédiaire, il est aponévrotique en avant et en arrière.

