Progrès en Urologie (2013), Suppl. 2 S126-S132

Disponible en ligne sur
SciVerse ScienceDirect
www.sciencedirect.com

Elsevier Masson France
EM|consulte
www.em-consulte.com

RECOMMANDATIONS EN ONCO-UROLOGIE 2013

Recommandations en onco-urologie 2013 du CCAFU : Tumeurs de la voie excrétrice urinaire supérieure

CCAFU Recommendations 2013: Upper urinary tract carcinoma

C. Pfister*, M. Roupret, Y. Neuzillet, S. Larré, G. Pignot, H. Quintens, N. Houedé, E. Compérat, P. Colin, C. Roy, J.-L. Davin[a], L. Guy[a], J. Irani[a], T. Lebret[a], P. Coloby[a], M. Soulié et les membres du CCAFU

[a] *Membres experts du sous-comité vessie*

MOTS CLÉS
Carcinome urothélial haut appareil ;
Uretère ;
Bassinet ;
Urétéroscopie ;
Néphro-urétérectomie ;
Cytologie urinaire ;
Survie

Résumé
Introduction.- L'objectif était une mise à jour des recommandations du Comité de cancérologie de l'Association française d'urologie dans la prise en charge des tumeurs de la voie excrétrice supérieure (TVEUS).
Méthodes.- Revue systématique (*Medline*) de la littérature de 2010 à 2013 sur les éléments du diagnostic, les options de traitement et la surveillance des TVEUS en évaluant les références avec leur niveau de preuve.
Résultats.- Le diagnostic de cette pathologie rare repose sur l'uro-TDM avec acquisition au temps excréteur et l'urétéroscopie avec prélèvements biopsiques. Le traitement chirurgical de référence est la néphro-urétérectomie totale (NUT), mais un traitement endoscopique conservateur peut parfois être proposé : tumeur unifocale et taille < 1 cm, faible grade et absence d'infiltration sur l'imagerie, nécessitant alors une surveillance endoscopique (urétéroscopie souple) rapprochée chez un patient compliant.
Conclusion.- Ces nouvelles recommandations doivent contribuer à améliorer non seulement la prise en charge des patients, mais aussi le diagnostic et la décision thérapeutique des TVEUS.
© 2013 Elsevier Masson SAS. Tous droits réservés.

KEYWORDS
Upper tract urothelial carcinoma;

Summary
Introduction.- The objective was to update the guidelines of the French Urological Association Cancer Committee for upper tract urothelial carcinoma (UTUC).
Methods.- A Medline search was performed between 2010 and 2013, as regards diagnosis, options of treatment and follow-up of UTUC, to evaluate different references with levels of evidence.

*Auteur correspondant.
Adresse e-mail : christian.pfister@chu-rouen.fr (C. Pfister).

© 2013 Elsevier Masson SAS. Tous droits réservés.

Ureter;
Renal pelvis;
Ureteroscopy;
Radical nephro-ureterectomy;
Cytology;
Survival

Results.- The diagnosis of this rare pathology is based on CT-scan acquisition during excretion and ureteroscopy with histological biopsies. Total nephro-urectomy remains the gold standard for surgical treatment, nevertheless a conservative endoscopic approach can be proposed : unifocal tumour and diameter < 1 cm and low grade and absence of invasion on CT-scan. Close monitoring with endoscopic follow-up (flexible ureteroscope) in compliant patients is therefore necessary.
Conclusion.- These new guidelines will hopefully contribute not only to improve patient management, but also diagnosis and treatment for UTUC.
© 2013 Elsevier Masson SAS. All rights reserved.

Classification TNM 2010 des tumeurs des voies excrétrices supérieures

T Tumeur primitive

- **Tx** Tumeur primitive non évaluable
- **T0** Tumeur primitive non retrouvée
- **Ta** Carcinome papillaire non invasif
- **Tis** Carcinome *in situ*
- **T1** Tumeur envahissant le chorion
- **T2** Tumeur envahissant la musculeuse
- **T3** *Bassinet et calices* : tumeur dépassant la musculeuse envahissant la graisse péri-pyélique ou le parenchyme rénal
- *Uretère* : tumeur dépassant la musculeuse et envahissant la graisse péri-urétérale
- **T4** Tumeur envahissant les organes de voisinage ou la graisse péri-rénale à travers le rein

N Ganglions lymphatiques régionaux

- **Nx** Ganglions non évaluables
- **N0** Absence de métastase ganglionnaire régionale
- **N1** Métastase ganglionnaire unique ≤ 2 cm
- **N2** Métastase ganglionnaire unique > 2 cm et ≤ 5 cm ou métastase(s) ganglionnaire(s) multiple(s) ≤ 5 cm
- **N3** Métastase(s) ganglionnaire(s) > 5 cm

M Métastases à distance

- **Mx** Métastases non évaluable
- **M0** Absence de métastase à distance
- **M1** Métastase(s) à distance

Introduction – Épidémiologie

Les tumeurs de la voie excrétrice urinaire supérieure (TVEUS) sont plus rares, avec une incidence de l'ordre de 2 nouveaux cas par an pour 100 000 habitants [1,2]. Le pic d'incidence des TVEUS est situé entre 70 et 80 ans et les hommes sont 3 fois plus concernés que les femmes [3].

Les tumeurs pyélocalicielles sont 2 fois plus fréquentes que les tumeurs urétérales. Dans 17 % des cas, une tumeur vésicale synchrone est présente au moment du diagnostic.

Après traitement d'une TVEUS, une récidive urothéliale dans la vessie survient dans 22 à 47 % des cas [4]. En revanche, une récidive dans la voie excrétrice supérieure controlatérale existe dans 2 à 6 % des cas seulement [5].

L'histoire naturelle des TVEUS diffère de celle des TV : 60 % des TVEUS sont invasives au moment du diagnostic [2,6]. Il existe enfin des cas familiaux de TVEUS qui peuvent être détectés/suspectés facilement à l'anamnèse : âge du patient inférieur à 60 ans, antécédent personnel ou familial d'une tumeur du spectre HNPCC (côlon, endomètre, etc.). Dans ces cas, les autres cancers HNPCC doivent être détectés et le patient peut bénéficier d'un conseil génétique familial [7,8].

Les facteurs de risque des TV et des TVEUS sont identiques et l'intoxication tabagique est très largement mise en cause. Il existe toutefois des facteurs de risque spécifiques aux TVEUS liés à la présence d'un agent carcinogène, l'acide aristolochique : néphropathie des Balkans et néphropathie aux herbes chinoises. Il existe une incidence accrue de TVEUS dans certaines régions du monde (Taïwan) mettant en évidence les interactions complexes entre les facteurs environnementaux et la susceptibilité génétique des individus [9,10].

Diagnostic, bilan d'extension et traitement des tumeurs de la voie excrétrice supérieure

Les TVEUS sont découvertes soit devant des signes cliniques (hématurie macroscopique dans 70 à 80 % des cas), soit au décours d'un bilan d'une tumeur de vessie, soit de façon complètement fortuite [1].

Bilan initial

Cytologie urinaire et cystoscopie

Une cytologie urinaire de haut grade est très évocatrice de TVEUS, lorsque la cystoscopie est normale dès lors que la présence de CIS vésical a été éliminée. Elle est moins sensible même pour les lésions de haut grade que dans la vessie [2]. Elle est idéalement réalisée *in situ*, dans la voie excrétrice urinaire supérieure avant l'adjonction de produit de contraste au cours d'une urétéro-pyélographie rétrograde endoscopique.

Uro-TDM

Il est l'examen de référence pour l'exploration de la voie excrétrice urinaire supérieure (**Niveau de preuve 2**) [3]. L'examen doit se dérouler selon un protocole strict et correspondre à une acquisition au temps excréteur :

- protocoles multiples allant de 2 à 4 acquisitions spiralées au moins millimétriques avant et après injection de produit de contraste ;

- réformations 2D multiplanaires essentielles en phase excrétrice pour le haut appareil urinaire et la vessie ;
- injection préalable d'un diurétique à faible dose indispensable pour détecter une petite lésion dans les cavités pyélocalicielles et mieux voir l'uretère ;
- taux d'irradiation initialement élevé, mais nettement réduit sur les appareils récents équipés des systèmes de modulation de la dose adaptée à chaque patient.

Le taux de détection est satisfaisant lorsque l'on utilise ce type d'imagerie : sensibilité de 96 % et spécificité de 99 % pour une lésion polypoïde entre 5 et 10 mm. En revanche, la sensibilité chute à 89 % pour une lésion polypoïde < 5 mm et à 40 % pour une lésion polypoïde < 3 mm [4]. La principale difficulté demeure les lésions planes indétectables, en dehors d'une infiltration massive ou simulant une urétérite.

IRM

La réalisation de l'IRM est indiquée en cas de contre-indication à l'examen TDM ou à l'injection de produit de contraste iodé : taux de détection de 75 % avec injection de contraste d'un processus tumoral < 2 cm. L'IRM injectée reste contre-indiquée en cas d'insuffisance rénale sévère (< 30 ml/min de clairance créatinine) du fait du risque de fibrose néphrogénique. L'IRM sans injection est alors moins contributive [5].

Urétéroscopie diagnostique

L'urétéroscopie (souple ou rigide) s'intègre dans une meilleure approche du diagnostic positif et différentiel [6]. En effet, cet examen endoscopique permet notamment :

- d'explorer macroscopiquement l'uretère et l'ensemble des cavités rénales dans près de 95 % des cas ;
- d'apprécier l'aspect macroscopique de la tumeur et l'état de la paroi où elle s'implante ;
- d'y associer un prélèvement histologique de la lésion (biopsies contributives pour déterminer le grade tumoral dans 90 % des cas avec un taux de faux négatifs de l'ordre de 5 %) [7] ;
- de rechercher des cellules anormales au cours d'une cytologie urinaire *in situ*.

L'urétéroscopie (souple ou rigide) est particulièrement utile lorsqu'il existe un doute diagnostique ou lorsqu'un traitement conservateur est envisagé. Son indication doit être systématiquement discutée dans le bilan préopératoire d'une TVEUS [7] (**Niveau de preuve 3**).

BILAN DIAGNOSTIQUE RECOMMANDÉ EN CAS DE TVEUS

- Cytologie urinaire, idéalement *in situ*
  (Recommandation de grade A)
- Cystoscopie pour éliminer une lésion vésicale synchrone
  (Recommandation de grade A)
- Uro-TDM (acquisition au temps excréteur)
  (Recommandation de grade A)
- UPR
  (Recommandation de grade C)
- Urétéroscopie souple avec prélèvements biopsiques
  (Recommandation de grade C)

Traitement des tumeurs de la voie excrétrice cliniquement localisées

Traitement chirurgical radical

La néphro-urétérectomie totale (NUT) par voie ouverte avec excision d'une collerette vésicale périméatique est le traitement chirurgical de référence des TVEUS (**Niveau de preuve 3**), car des récidives dans le moignon urétéral ont été rapportées (16 à 58 % des cas) [1]. Il est important de ne pas sectionner la voie excrétrice au cours de la chirurgie compte tenu du risque potentiel de dissémination tumorale. Plusieurs alternatives techniques ont été décrites pour simplifier l'exérèse de l'uretère distal au cours de la NUT : *stripping*, résection intramurale de l'uretère par voie transurétrale. Seul le *stripping* a été contesté sur le plan carcinologique (**Niveau de preuve 4**) [2].

Un délai supérieur à 1 mois entre le diagnostic et l'exérèse de la tumeur constitue un risque de progression de la maladie urothéliale (**Niveau de preuve 4**) [3]. Le curage ganglionnaire associé à la NUT présente un intérêt pronostique et permet d'obtenir une stadification optimale de la maladie mais l'aire de dissection anatomique précise n'a pas encore été définie (**Niveau de preuve 4**) [4]. Le curage dans les pN+ permet la diminution de la masse tumorale et la détection de micrométastases pour orienter les patients vers un traitement adjuvant (**Niveau de preuve 4**) [5]. En début d'expérience, quelques cas isolés de diffusion tumorale avec apparition de métastases, dans des délais très rapides, ont été initialement rapportés après une NUT laparoscopique.

De nombreuses études récentes ont confirmé les résultats carcinologiques similaires désormais entre la voie ouverte et la voie laparoscopique. La NUT laparoscopique apparaît supérieure à la chirurgie ouverte sur le plan de la morbidité périopératoire **(Niveau de preuve 2)** [6-8].

Les principes carcinologiques suivants doivent être respectés :

- aucun contact entre l'urine de la voie excrétrice tumorale et la cavité gazeuse ;
- exérèse en monobloc du rein et de l'uretère après certitude de l'intégrité vésicale ;
- le morcellement de la pièce opératoire est formellement proscrit ;
- sécurisation de l'extraction de la pièce (sac opératoire) ;
- ne pas opérer les tumeurs infiltrantes (T3/N+) ou métastatiques.

VOIE D'ABORD POUR LE TRAITEMENT RADICAL

En présence d'une TVEUS non invasive, la voie ouverte et la voie laparoscopique sont équivalentes pour la réalisation d'une néphro-urétérectomie (NUT).
(Recommandation de grade C)

Traitement chirurgical conservateur

Urétéroscopie thérapeutique

Le traitement endoscopique conservateur des TVEUS localisées par urétéroscopie souple (en fonction des contraintes

techniques ou anatomiques) peut être envisagé dans les tumeurs de faible stade et grade (**Niveau de preuve 4**) [9,10].

- Il faut disposer du matériel *ad hoc* : urétéroscope souple plutôt que rigide, générateur laser, pinces à biopsies.
- Le patient doit être informé que la surveillance sera plus contraignante.
- Cette option est prioritairement réservée aux indications de nécessité où le patient est à risque d'insuffisance rénale terminale après NUT (rein unique, anatomique ou fonctionnel, tumeur bilatérale).
- Le traitement conservateur endoscopique est optionnel dans les indications électives et doit être proposé dans des cas sélectionnés.

Une étude prospective randomisée a rapporté qu'une instillation postopératoire unique intravésicale de mitomycine après NUT réduisait le risque de récidive (11 %) dans la vessie dans l'année suivant la chirurgie [11] (**Niveau de preuve 2**) (**Recommandation de grade B**).

Chirurgie ouverte

Les résections segmentaires sont envisageables pour le traitement des tumeurs à faible risque de l'uretère distal (**Niveau de preuve 4**) [12]. Il convient de s'assurer que la tranche de section de la pièce d'exérèse est saine. Les résections segmentaires de l'uretère iliaque et lombaire ont conduit à un taux d'échec plus important que celui noté pour l'uretère pelvien. La résection des tumeurs du bassinet ou des calices à ciel ouvert est de moins en moins pratiquée car techniquement difficile et avec un taux de récidive plus élevé que dans l'uretère (**Niveau de preuve 4**) [12].

Traitement percutané

Le traitement percutané des TVEUS pyéliques est envisageable pour les TVEUS de faibles stade et grade (**Niveau de preuve 4**) [13]. Ce traitement est proposé aux tumeurs de la tige calicielle inférieure, inaccessibles en urétéroscopie malgré la déflexion de l'appareil.

Agents topiques adjuvants

L'instillation adjuvante de BCG ou de mitomycine C dans la voie excrétrice, soit par néphrostomie percutanée, soit par l'intermédiaire d'une endoprothèse urinaire après traitement conservateur, est techniquement réalisable. Les résultats à moyen terme sont proches de ceux observés dans le traitement des tumeurs de la vessie, mais non confirmés à long terme car le nombre d'études demeure très limité **(Niveau de preuve 4)** [14].

Facteurs pronostiques

Les facteurs pronostiques reconnus dans la littérature pour les TVEUS sont, par ordre décroissant d'importance : l'âge, l'invasion lympho-vasculaire, l'architecture tumorale, la nécrose tumorale extensive, la localisation de la tumeur dans la voie excrétrice et le sexe [15]. Il existe un nomogramme français pour prédire la survie postopératoire des patients après NUT [16] (Fig. 1).

CRITÈRES NÉCESSAIRES POUR LE TRAITEMENT CONSERVATEUR

Tumeur unifocale
(Recommandation de grade B)
Taille (plus grand diamètre) < 1 cm
(Recommandation de grade B)
Tumeur de bas grade en cytologie ou sur les biopsies
(Recommandation de grade B)
Aucun élément en faveur d'une infiltration à l'uro-TDM
(Recommandation de grade B)
Traitement conservateur complet envisageable
(Recommandation de grade C)
Surveillance endoscopique (urétéroscopie souple) rapprochée possible
(Recommandation de grade C)
Information et compliance du patient vis-à-vis du rythme de surveillance
(Recommandation de grade B)

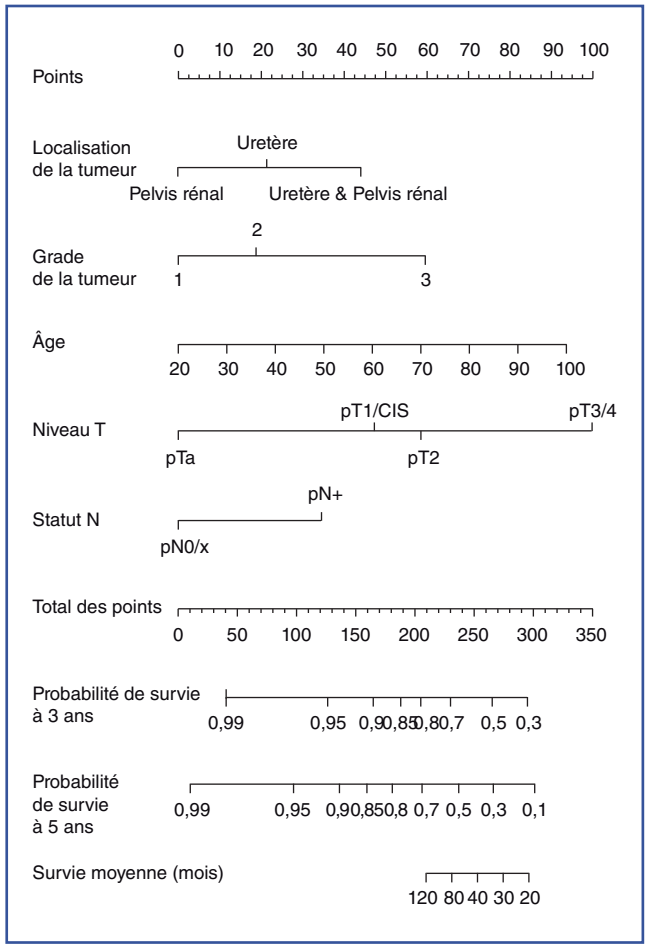

Figure 1. Calcul de l'espérance de vie postopératoire à 3 et 5 ans après NUT. (http://labs.fccc.edu/nomograms/nomogram.php?id=66&audience=1)

SURVEILLANCE DES TVES APRÈS TRAITEMENT (RECOMMANDATION DE GRADE C)

En cas de NUT, pendant au moins 5 ans :
1) TVEUS non infiltrante
Cystoscopie/cytologie urinaire à 3 mois, puis annuellement uro-scanner tous les ans.
2) TVEUS infiltrante
Cystoscopie/cytologie urinaire à 3 mois, puis annuellement uro-scanner tous les 6 mois pendant 2 ans, puis annuellement.

Après traitement conservateur, pendant au moins 5 ans :
– Cytologie, uro-scanner à 3 mois, puis à 6 mois, puis tous les ans.
– Cystoscopie, urétéroscopie et cytologie *in situ* à 3 mois, à 6 mois puis tous les 6 mois pendant 2 ans, puis tous les ans.

Traitement des tumeurs de la voie excrétrice localement avancées ou métastatiques

Traitement chirurgical radical

Aucun bénéfice à la réalisation d'une NUT dans un contexte métastatique (M+), mais peut seulement être envisagé à titre palliatif (**Niveau de preuve 4**) [1].

Chimiothérapie

Il n'a pas été démontré de bénéfice en survie pour la chimiothérapie périopératoire, la survie globale à 5 ans de ces patients à haut risque de rechute étant de 43 % (**Niveau de preuve 2**) [2].

Différentes associations de chimiothérapie ont été proposées :

- M-VAC a permis d'obtenir des résultats comparables à ceux des tumeurs de vessie avec une toxicité significative. La NUT préalable est un facteur limitant les doses de chimiothérapie à base de platine.
- Carboplatine et paclitaxel ont permis d'obtenir des résultats similaires au M-VAC avec moins d'effets indésirables.
- Oxaliplatine et gemcitabine ont donné des résultats prometteurs dans une étude de phase II.

Radiothérapie externe

La radiothérapie adjuvante pourrait améliorer le contrôle local de la maladie, mais elle n'influence ni la survenue de métastases, ni la survie (**Niveau de preuve 4**) (Fig. 2) [1].

Liens d'intérêts

C. Pfister : Essais cliniques (Astra Zeneca, Sanofi Aventis, Novartis, Astellas, Ipsen, Pfizer, Takeda, Bayer) ; Conseil (Sanofi Aventis, Ipsen, Ferring, Sanofi Pasteur) ; Conférences : intervenant (Ipsen, Ferring, Novartis, Janssen).

M. Rouprêt : Essais cliniques (GSK) ; Conseil (LILLY, GSK, Ipsen, Sanofi Pasteur) ; Conférences : intervenant (GSK).

Y. Neuzillet : Rapports d'expertise (Ipsen, Bouchara-Recordati, Janssen, Sanofi Pasteur) ; Conférences : intervenant (Ipsen, Sanofi-Pasteur) ; Conférences : auditeur (Bouchara-Recordati, Janssen).

S. Larré : Conseil (Sanofi Pasteur).

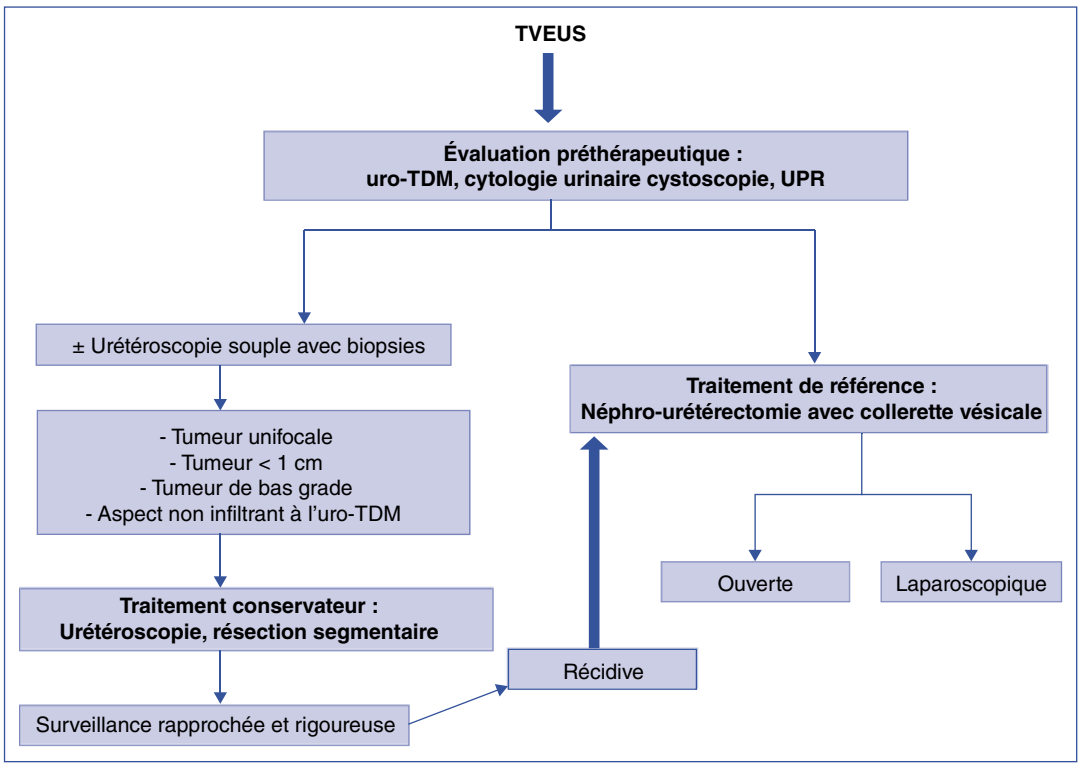

Figure 2. Organigramme pour la prise en charge d'une TVEUS.

G. Pignot : Rapports d'expertise (Ipsen, Bouchara) ; Conseil (Sanofi, Novartis) ; Conférences : intervenant (Ipsen, Pierre Fabre) ; Conférences : auditeur (Ferring, Takeda).

H. Quintens : Essais cliniques (Ipsen, Sanofi Pasteur) ; Rapports d'expertise (Ipsen, Sanofi Pasteur) ; Conseil (Ipsen) ; Conférences : intervenant (Ipsen, Sanofi Pasteur) ; Conférences : auditeur (Ipsen).

N. Houédé : Essais cliniques (Sanofi Aventis, BMS, Pierre Fabre, Astellas, Ipsen) ; Conseil (Astellas, Janssen, Takeda) ; Conférences : intervenant (Janssen, Takeda, Ipsen).

E. Compérat : Conseil (EAU).

P. Colin : Essais cliniques (Steba Biotech) ; Conférences : intervenant (Zambon, Ferring,) ; Conférences : auditeur (Zambon, Astellas, Bouchara-Ricordati, Ipsen, Pierre Fabre).

C. Roy et L. Guy ont déclaré n'avoir aucun lien d'intérêts pour cet article.

J.-L. Davin : Conseil (Ipsen, Sanofi Pasteur).

J. Irani : Essais cliniques (Ferring, Takeda) ; Rapports d'expertise (IPSEN) ; Conseil (Sanofi Pasteur, Myriad Genetic) ; Conférences : intervenant (Janssen) ; Conférences : auditeur (Sanofi).

T. Lebret : Conseils (Ipsen, Astellas, Novartis, Roche, Bayer, Janssen, Amgen).

P. Coloby : Essais cliniques (Ferring, Sanofi Aventis) ; Conseil (Ferring, Janssen, Keocyt) ; Conférences : intervenant (Astellas, AstraZeneca, Ferring, Janssen, Novartis, Pierre Fabre, Takeda) ; Conférences : auditeur (Astellas, Ferring, GSK, Ipsen, Janssen, Novartis, Pierre Fabre, Takeda).

M. Soulié : Essais cliniques (AFU-GETUG – PHRC) ; Rapports d'expertise (HAS et INCa) ; Conseil (Boards Ferring, Sanofi, Janssen) ; Conférences : intervenant (Astellas, GSK, Ipsen, Janssen, Pierre Fabre, Novartis, Sanofi, Takeda, Zambon) ; Conférences : auditeur (Ipsen, Ferring, Janssen, Pierre Fabre).

Références

Introduction – Épidémiologie

[1] Siegel R, Naishadham D, Jemal A. Cancer statistics, 2012. CA Cancer J Clin 2012;62:10-29.

[2] Irani J, Bernardini S, Davin JL, Guy L, Mazerolles C, Pfister C, et al. Les tumeurs superficielles de vessie n'existent plus. Prog Urol 2008;18:204-5.

[3] Sobin L, Gospodarowicz M, Wittekind C. TNM Classification of Malignant Tumours. Urological Tumours. Renal Pelvis and Ureter. 7th revised edition, Wiley-Blackwell, uicc 2009;258-61.

[4] Roupret M, Babjuk M, Comperat E, Zigeuner R, Sylvester R, Burger M, et al. European guidelines on upper urinary tract urothelial carcinomas: 2013 update. Eur Urol 2013;63:1059-71.

[5] Novara G, De Marco V, Dalpiaz O, Gottardo F, Bouygues V, Galfano A, et al. Independent predictors of metachronous bladder transitional cell carcinoma (TCC) after nephroureterectomy for TCC of the upper urinary tract. BJU Int 2008;101:1368-74.

[6] Novara G, De Marco V, Dalpiaz O, Galfano A, Bouygues V, Gardiman M, et al. Independent predictors of contralateral metachronous upper urinary tract transitional cell carcinoma after nephroureterectomy: multi-institutional dataset from three European centers. Int J Urol 2009;16:187-91.

[7] Audenet F, Colin P, Yates DR, Ouzzane A, Pignot G, Long JA, et al. A proportion of hereditary upper urinary tract urothelial carcinomas are misclassified as sporadic according to a multi-institutional database analysis: proposal of patient-specific risk identification tool. BJU Int 2012.

[8] Roupret M, Yates DR, Comperat E, Cussenot O. Upper urinary tract urothelial cell carcinomas and other urological malignancies involved in the hereditary nonpolyposis colorectal cancer (lynch syndrome) tumor spectrum. Eur Urol 2008;54:1226-36.

[9] Colin P, Koenig P, Ouzzane A, Berthon N, Villers A, Biserte J, et al. Environmental factors involved in carcinogenesis of urothelial cell carcinomas of the upper urinary tract. BJU Int 2009;104:1436-40.

[10] Roupret M, Drouin SJ, Cancel-Tassin G, Comperat E, Larre S, Cussenot O. Genetic variability in 8q24 confers susceptibility to urothelial carcinoma of the upper urinary tract and is linked with patterns of disease aggressiveness at diagnosis. J Urol 2012;187:424-8.

Diagnostic, bilan d'extension et traitement des TVEUS

[1] Raman JD, Shariat SF, Karakiewicz PI, Lotan Y, Sagalowsky AI, Roscigno M, et al. Does preoperative symptom classification impact prognosis in patients with clinically localized upper-tract urothelial carcinoma managed by radical nephroureterectomy? Urol Oncol 2011;29:716-23.

[2] Messer J, Shariat SF, Brien JC, Herman MP, Ng CK, Scherr DS, et al. Urinary cytology has a poor performance for predicting invasive or high-grade upper-tract urothelial carcinoma. BJU Int 2011;108:701-5.

[3] Chow LC, Kwan SW, Olcott EW, Sommer G. Split-bolus MDCT urography with synchronous nephrographic and excretory phase enhancement. AJR Am J Roentgenol 2007;189:314-22.

[4] Cowan NC, Turney BW, Taylor NJ, McCarthy CL, Crew JP. Multidetector computed tomography urography for diagnosing upper urinary tract urothelial tumour. BJU Int 2007;99:1363-70.

[5] Takahashi N, Glockner JF, Hartman RP, King BF, Leibovich BC, Stanley DW, et al. Gadolinium enhanced magnetic resonance urography for upper urinary tract malignancy. J Urol 2010;183:1330-65.

[6] Rojas CP, Castle SM, Llanos CA, Cortes JA, Bird V, Rodriguez S, et al. Low biopsy volume in ureteroscopy does not affect tumor biopsy grading in upper tract urothelial carcinoma. Urol Oncol 2012. http://dx.doi.org/10.1016/j.urolonc.2012.05.010

[7] Ishikawa S, Abe T, Shinohara N, Harabayashi T, Sazawa A, Maruyama S, et al. Impact of diagnostic ureteroscopy on intravesical recurrence and survival in patients with urothelial carcinoma of the upper urinary tract. J Urol 2010;184:883-7.

Traitement des TVEUS cliniquement localisées

[1] Margulis V, Shariat SF, Matin SF, Kamat AM, Zigeuner R, Kikuchi E, et al. Outcomes of radical nephroureterectomy: a series from the Upper Tract Urothelial Carcinoma Collaboration. Cancer 2009;115:1224-33.

[2] Phe V, Cussenot O, Bitker MO, Roupret M. Does the surgical technique for management of the distal ureter influence the outcome after nephroureterectomy? BJU Int 2011;108:130-8.

[3] Bourgade V, Drouin SJ, Yates DR, Parra J, Bitker MO, Cussenot O, et al. Impact of the length of time between diagnosis and surgical removal of urologic neoplasms on survival. World J Urol 2013.

[4] Roscigno M, Brausi M, Heidenreich A, Lotan Y, Margulis V, Shariat SF, et al. Lymphadenectomy at the time of nephroureterectomy for upper tract urothelial cancer. Eur Urol 2011;60:776-83.

[5] Roscigno M, Shariat SF, Freschi M, Margulis V, Karakiewizc P, Suardi N, et al. Assessment of the minimum number of lymph nodes needed to detect lymph node invasion at radical nephroureterectomy in patients with upper tract urothelial cancer. Urology 2009;74:1070-4.

[6] Ariane MM, Colin P, Ouzzane A, Pignot G, Audouin M, Cornu JN, et al. Assessment of oncologic control obtained after open versus laparoscopic nephroureterectomy for upper urinary tract

urothelial carcinomas (UUT-UCs): results from a large French multicenter collaborative study. Ann Surg Oncol 2012;19:301-8.
[7] Capitanio U, Shariat SF, Isbarn H, Weizer A, Remzi M, Roscigno M, et al. Comparison of oncologic outcomes for open and laparoscopic nephroureterectomy: a multi-institutional analysis of 1249 cases. Eur Urol 2009;56:1-9.
[8] Simone G, Papalia R, Guaglianone S, Ferriero M, Leonardo C, Forastiere E, et al. Laparoscopic versus open nephroureterectomy: perioperative and oncologic outcomes from a randomised prospective study. Eur Urol 2009;56:520-6.
[9] Cutress ML, Stewart GD, Zakikhani P, Phipps S, Thomas BG, Tolley DA. Ureteroscopic and percutaneous management of upper tract urothelial carcinoma (UTUC): systematic review. BJU Int 2012;110:614-28.
[10] Herrmann TR, Liatsikos EN, Nagele U, Traxer O, Merseburger AS. EAU guidelines on laser technologies. Eur Urol 2012;61:783-95.
[11] O'Brien T, Ray E, Singh R, Coker B, Beard R. Prevention of bladder tumours after nephroureterectomy for primary upper urinary tract urothelial carcinoma: a prospective, multicentre, randomised clinical trial of a single postoperative intravesical dose of mitomycin C (the ODMIT-C Trial). Eur Urol 2011;60:703-10.
[12] Colin P, Ouzzane A, Pignot G, Ravier E, Crouzet S, Ariane MM, et al. Comparison of oncological outcomes after segmental ureterectomy or radical nephroureterectomy in urothelial carcinomas of the upper urinary tract: results from a large French multicentre study. BJU Int 2012;110:1134-41.
[13] Roupret M, Traxer O, Tligui M, Conort P, Chartier-Kastler E, Richard F, et al. Upper urinary tract transitional cell carcinoma: recurrence rate after percutaneous endoscopic resection. Eur Urol 2007;51:709-13; discussion 714.
[14] Audenet F, Traxer O, Bensalah K, Roupret M. Upper urinary tract instillations in the treatment of urothelial carcinomas: a review of technical constraints and outcomes. World J Urol 2013;31:45-52.
[15] Lughezzani G, Burger M, Margulis V, Matin SF, Novara G, Roupret M, et al. Prognostic factors in upper urinary tract urothelial carcinomas: a comprehensive review of the current literature. Eur Urol 2012;62:100-14.
[16] Yates DR, Hupertan V, Colin P, Ouzzane A, Descazeaud A, Long JA, et al. Cancer-specific survival after radical nephroureterectomy for upper urinary tract urothelial carcinoma: proposal and multi-institutional validation of a post-operative nomogram. Br J Cancer 2012;106:1083-8.

Traitement des TVEUS avancées ou métastatiques

[1] Pfister C, Roupret M, Wallerand H, Davin JL, Quintens H, Guy L, et al. Recommandations du CCAFU 2010: Tumeurs urothéliales. Prog Urol 2010;20:S255-74.
[2] Vassilakopoulou M, De la Motte Rouge T, Colin P, Ouzzane A, Khayat D, Dimopoulos MA, et al. Outcomes after adjuvant chemotherapy in the treatment of high-risk urothelial carcinoma of the upper urinary tract (UUT-UC): results from a large multicenter collaborative study. Cancer 2011;117:5500-8.