Bonnes pratiques en imagerie dans les tumeurs du rein : Caractérisation et bilan d’extension

Masse rénale

- Augmentation volumique :
  - localisée ou diffuse
- Conséquences sur le rein :
  - sur la forme globale (« haricot »)
- Types de tumeur :
  - type expansif
  - type infiltrant

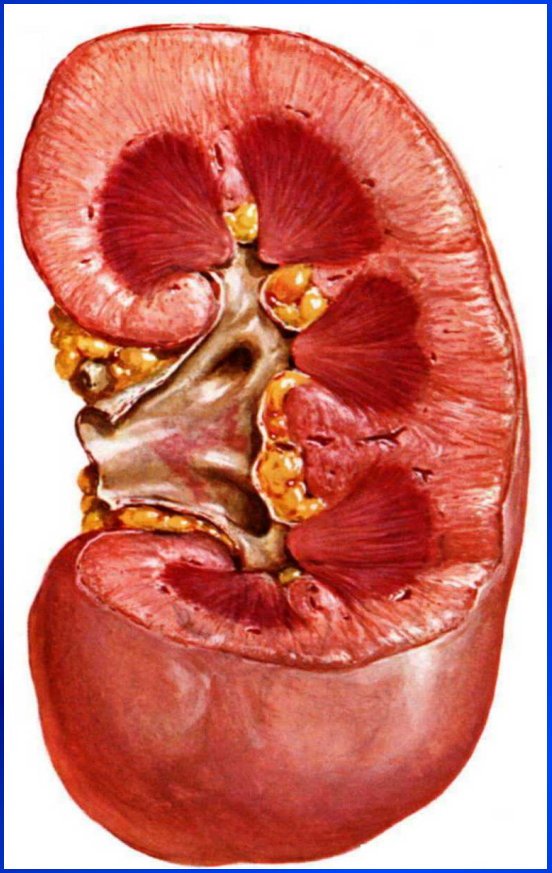

Type expansif

- Caractéristiques tumorales :
  - forme tumorale arrondie (« balle »)
  - limites tumorales nettes
- Conséquences sur le rein :
  - déformation des contours
  - perte de la forme en « haricot »

Type expansif

- Caractéristiques tumorales :
  - forme tumorale arrondie (« balle »)
  - limites tumorales nettes
- Conséquences sur le rein :
  - déformation des contours
  - perte de la forme en « haricot »

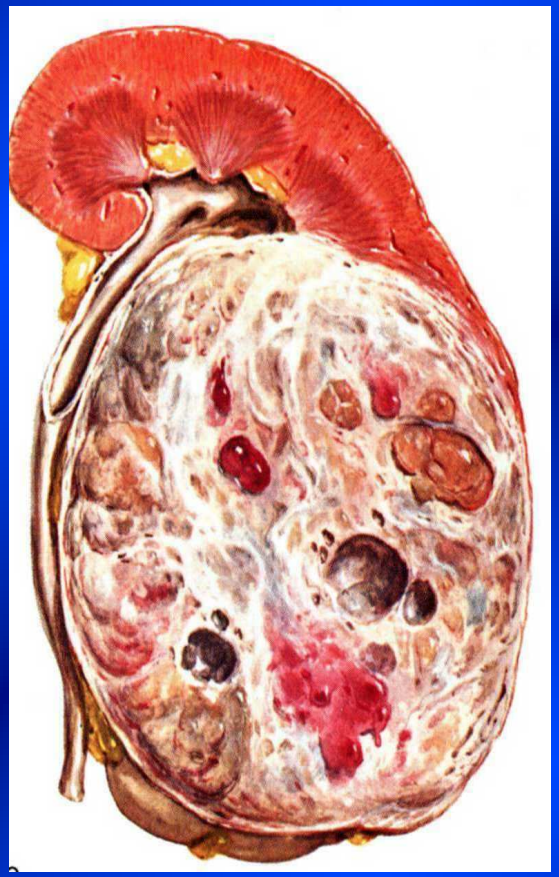

Masse expansive

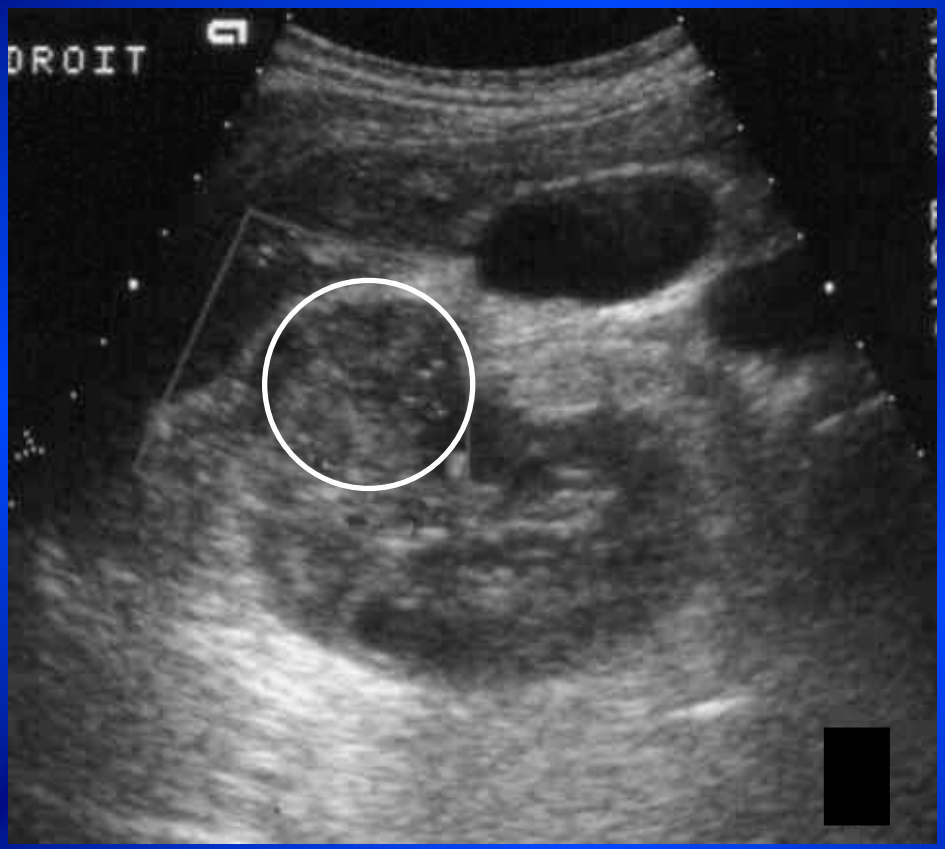

Échographie

Uroscanner

Principaux diagnostics

- **<u>Masses expansives</u>**
  - **Kyste +++**
  - **Masses tissulaires**

Masse expansive : kyste rénal

- Kyste cortical (+++) :
  - Très fréquent
  - Aspect typique dans 90% des cas :
    - masse expansive
    - unique ou multiple
    - paroi fine peu vascularisée
    - contenu liquidien citrin (liquide pur)

  => Kyste simple = tumeur bénigne

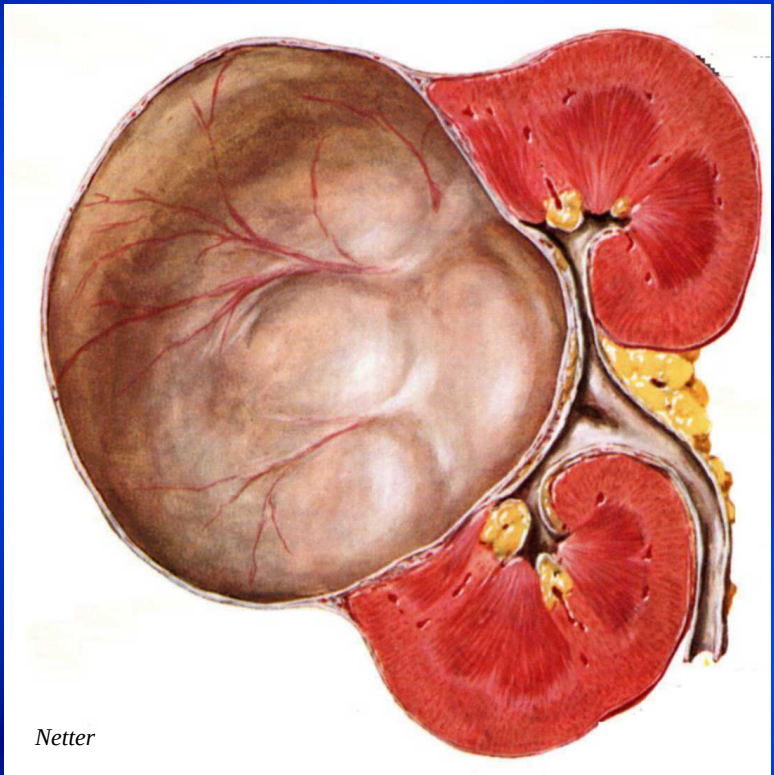

Kyste simple : imagerie

Échographie

- paroi : non visible, pas de cloison interne
- contenu : anéchogène + renforcement postérieur

● ➔ liquide pur

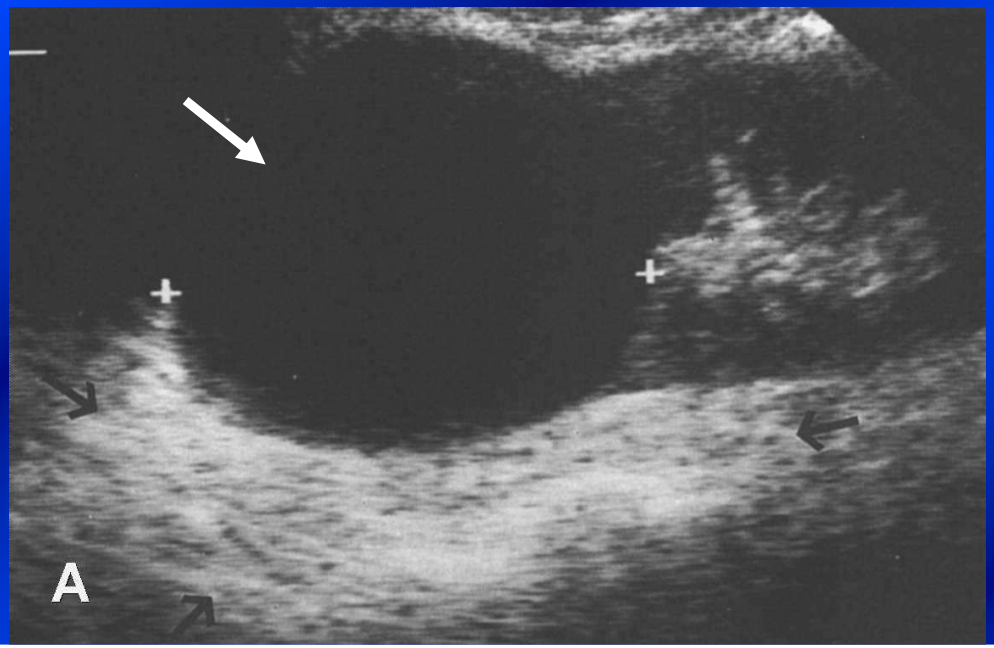

Scanner

- paroi : non visible, non rehaussée
- Contenu hypodense : *- 10 à 20 UH*

● ➔ liquide pur

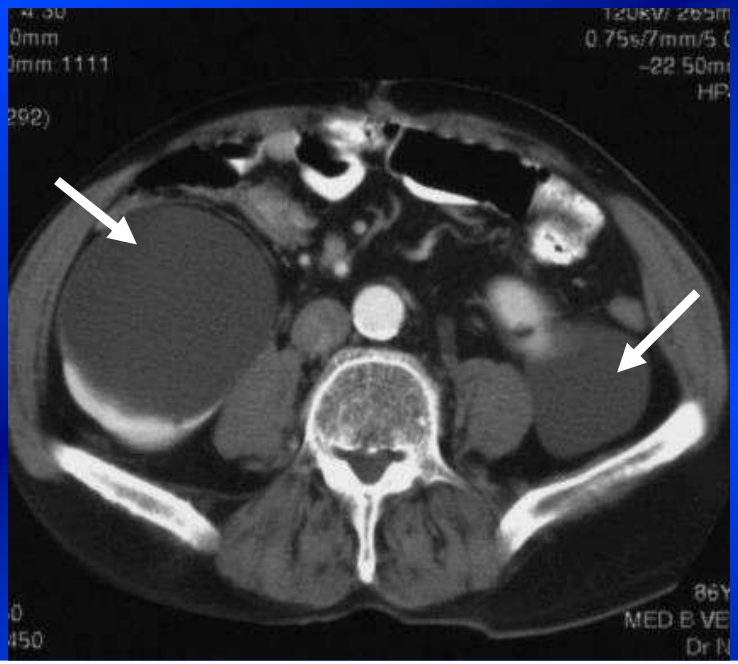

Kyste simple : imagerie

- IRM :
  - T2 : ● hyperintense homogène sans paroi ni cloison
  - T1 : ● hypointense homogène
  - T1 gado : pas de rehaussement périphérique ou interne

  => liquide pur

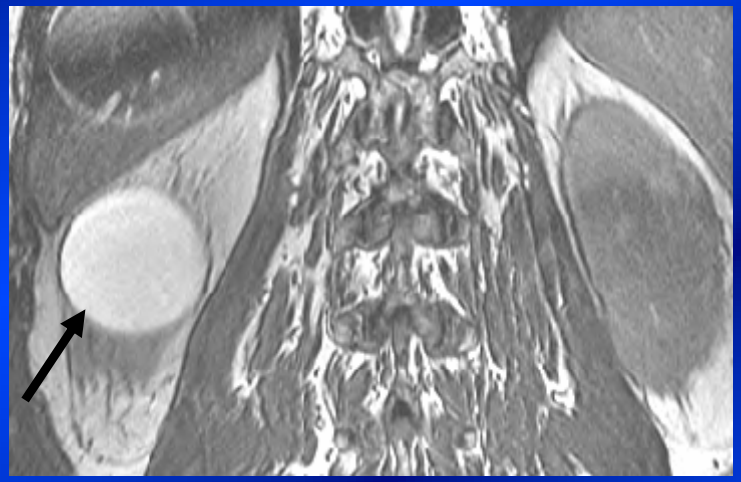

Diagnostic différentiel

- Kyste atypique :
  - Plus rare (10% des cas)
  - Atypies sur paroi ou contenu
    - paroi :
      - Épaisse,
      - Vascularisée
    - contenu :
      - Liquide épais
      - Cloisons
      - Bourgeon charnu

=> Kyste remanié (inflammation, hémorragie) ou cancer (kystisé)

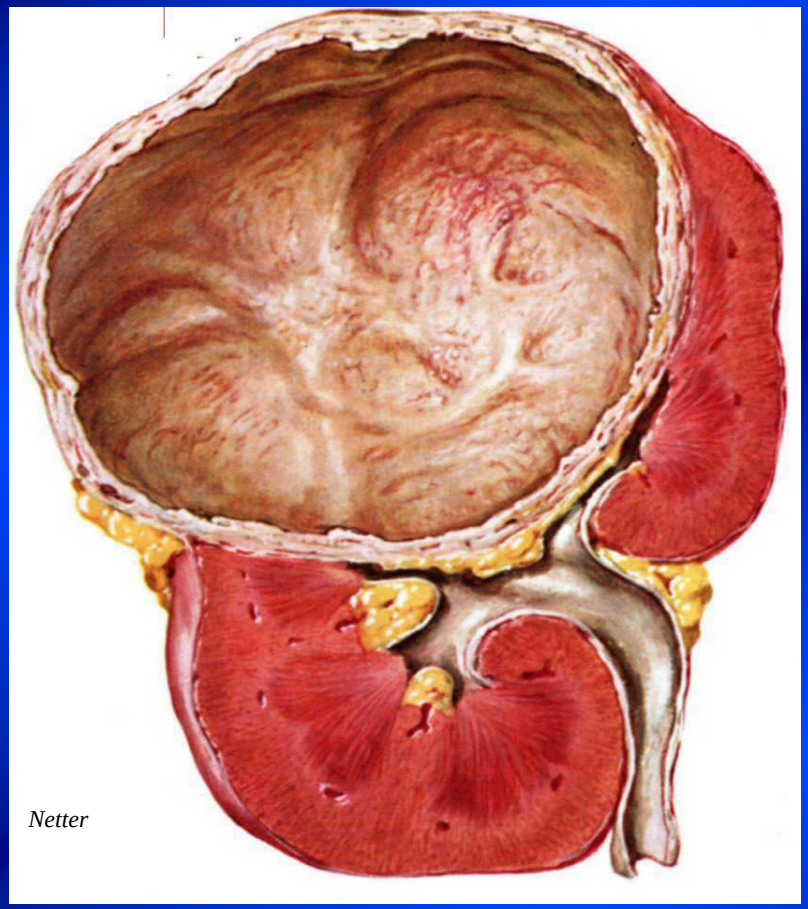

Kyste atypique : imagerie

- Imagerie : échographie
  - paroi :
    - Épaisse
    - Calcification
  - contenu :
    - cloisons
    - Hypo ou isoéchogène

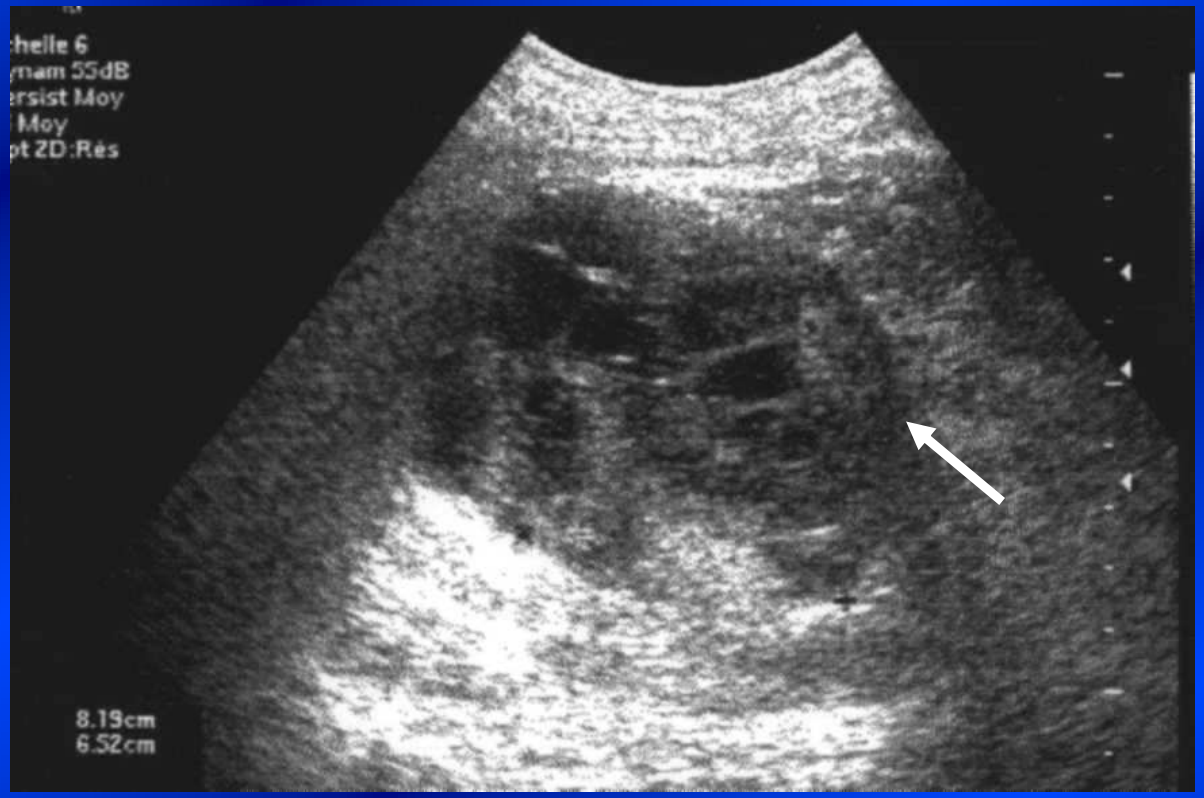

Kyste atypique : imagerie

<u>Classification de Bosniak</u> :

- Basée sur les données du CT
- Analyse : recherche d'argument pour un cancer
  - Morphologie du kyste : cloison, bourgeon
  - Densité du kyste : ROI, calcification
  - Rehaussement après IV
- Donne une conduite à tenir :
  - Type 1 et 2 : kystes bénins => pas de surveillance
  - Type 2F : ??? => surveillance
  - Type 3 et 4 : risque de cancer => prise en charge

Classification de Bosniak : type 1

- Densité spontanée entre -10 et 20 UH
- Contenu homogène sans cloison
- Limites régulières sans paroi
- Rehaussement -

=> Benin (type 1 = kyste simple)

=> Pas de suivi

Classification de Bosniak : type 2

– Densité spontanée > 50 UH

ou

– Calcification fine

ou

– au max 2 cloisons internes fines (< 2mm)

ou

– rehaussement - ou très faible

=>Bénin, pas de suivi

Classification de Bosniak : type 2F

- Type 2 F (F = follow up):
  - Densité spontanée entre 20 et 50 UH



ou

  - Plus de 2 cloisons fines (< 2mm) avec rehaussement - ou très faible

ou

  - Calcification un peu épaisse

=> Cancer dans 5% des cas : Suivi obligatoire pendant 4 à 5 ans

=> Eventuellement IRM voire écho contraste (ECUS) pour préciser la lésion

Type 2 F : Densité CT entre 20 et 50 UH : Intérêt de l'IRM

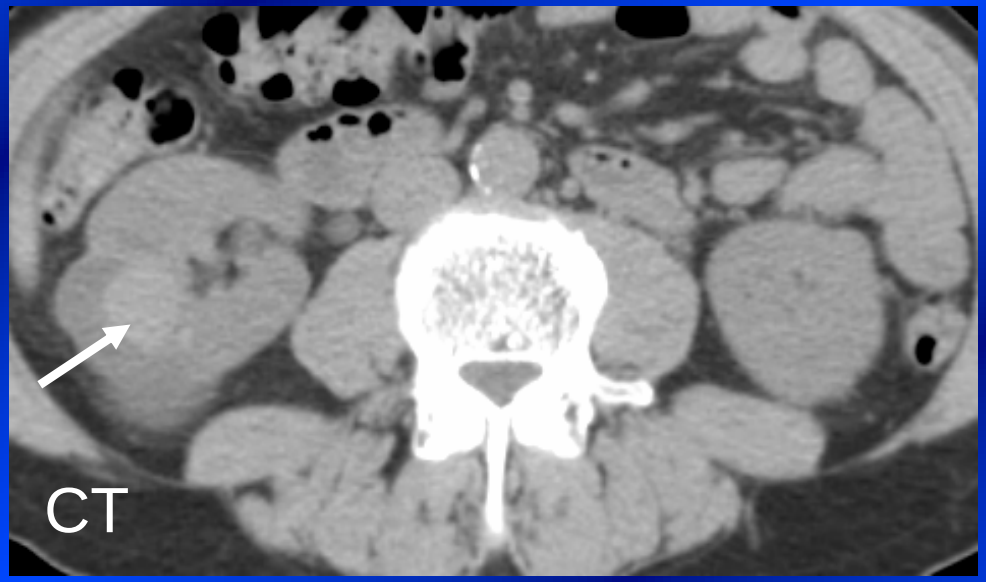

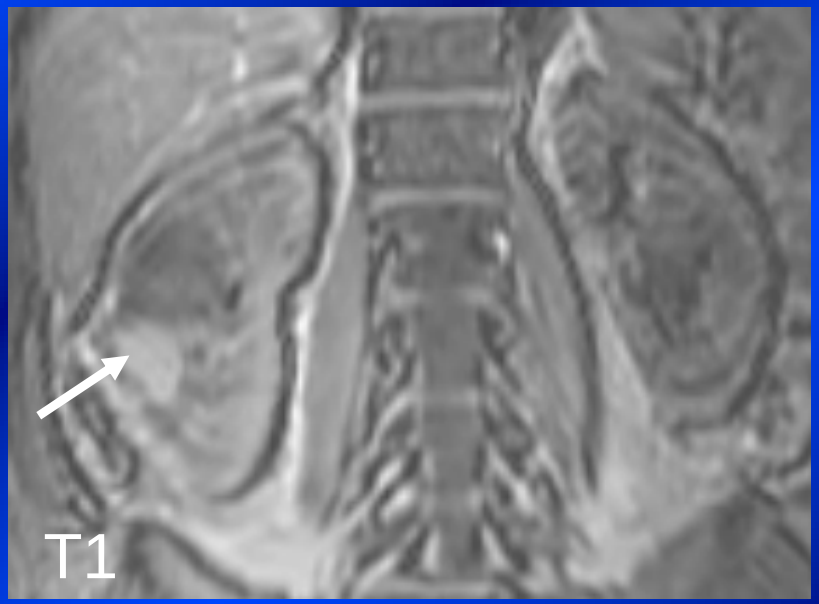

IRM :

T1 : hypersignal

T2 : hyposignal

= Kyste hémorragique

=> reclassement dans le type 2

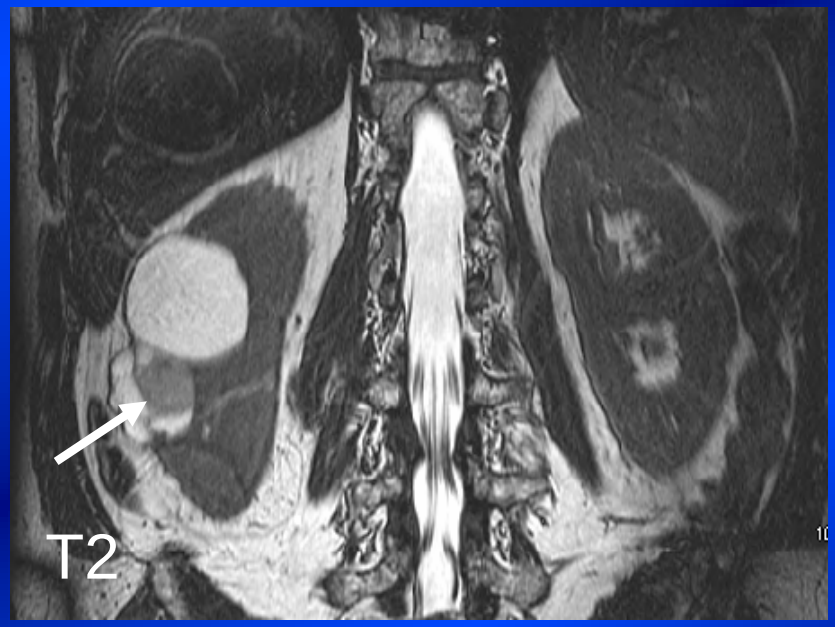

Type 2 F : Densité CT entre 20 et 50 UH : Intérêt de l'IRM

CT : densité spontanée entre 20 et 50 UH

Pas de rehaussement significatif

IRM : hyper T1, hypo T2

= Kyste hémorragique

=> reclassement dans le type 2

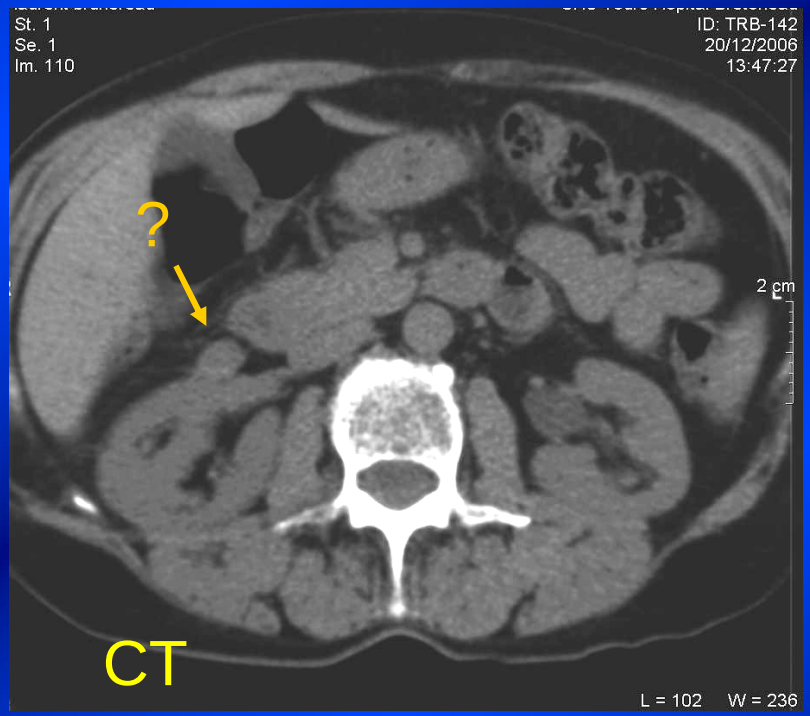

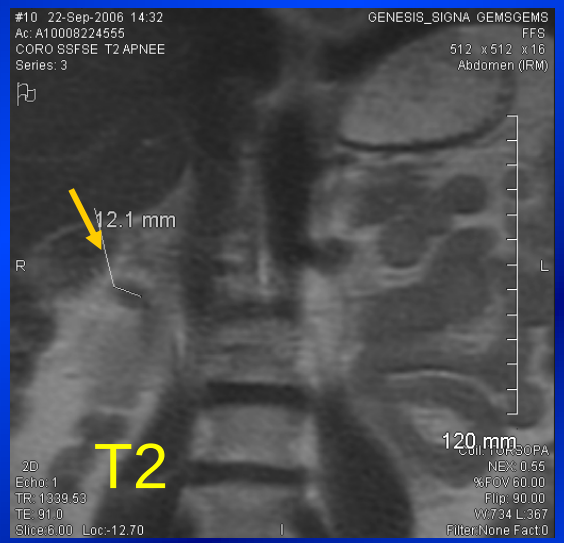

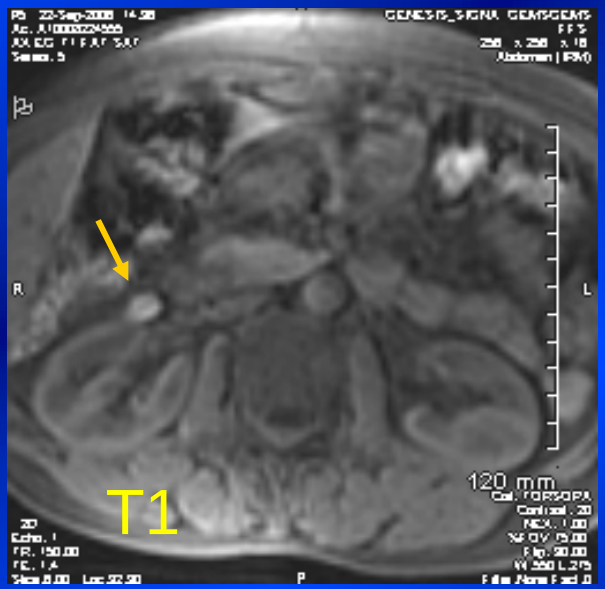

Type 2 F : Densité CT entre 20 et 50 UH : Intérêt de l'IRM

CT : densité spontanée entre 20 et 50 UH
Pas de rehaussement significatif

IRM: hypo T2, iso T1, rehaussement tardif
=> tumeur tissulaire à vascularisation faible :
Carcinome papillaire

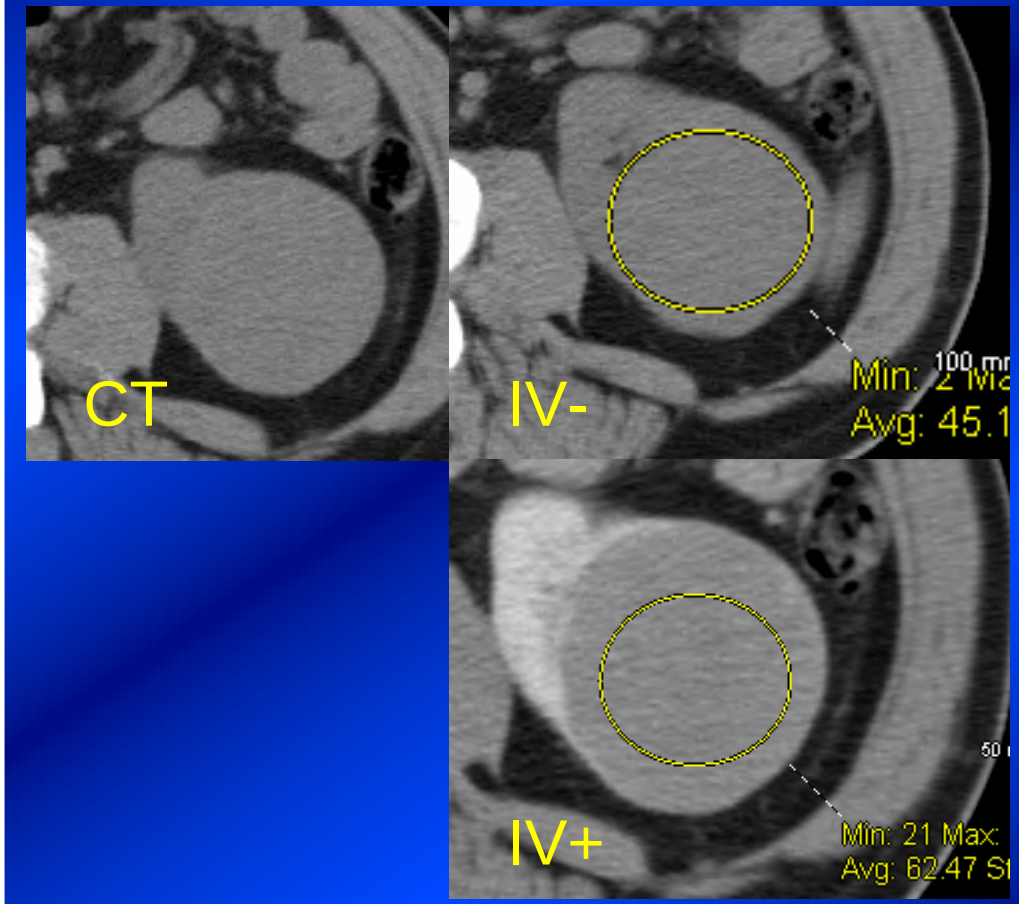

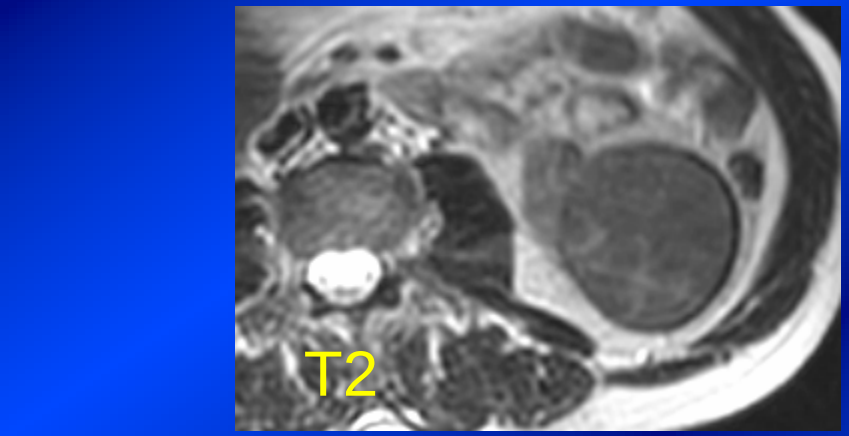

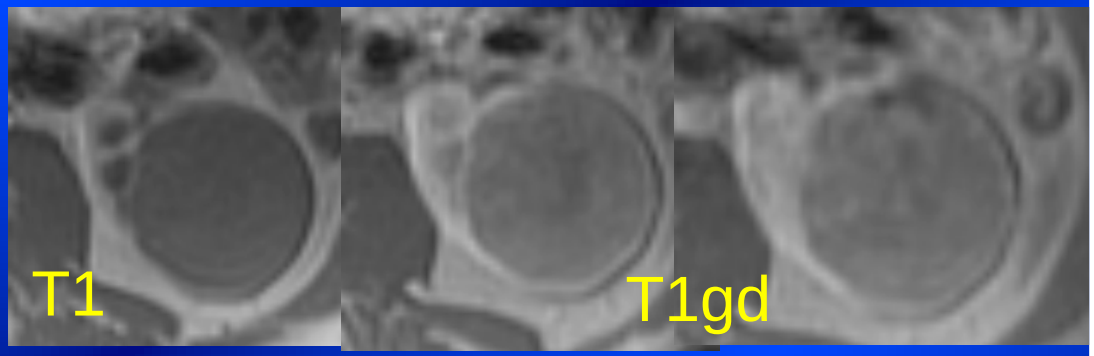

Type 2 F : Densité CT entre 20 et 50 UH : Intérêt de l'ECUS

CT :

Densité spontanée entre 20 et 50 UH

Pas de rehaussement significatif

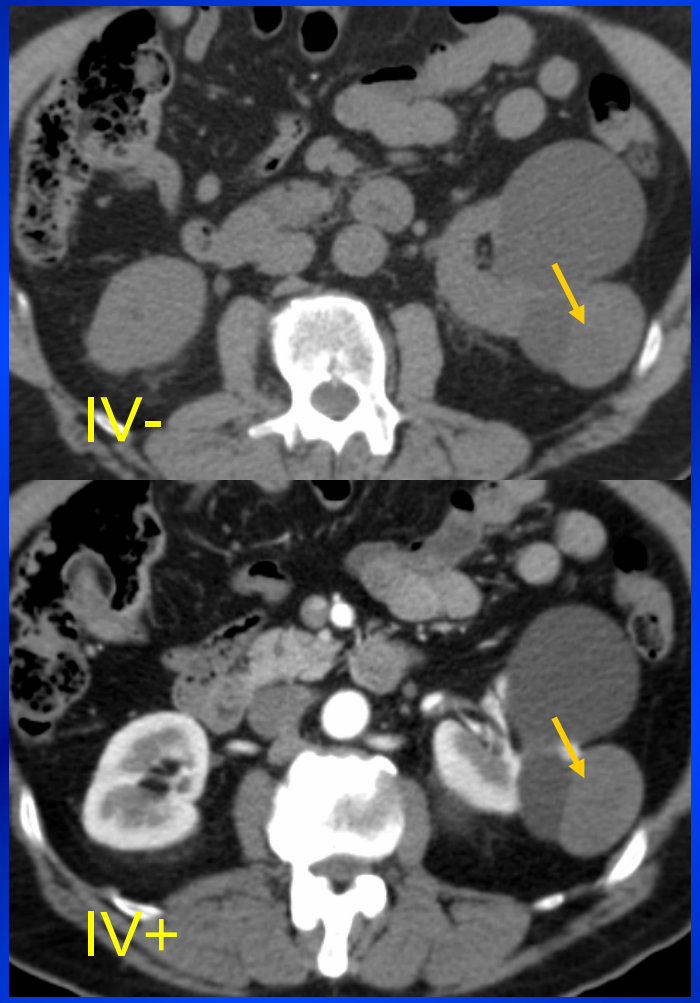

ECUS : rehaussement + tardif.

=> tumeur tissulaire : 💣 carcinome papillaire

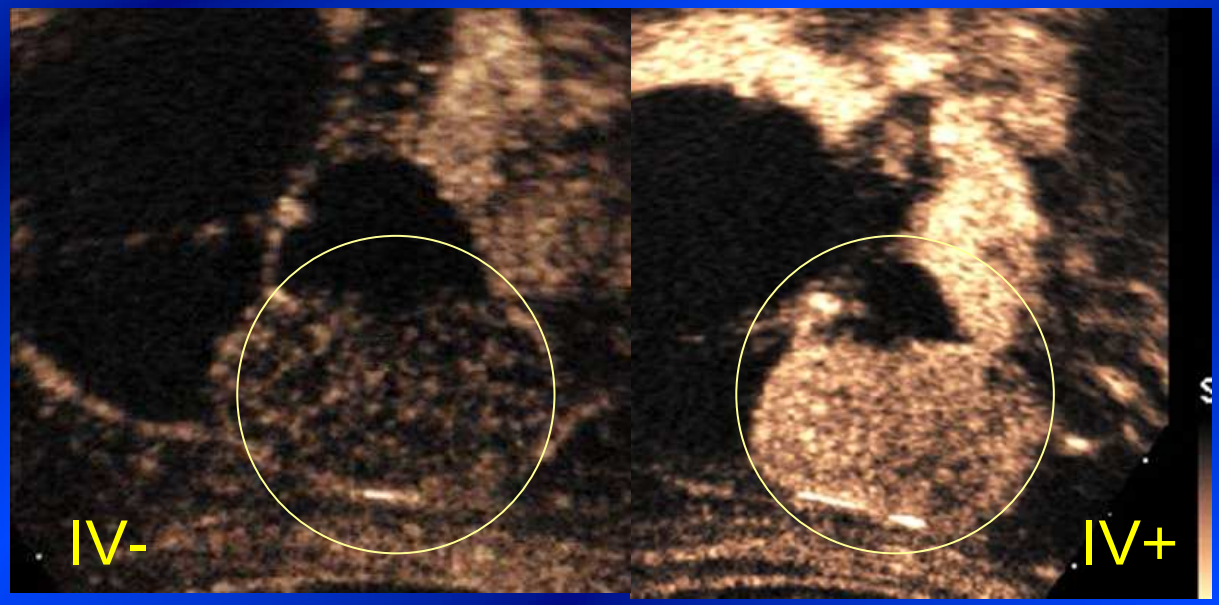

Type 2 F : Densité CT entre 20 et 50 UH : Intérêt de l'ECUS

CT :

+ de deux cloisons fines

Rehaussement -

ECUS : rehaussement + des cloisons

=> reclassement dans le type 3

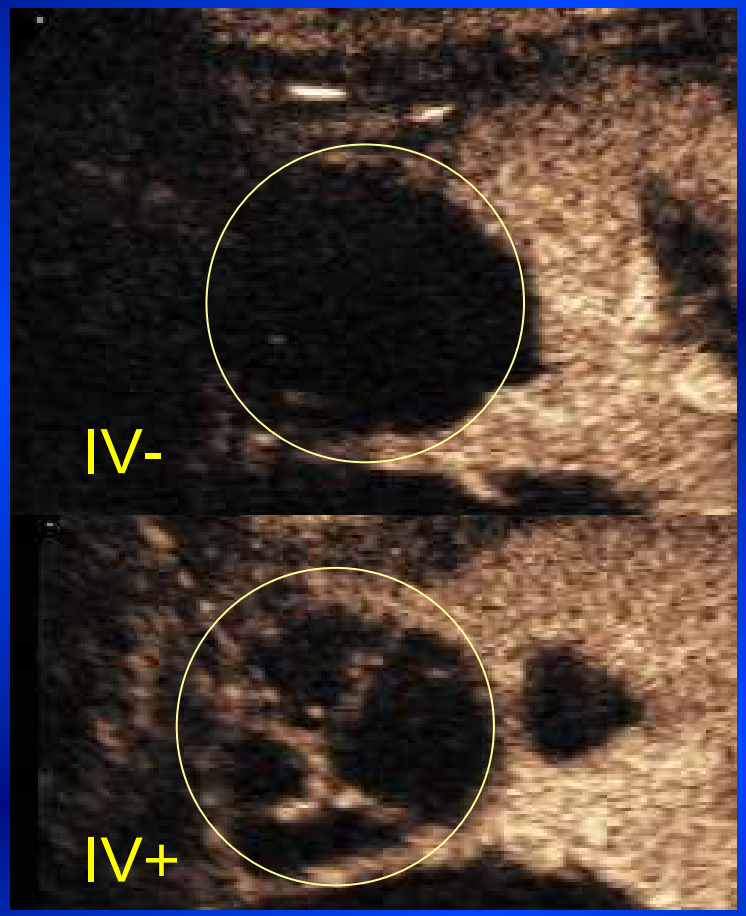

Classification de Bosniak : type 3

- Paroi ou Cloisons irrégulières sans bourgeon

et

- Rehaussement des cloisons ou parois

ou

- Calcification épaisse et irrégulière

- => Cancer dans 50% des cas

Classification de Bosniak : type 3

- Paroi ou Cloisons irrégulières sans bourgeon

et

- Rehaussement des cloisons ou parois

ou

- Calcification épaisse et irrégulière

=> Cancer dans 45% des cas

Classification de Bosniak : type 4

- Parois ou cloisons épaisses

ou

- Bourgeon

et

- rehaussement franc

=> Cancer > 95%

Classification de Bosniak : type 4

Paroi épaisse

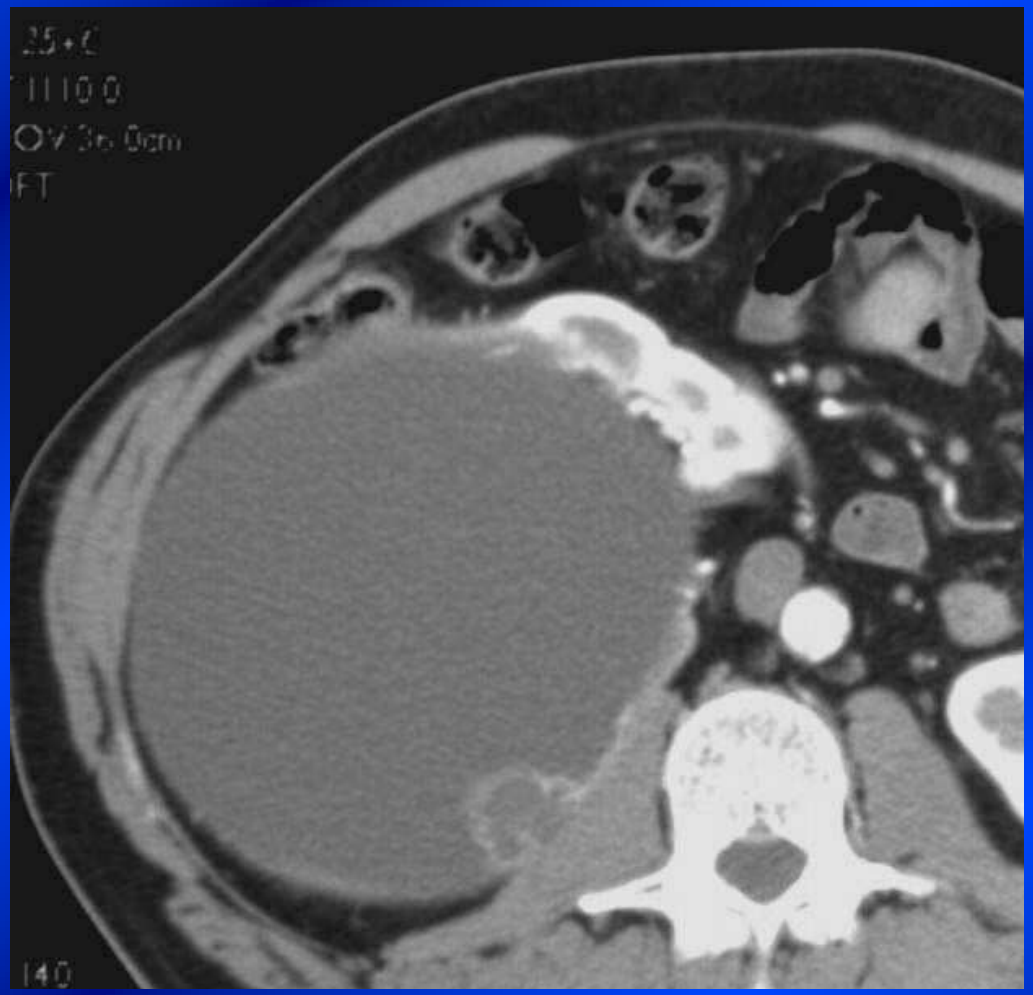

Bourgeon

Récapitulatif

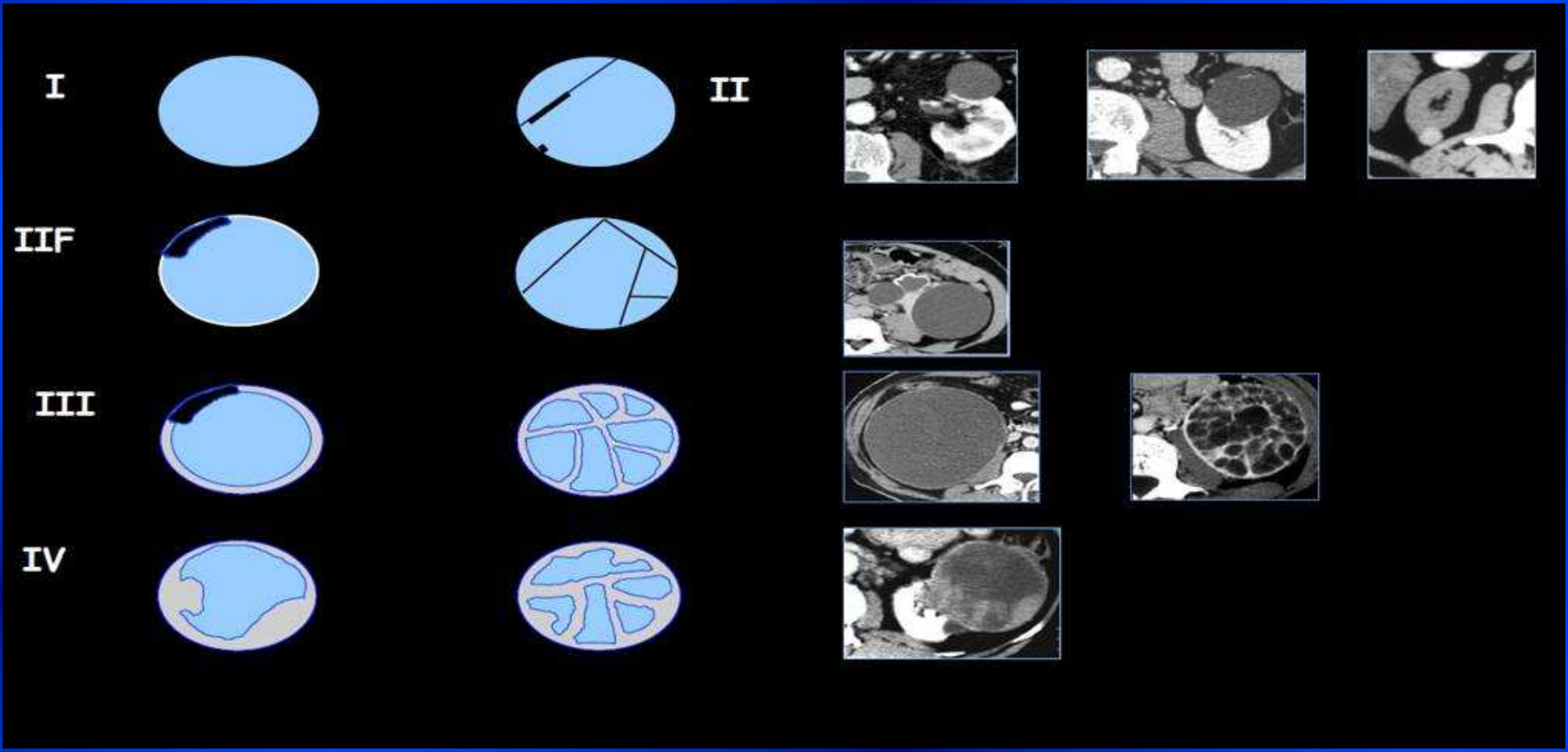

Classification de Bosniak

Masse expansive : tumeur pleine

- Masse expansive non kystique
- Contenu tissulaire
- Histologies les plus fréquentes :
  - Carcinomes à cellules rénales ++
    - Adénocarcinome à cellules claires
    - Carcinome papillaire
  - Autres tumeurs pleines bénignes
    - Angiomyolipome
    - oncocytome

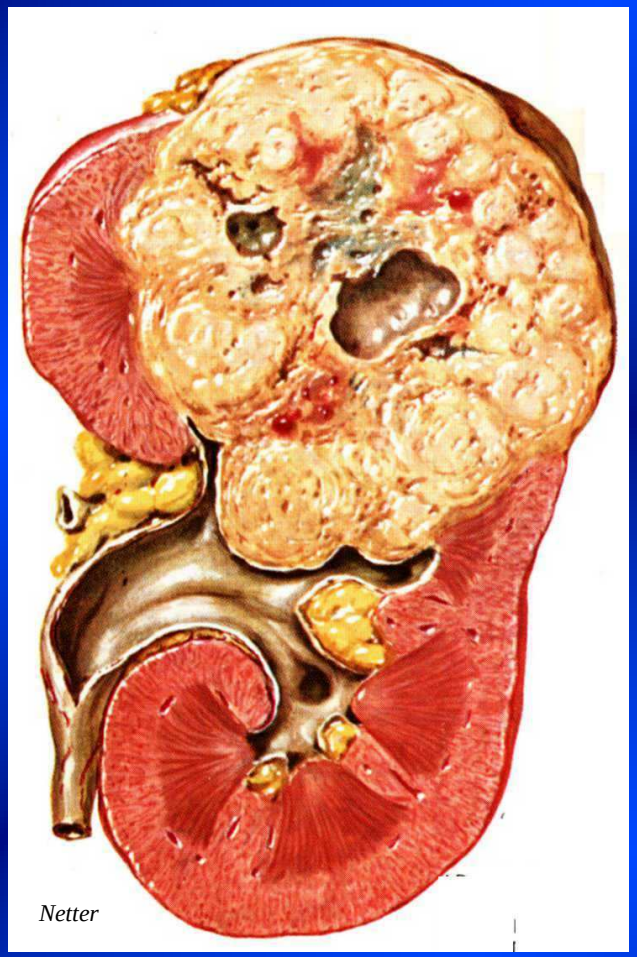

Tumeurs à cellules rénales

Malignes :

- **Carcinome à cellules claires**
- **Carcinome papillaire**
- Carcinome kystique multiloculaire à cellules claires
- Carcinome chromophobe
- Carcinome des tubes collecteurs de Bellini
- Carcinome médullaire du rein
- Carcinome avec translocation Xp11
- Carcinome associé au neuroblastome
- Carcinome fusiforme et tubulaire mucineux
- Carcinome inclassable

Bénignes :

- Adénome papillaire
- Oncocytome

Masse expansive : imagerie

- <u>Echographie</u> :
  - Hypo-isoéchogène
  - Hyperéchogène

=> Contenu non liquidien :

- Tissulaire
- Graisseux

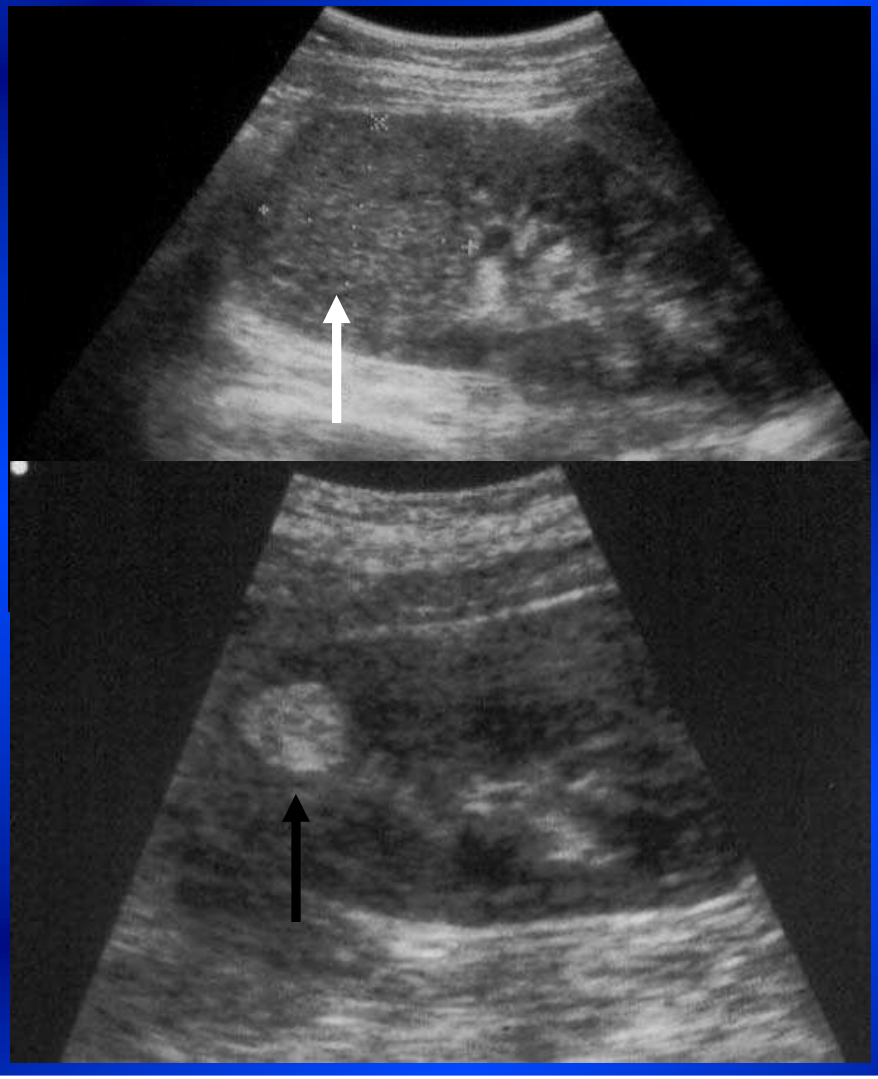

Masse expansive : imagerie

- Scanner : Masse expansive tissulaire
  - IV - : densité entre 20 et 50 UH
  - IV + : rehaussement +

➔Rehaussement précoce et intense : carcinome à cellules claires

➔Rehaussement faible, linéaire et tardif : carcinome papillaire

Carcinome à cellules claires : CT

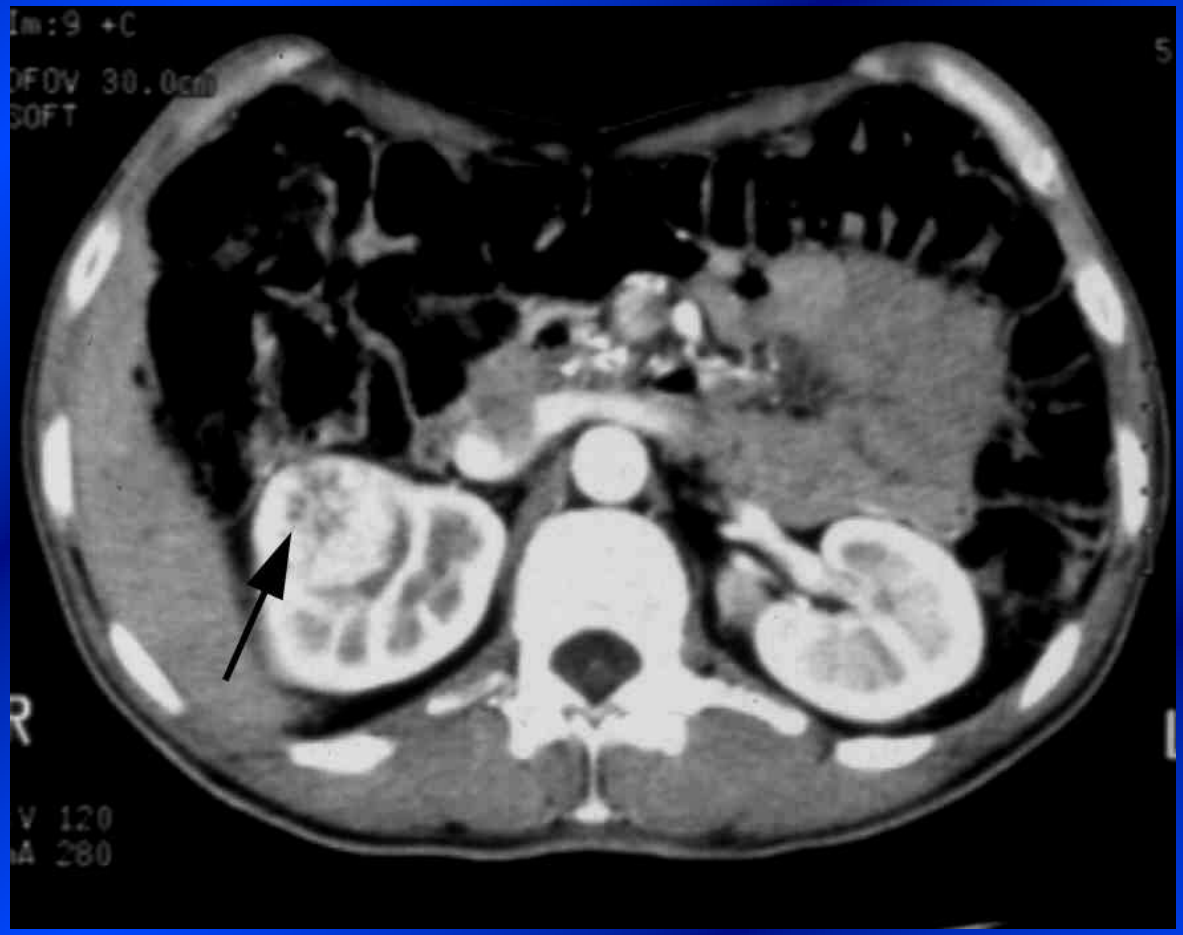

IV+ : Rehaussement précoce et intense.
Nécrose centrale fréquente

Carcinome à cellules claires : IRM

SEQUENCES IRM / Tumeurs	T2	T1 in-out Phase	Diffusion ADCm/rADC	T1 Gado
Carcinome à cellules claires	iso (nécrose hyper)	↓↓	↓↓	++ précoce (nécrose non)

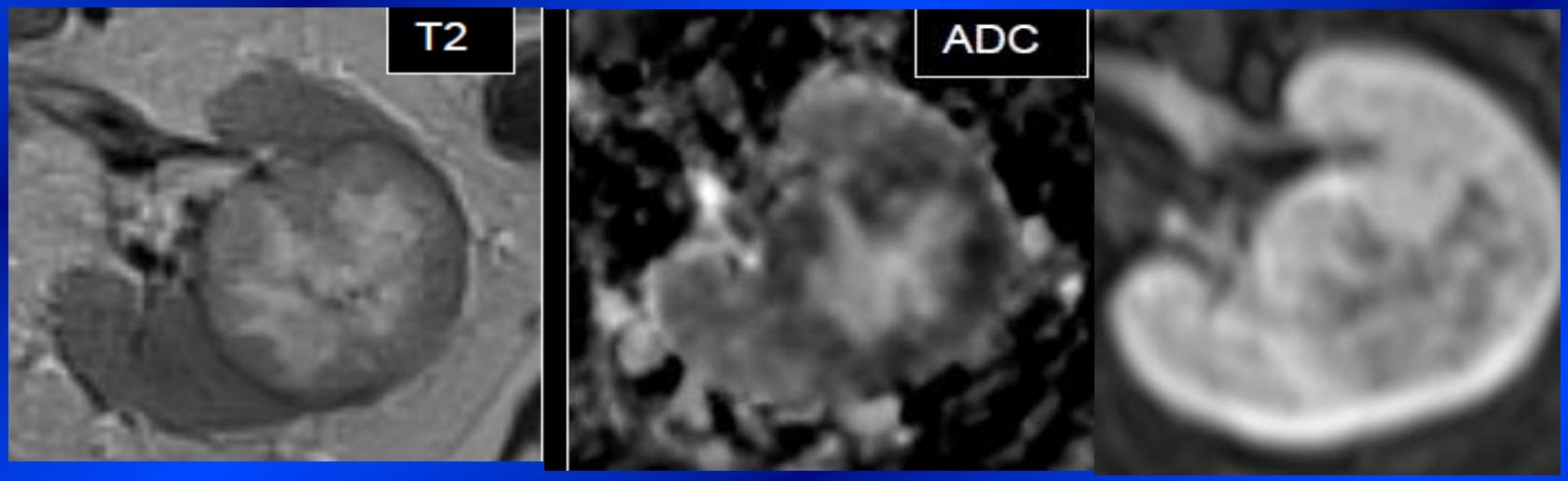

Carcinome papillaire : CT

IV + : rehaussement faible, linéaire et tardif

Carcinome papillaire : IRM

SEQUENCES IRM / Tumeurs	T2	T1 in-out Phase	Diffusion ADCm/rADC	T1 Gado
Carcinome papillaire	hypo	↔	↓↓↓	+ tardive

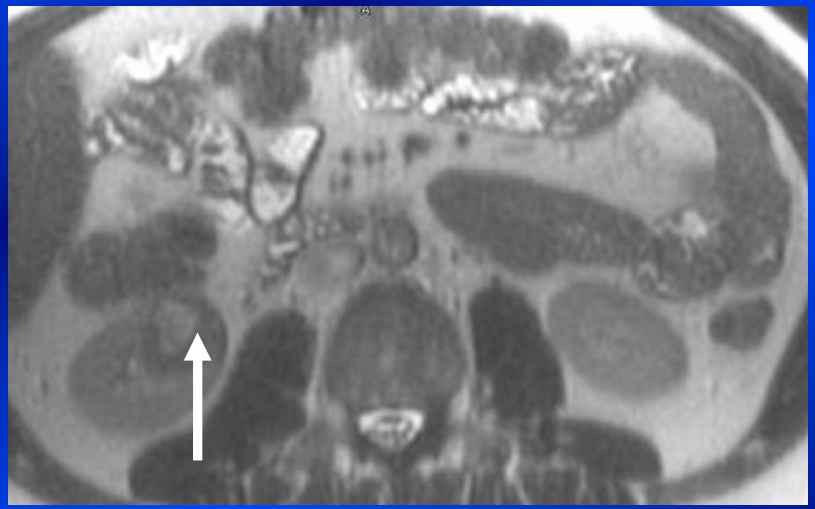

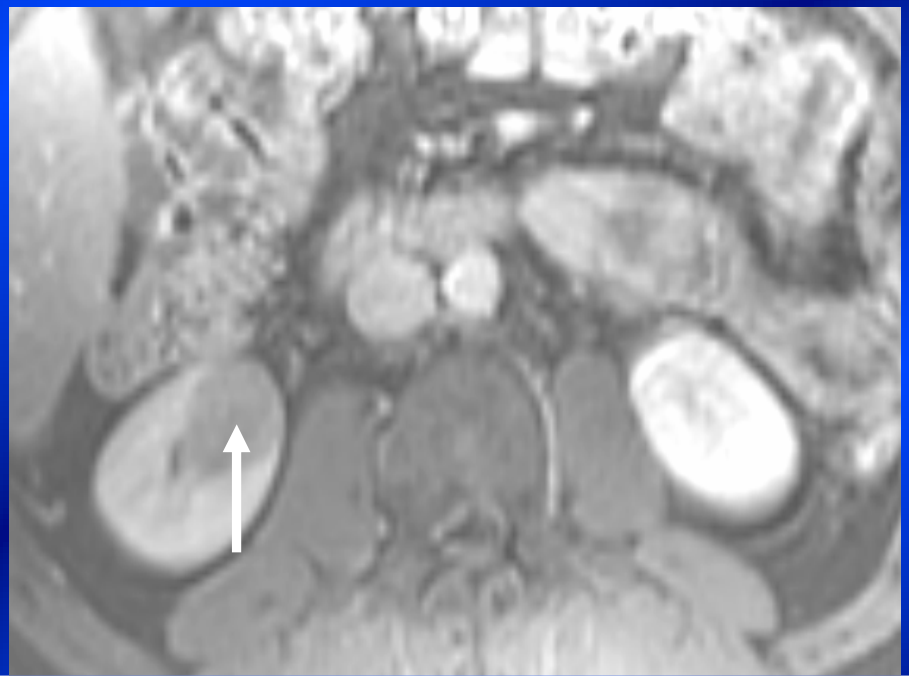

Masse expansive : Angiomyolipome

- **Angiomyolipome (AML) :**
  - Masse expansive bénigne
  - Contenu :
    - Graisse + vaisseaux + muscles
    - 90% des AML contiennent de la graisse macroscopique (densité < -20 UH)
    - Contingents vasculaires et musculaires rehaussés par le PDC

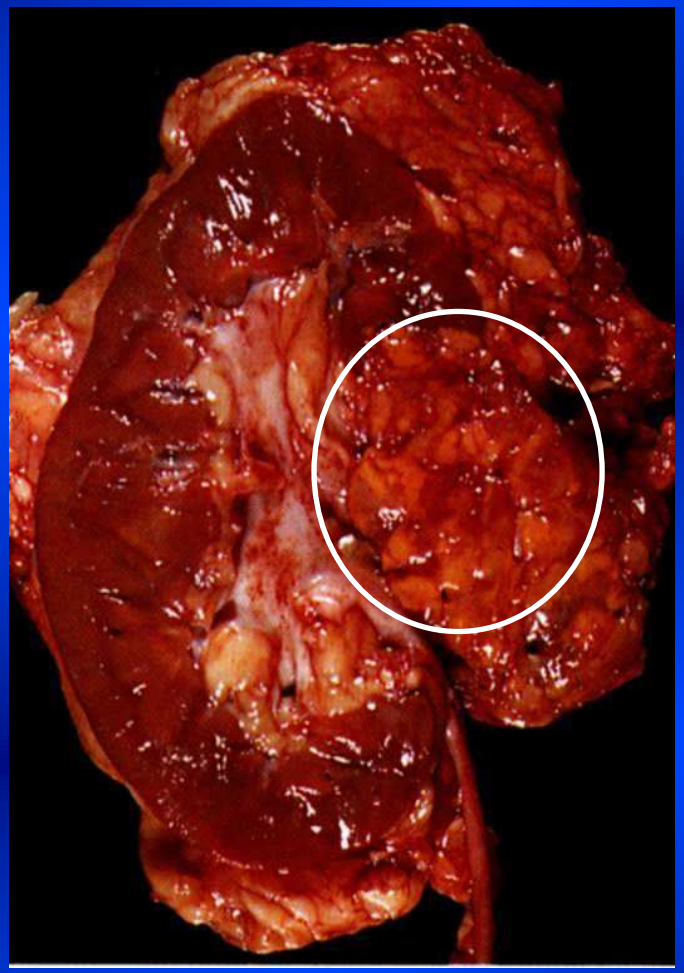

Angiomyolipome rénal : imagerie

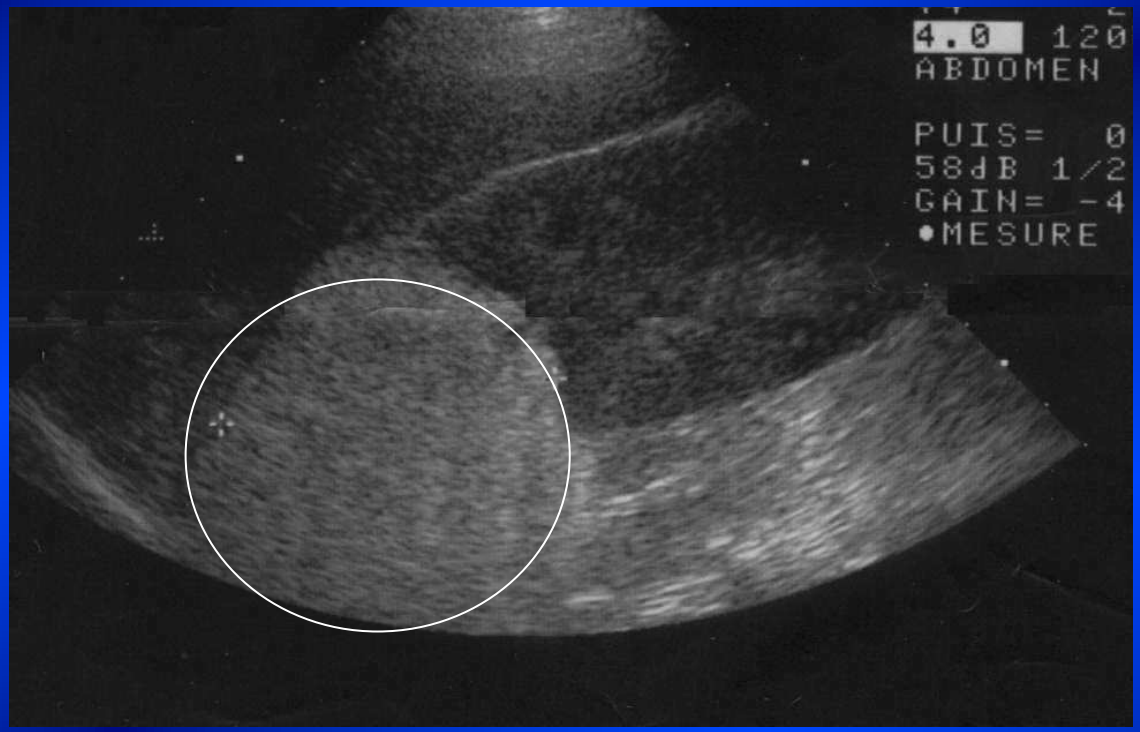

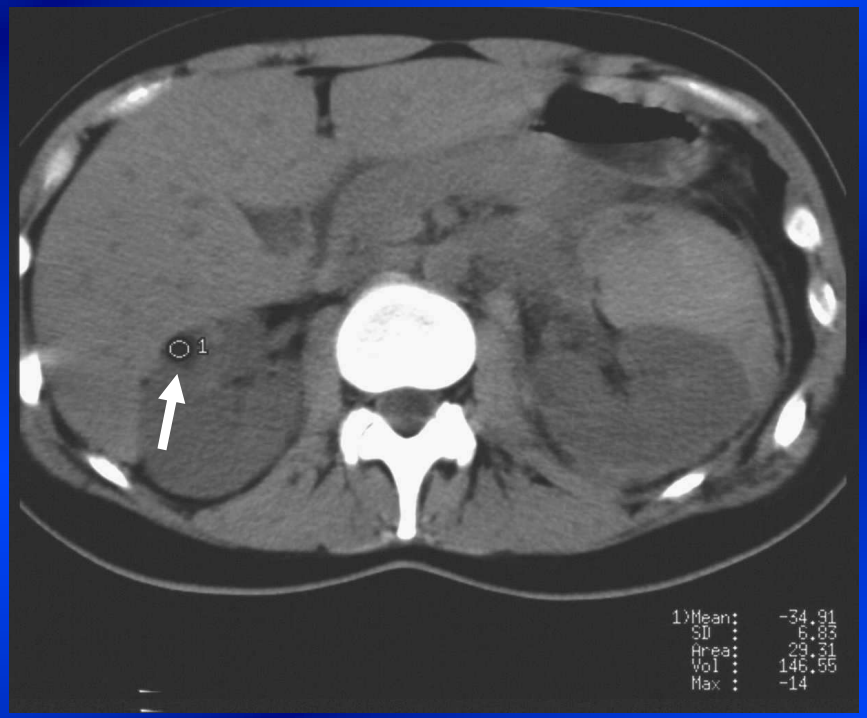

Echographie : hyperéchogène

Scanner :

- IV- : Îlots < - 20 UH

Angiomyolipome rénal : CT

Données Scanner / Tumeurs	graisse macroscopique	Calcifications	Rehaussement après IV
AML	De + à +++	non	variable (dépend de la composition)

Angiomyolipome rénal : CT

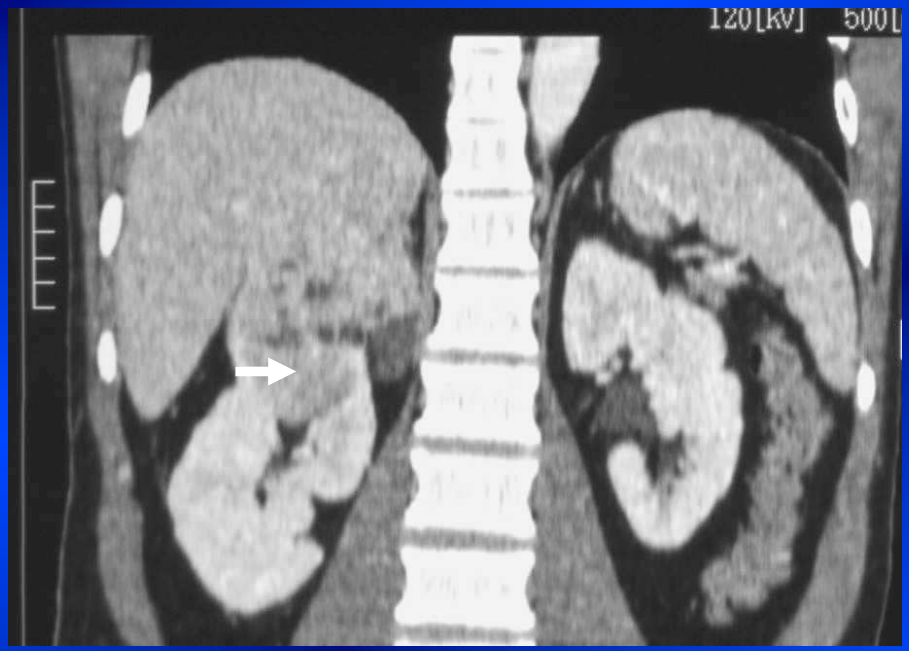

Scanner : composantes vascularisées + graisse

Angiomyolipome rénal : IRM

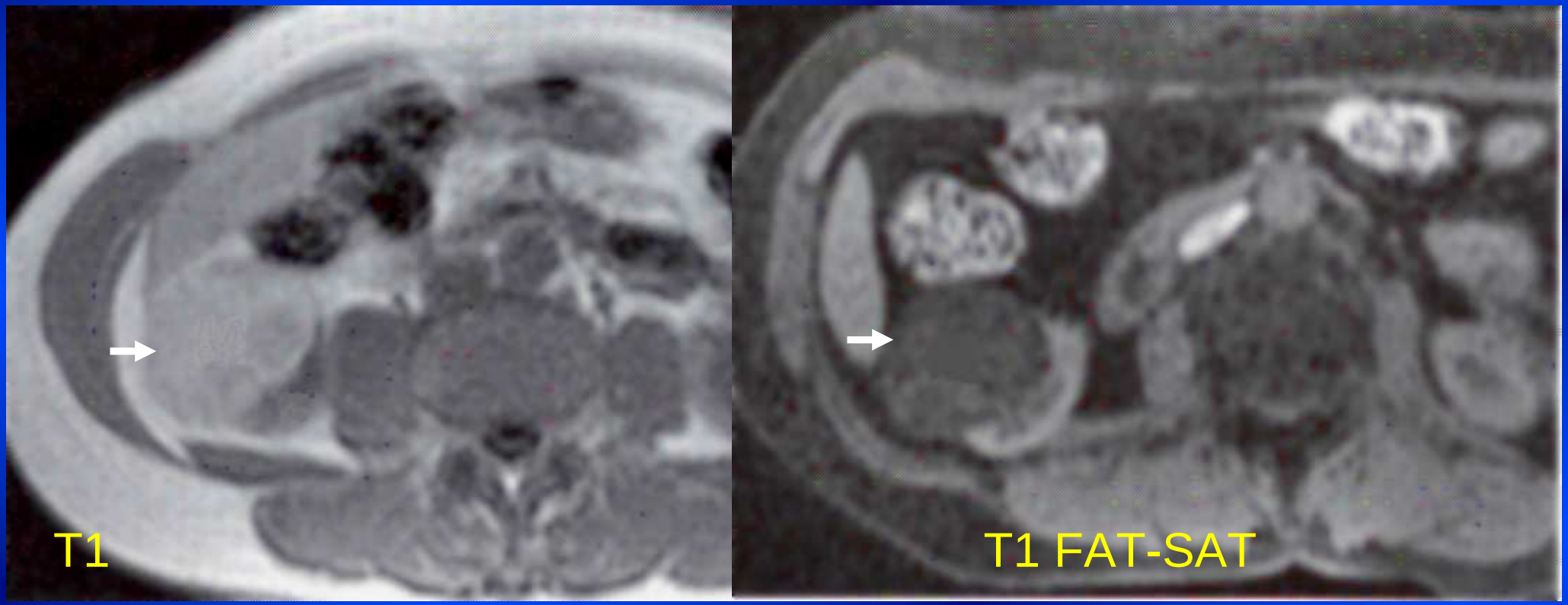

IRM : Intérêt de la satutation de graisse
pour supprimer le signal des ilots graisseux

Angiomyolipome rénal : évolution

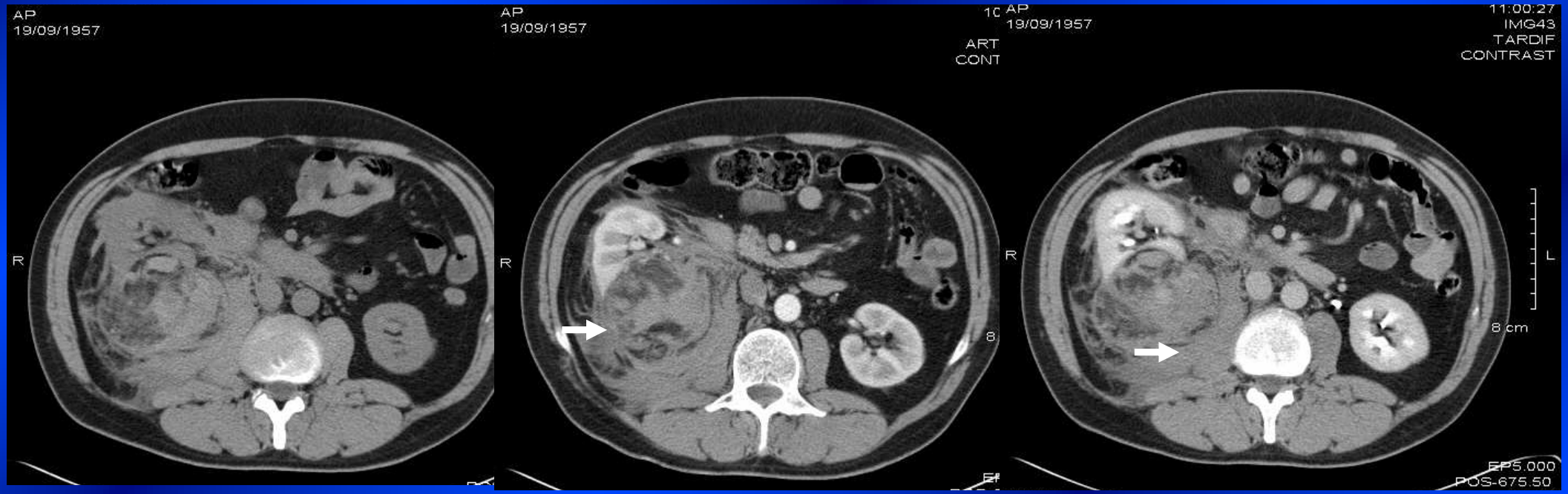

Risque évolutif : croissance, hémorragies spontanées possibles (anévrismes intra lésionnels). Pas de dégénérescence

Angiomyolipome rénal et STB

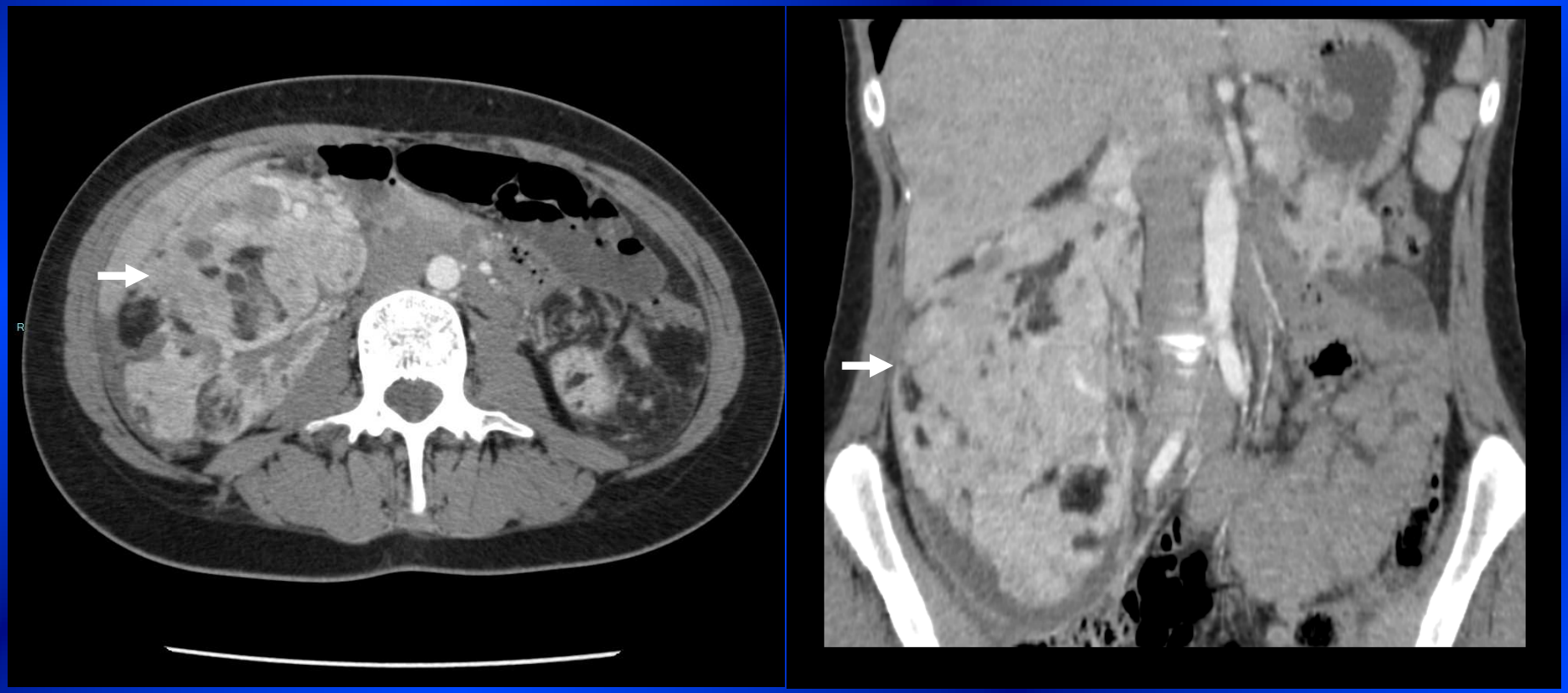

Forme diffuse possible dans la slérose tubéreuse de Bourneville

Angiomyolipome vs cancer

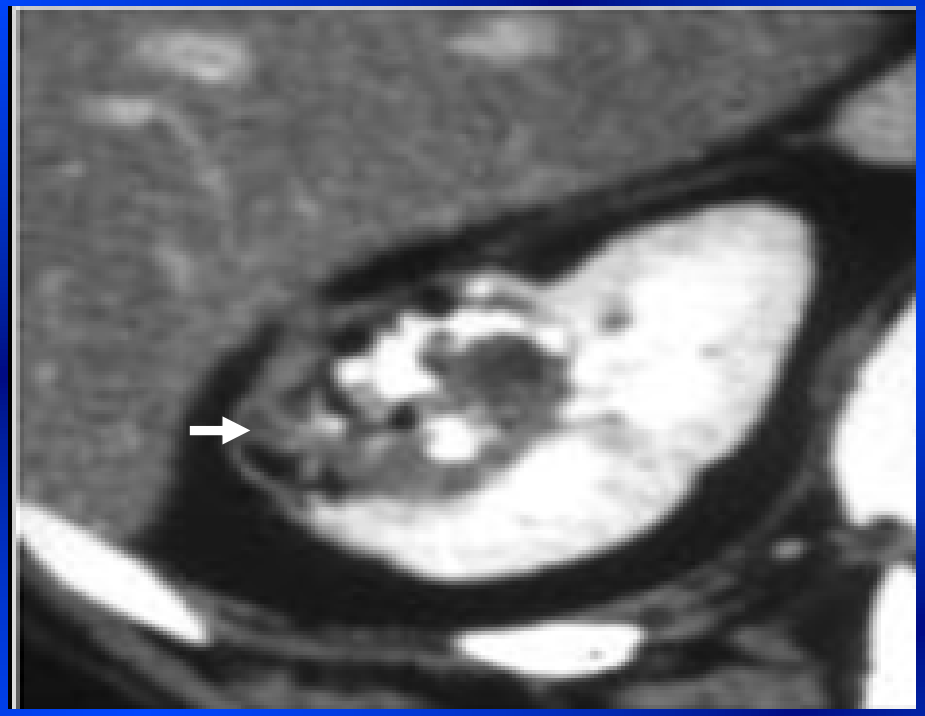

💣 : cancer à cellules claires : contenu lipidique. Si nécrose, composante graisseuse maroscopique possible. Par contre, pas de calcification dans AML => Si graisse + calcif : ne pas évoquer l'AML mais cancer

Masse expansive : Oncocytome

- Tumeur bénigne d'origine épithéliale
- Masse expansive avec parfois une cicatrice centrale
- Pas de dégénérescence
- Multiples oncocytomes : oncocytomatose, syndrome de Birt-Hogg-Dubé
- Diagnostic difficile : surtout si pas de cicatrice centrale
  - oncocytome vs carcinome chromophobe
  - Oncocytome vs Tumeur hybride (oncocytome + carcinome chromophobe)

Oncocytome : CT

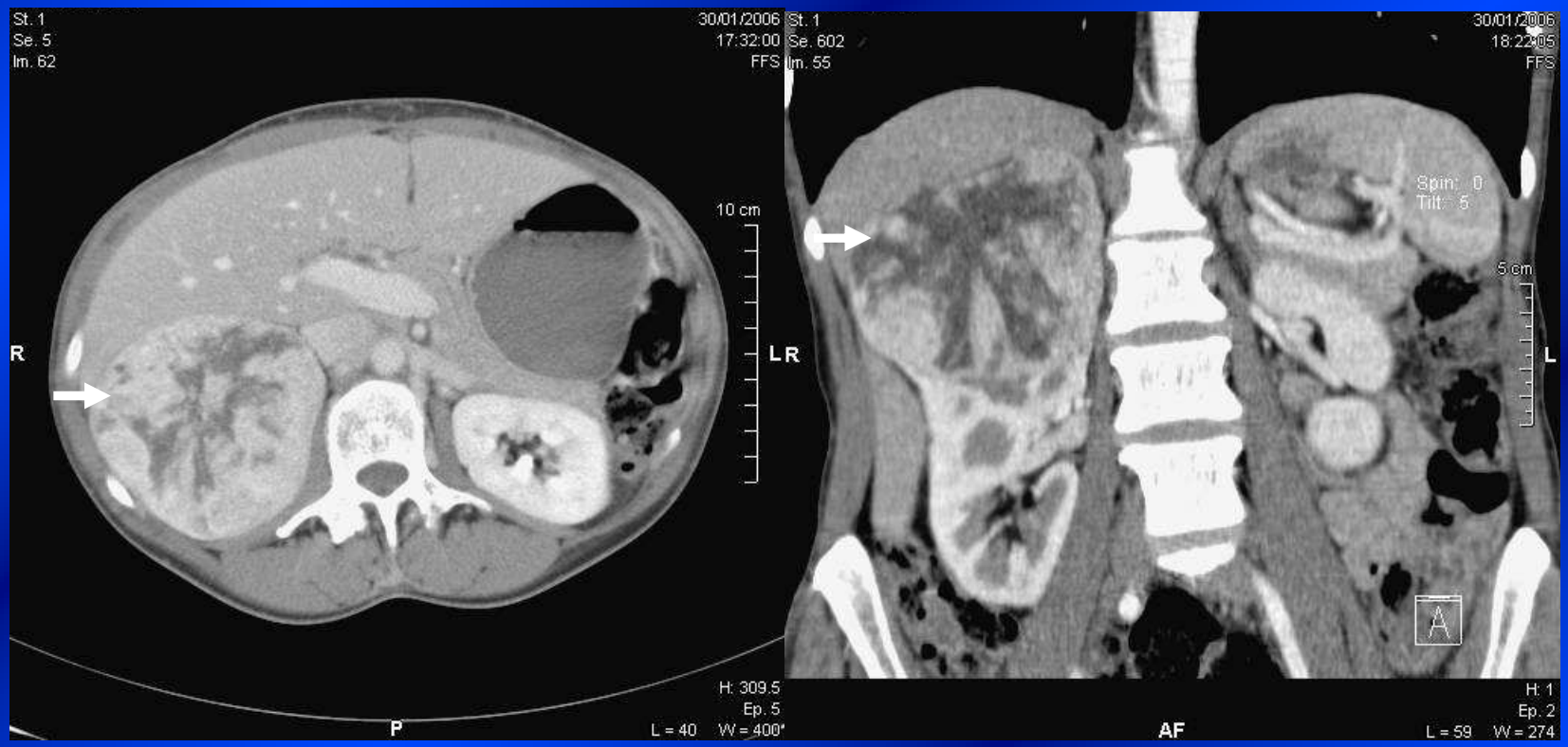

Scanner : masse expansive très vascularisée avec cicatrice centrale se rehaussant sur le temps tardif.

Oncocytome : IRM

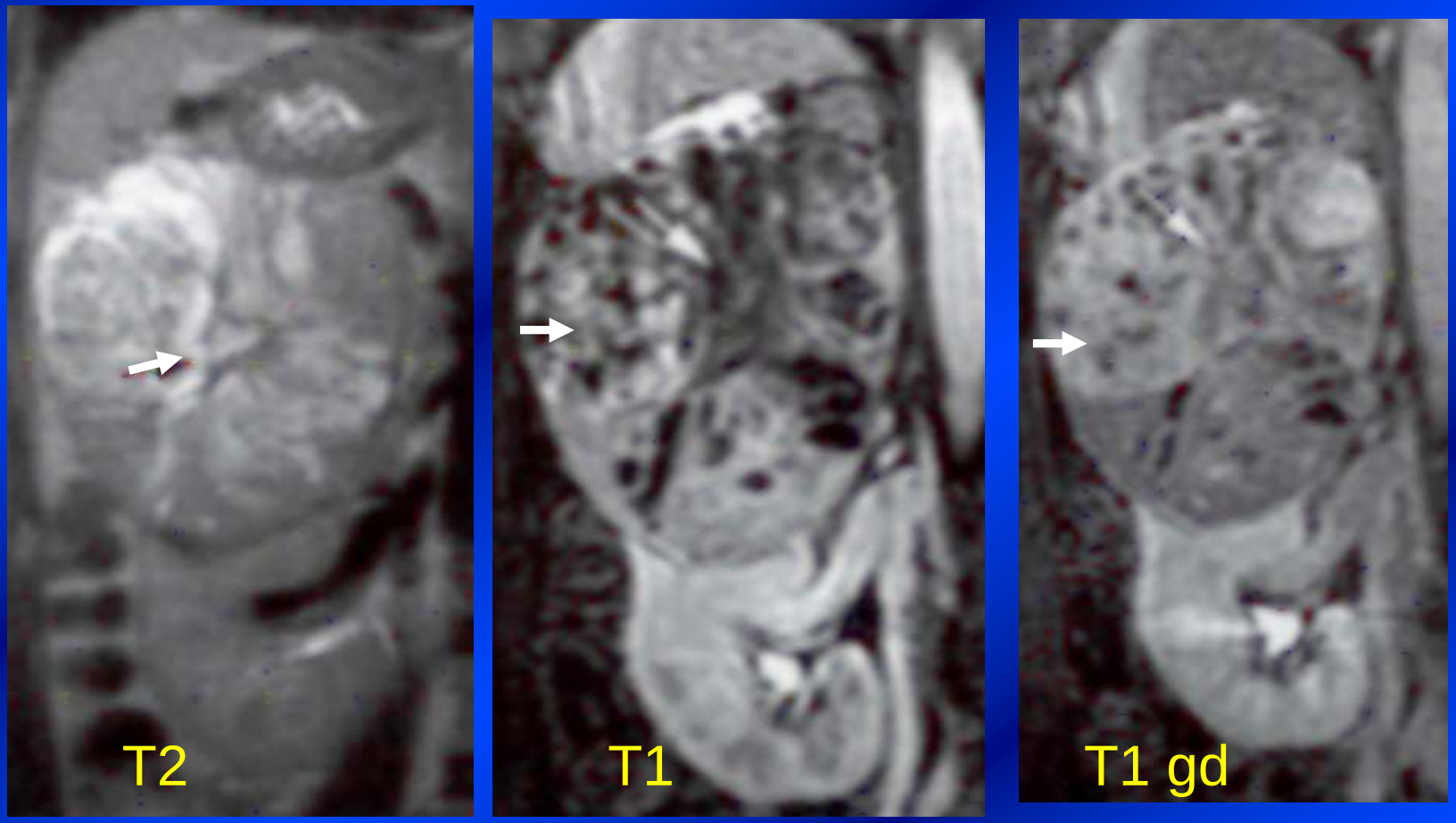

IRM : cicatrice centrale : hyper T2, hypo T1, rehaussement tardif

Oncocytome rénal

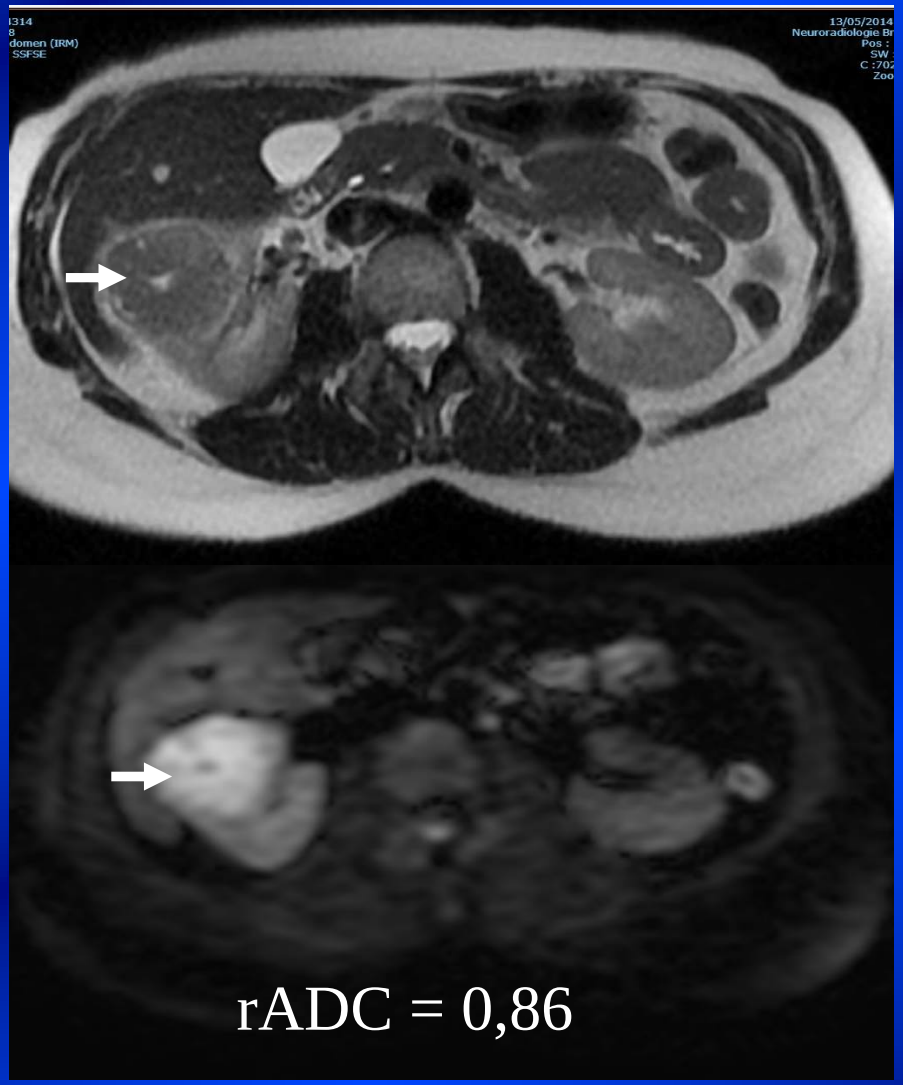

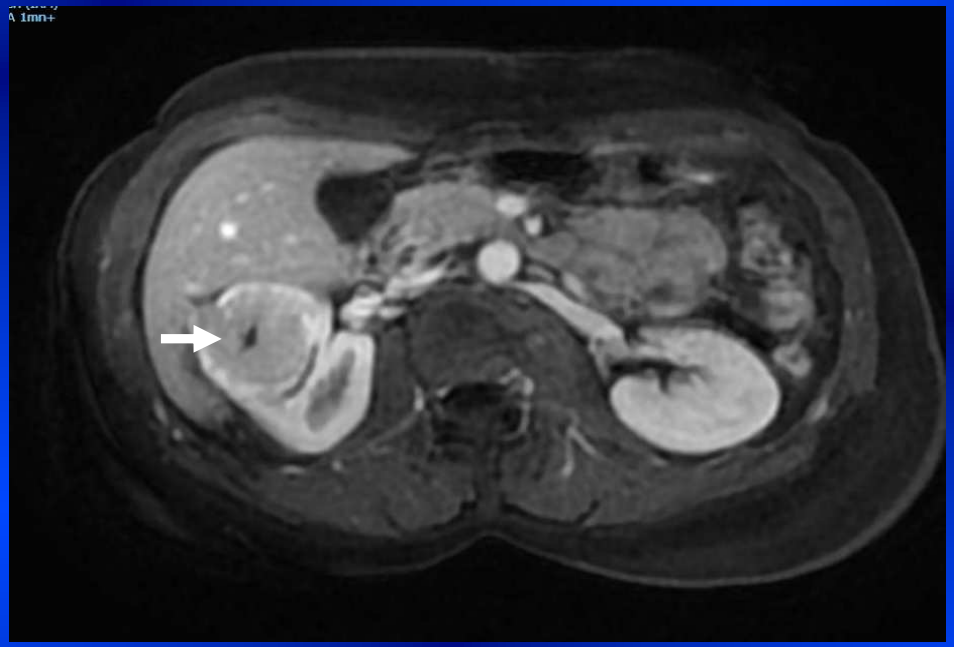

Carcinome chromophobe

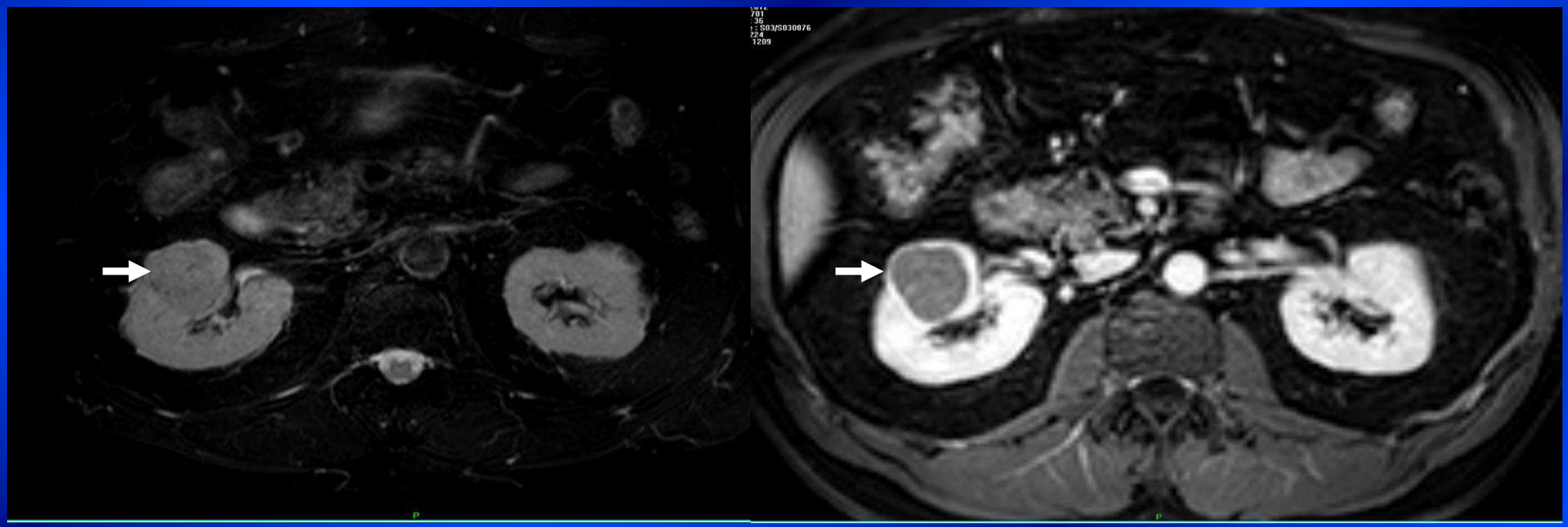

Rappels sémiologiques d’une masse expansive du rein

- Echo – ECUS
- CT
- IRM

Sémiologie d'une masse rénale : échographie

- Anéchogène = liquide citrin

Kyste

- Isoéchogène = liquide épais ou hémorragique, tissu ??

???

- Hyperéchogène : liquide épais ou hémorragique, tissu, graisse ??

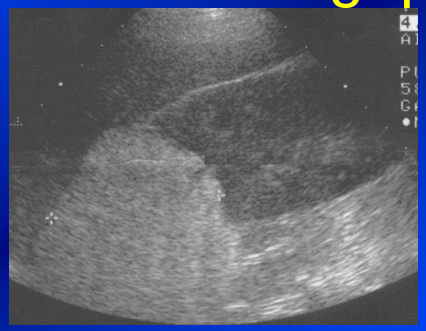

???

Sémiologie d'une masse rénale : échographie

Injection IV de contraste : microbulles (sonovue) + analyse continue et prolongée

Rehaussement = vascularisation

???

Si - : pas de vaisseau

Si + : vascularisation certaine

Sémiologie d'une masse rénale : scanner

IV- : densité spontanée

- < - 20 UH = graisse
- - 10 à 20 UH = liquide citrin
- > 50 UH = hématique
- Entre 20 et 50 UH : ??

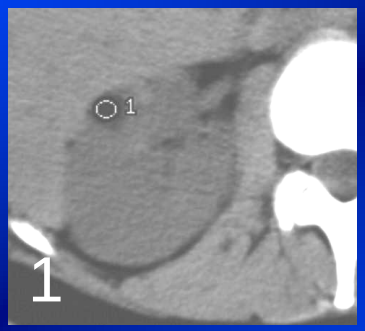

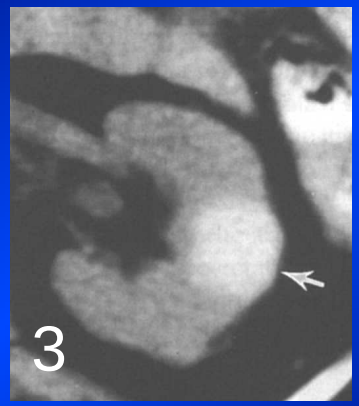

IV + : rehaussement > 20 UH

- positif = tissulaire
- négatif = liquidien ou tissulaire peu vascularisé

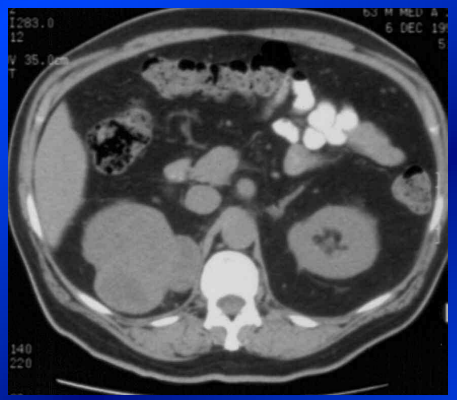

AML = Diagnostic facile dans la plupart des cas

Données Scanner / Tumeurs	graisse macroscopique	Calcifications	Rehaussement après IV
AML	De + à +++	non	variable (dépend de la composition)

Autres tumeurs = diagnostic plus souvent difficile

Données Scanner / Tumeurs	graisse macroscopique	Calcifications	Rehaussement après IV
Oncocytome	non	non	+++ (si cicatrice : remplissage tardif)
Carcinome Chromophobe	non	non	+ (< 60UH)
Carcinome à cellules claires	non	souvent	+++
Carcinome papillaire	rare	parfois	+ mais tardif

Sémiologie d'une masse rénale : IRM

- T2 : hyperintense = kyste
- T1 : hyperintense : kyste hémorragique ou graisse
- Injection de gado : idem CT mais plus sensible.

T2
=
Kyste simple

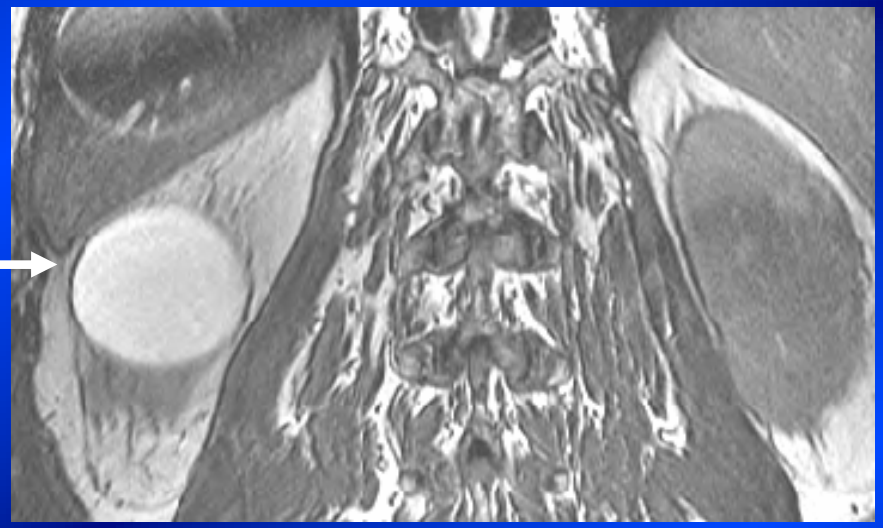

IRM :

T1 : hypersignal / T2 : hyposignal

= Kyste hémorragique

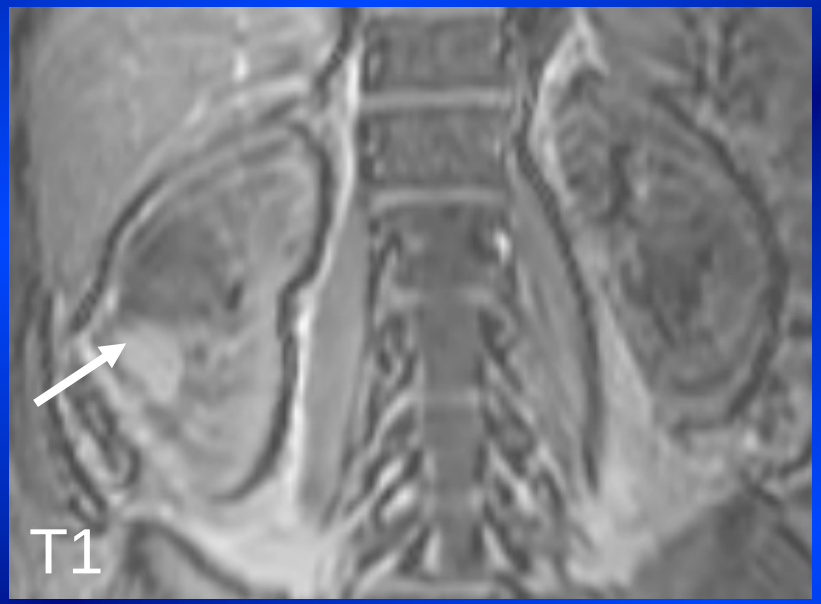

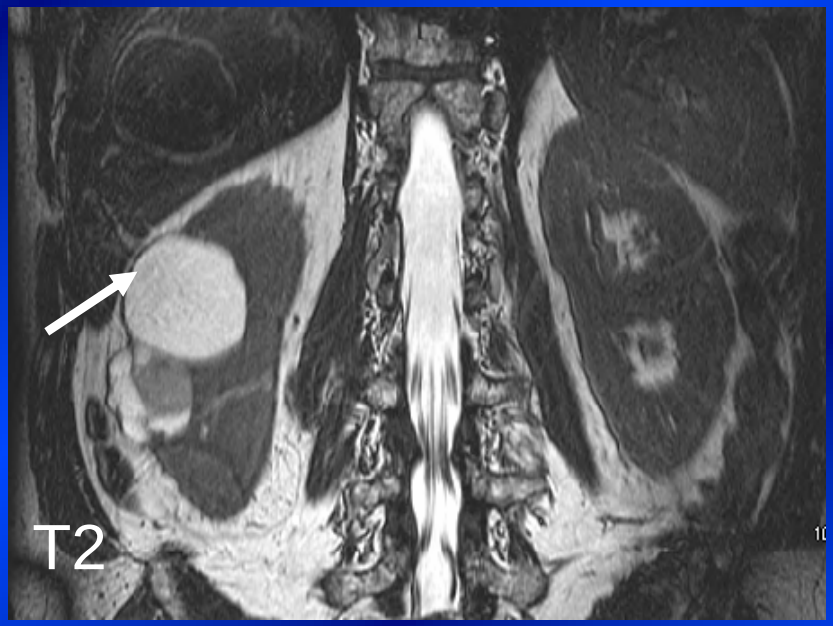

IRM multiparamétrique

SEQUENCES IRM / Tumeurs	T2	T1 in-out Phase	Diffusion ADCm/rADC	T1 Gado
Oncocytome	iso (cicatrice hyper)	↔	↓	++ précoce (cicatrice tardive)
Carcinome à cellules claires	iso (nécrose hyper)	↓↓	↓↓	++ précoce (nécrose non)
Carcinome chromophobe	iso	↔	↓↓	+ précoce
Carcinome papillaire	hypo	↔	↓↓↓	+ tardive

rADC seuil bénin vs malin = 0,82

Masse infiltrante

- Caractéristiques tumorales :
  - forme irrégulière
  - limites tumorales floues
- Conséquences sur le rein :
  - pas de déformation des contours
  - conservation de de la forme en « haricot »

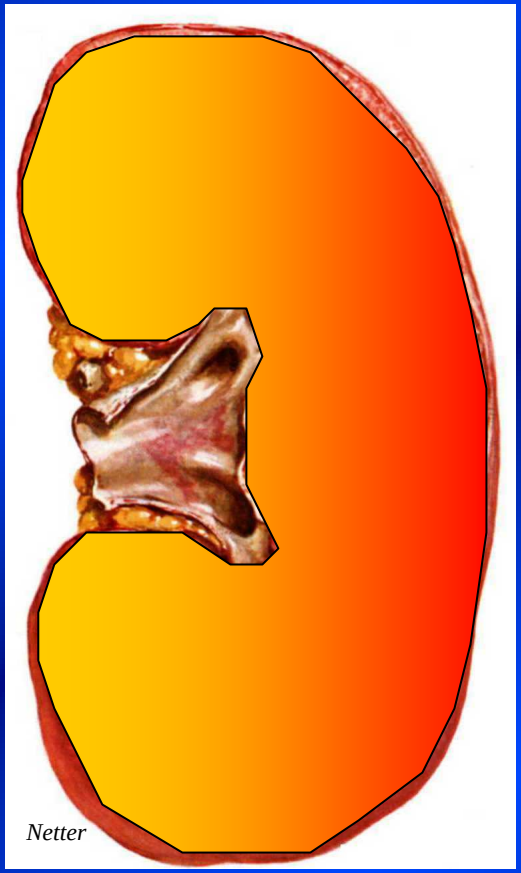

Principaux diagnostics

- **<u>Masses infiltrantes</u>**
  - **Deux origines possibles**
    - **Pyélonéphrite chronique**
    - **Cancers :**
      - à cellules transitionnelles
      - lymphome
      - métastase

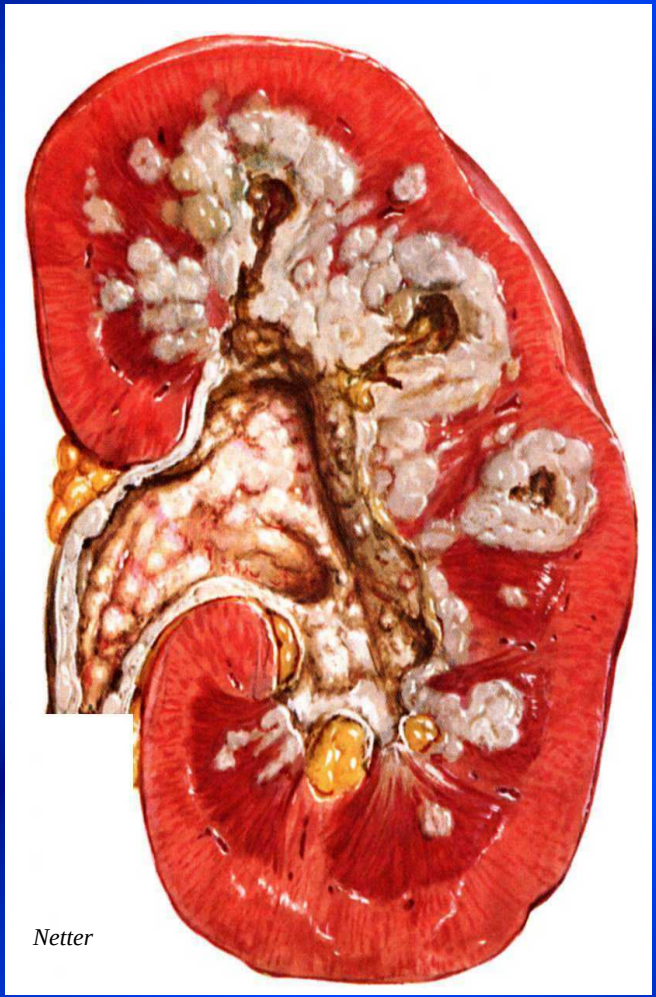

Masse infiltrante : imagerie

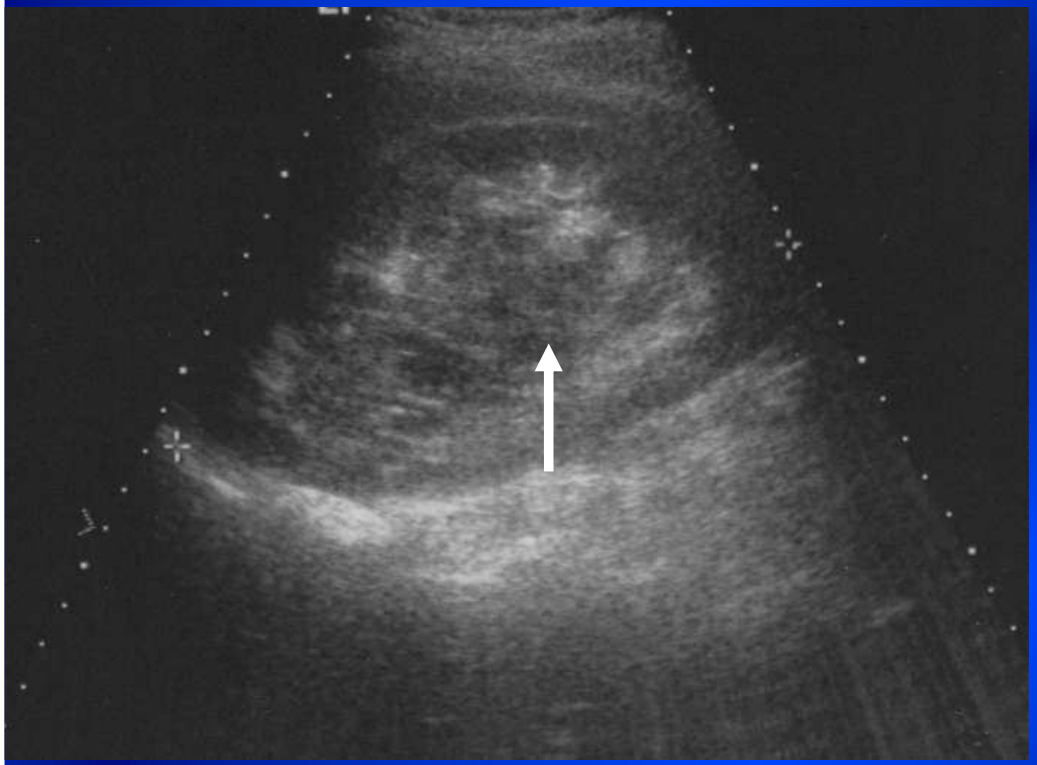

Échographie

Scanner

Masse infiltrante : urothéliome

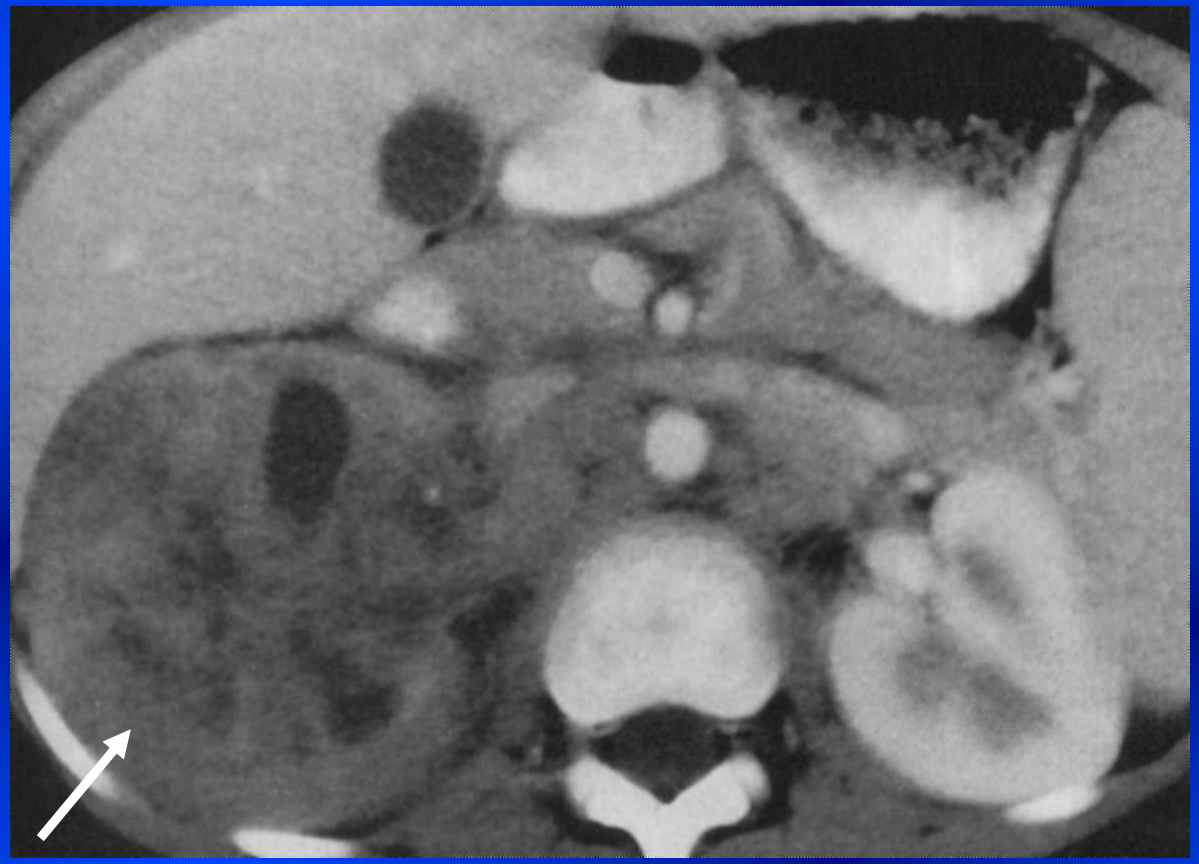

Carcinome urothélial

Masse infiltrante : lymphome

Lymphome

Masse infiltrante : métastase

métastase

Bilan d'extension d'un cancer du rein

- Modes de diffusion du cancer du rein :
  - De proche en proche :
    - loge rénale
  - Lymphatique :
    - métastases ganglionnaires
  - Hématogène : veine rénale ➔ veine cave inférieure
    - métastases pulmonaires ++

Classification TNM
Cancer du rein : stade T

- T0 : absence de tumeur primitive
- T1 : tumeur ≤ 7 cm limitée au rein
- T2 : tumeur > 7 cm limitée au rein
- T3 : tumeur envahissant la loge rénale, la surrénale ipsilatérale ou les veines mais sans franchissement du fascia de Gérota.
  - T3a : invasion de la graisse péri rénale ou de la surrénale ipsilatérale
  - T3b : invasion de la ou des veines rénales ou de la veine cave inférieure sous diaphragmatique
  - T3c : invasion de la veine cave inférieure sus diaphragmatique
- T4 : tumeur dépassant le fascia de Gérota

→ Bilan d'extension locale (stade T) = Scanner

T1

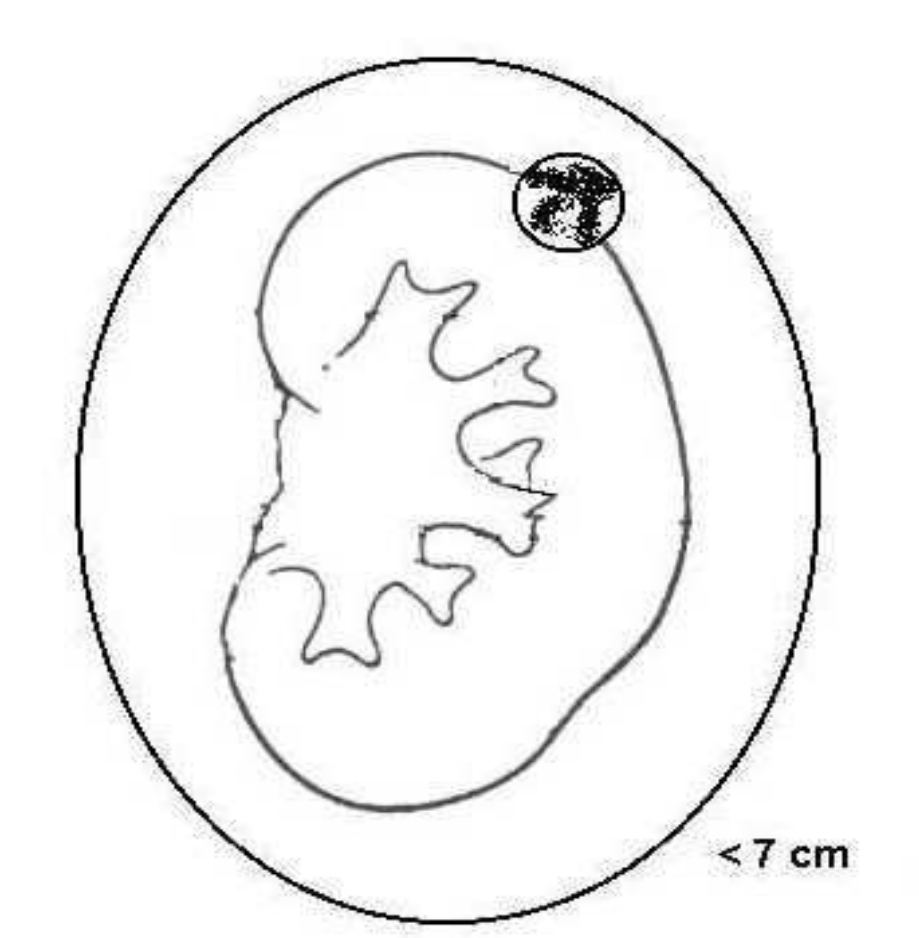

Grand diamètre ≤ 7 cm

T2

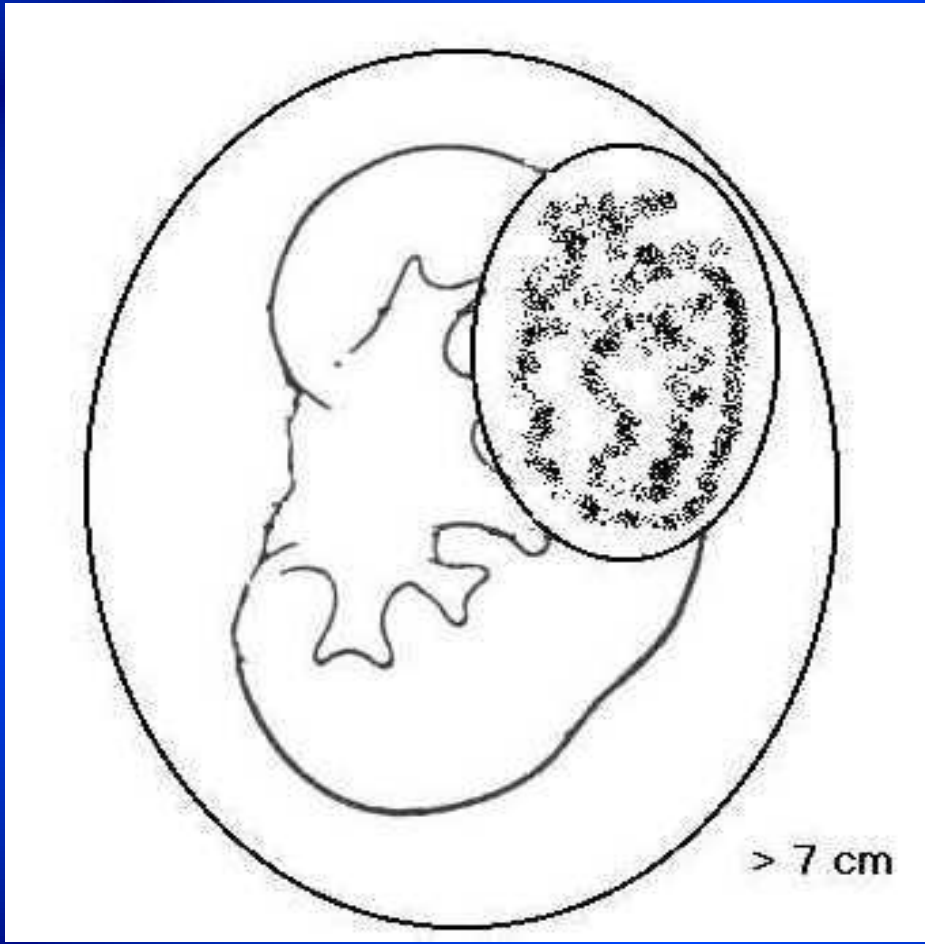

Grand diamètre > 7 cm

T3a	T3b	T3c

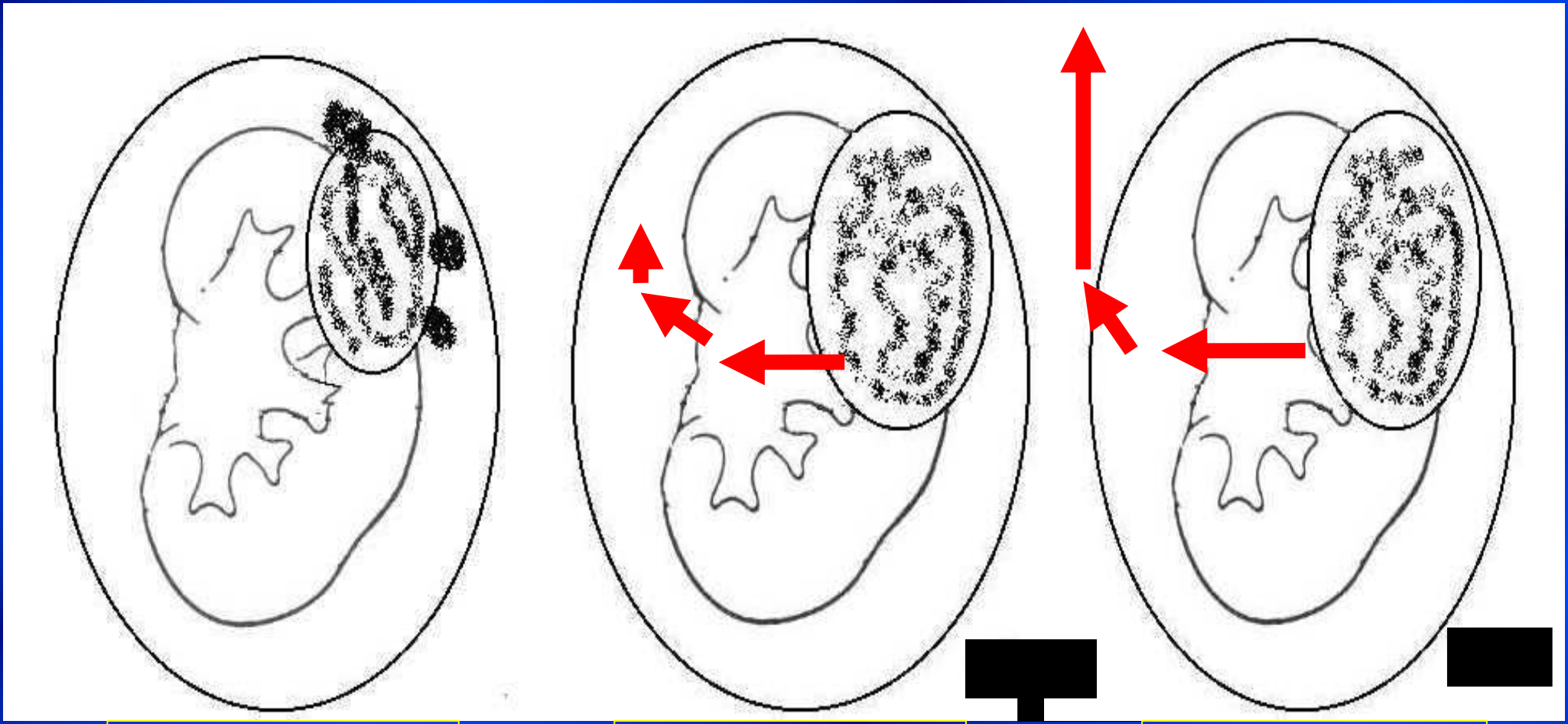

Loge rénale ou surrénale	Bourgeon cave sous diaph	Bourgeon cave sus diaph

TNM cancer du rein

- Stade T3B

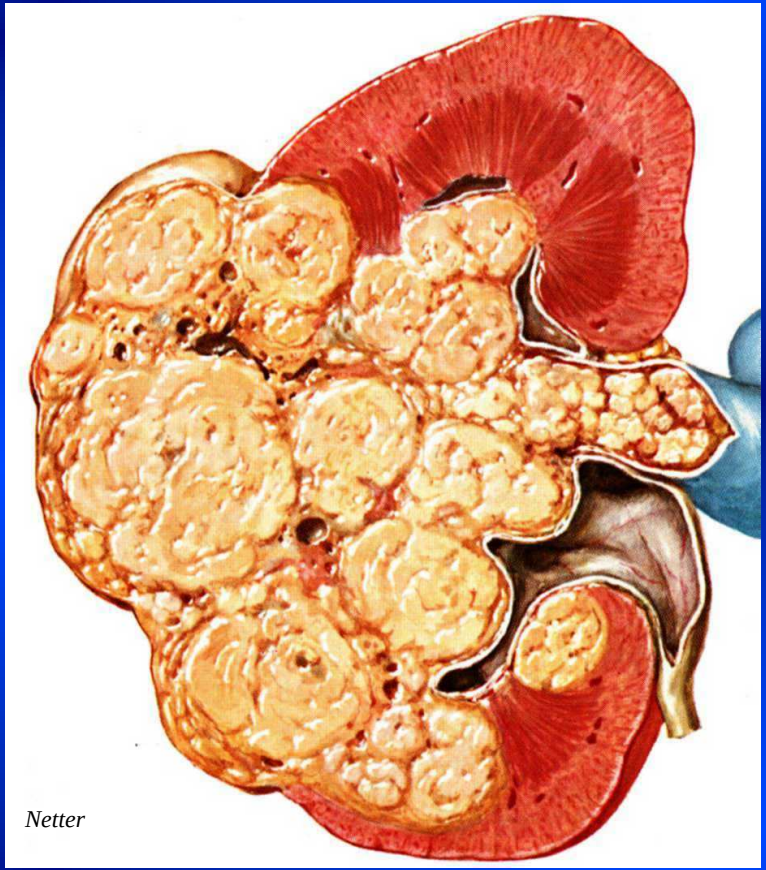

T4

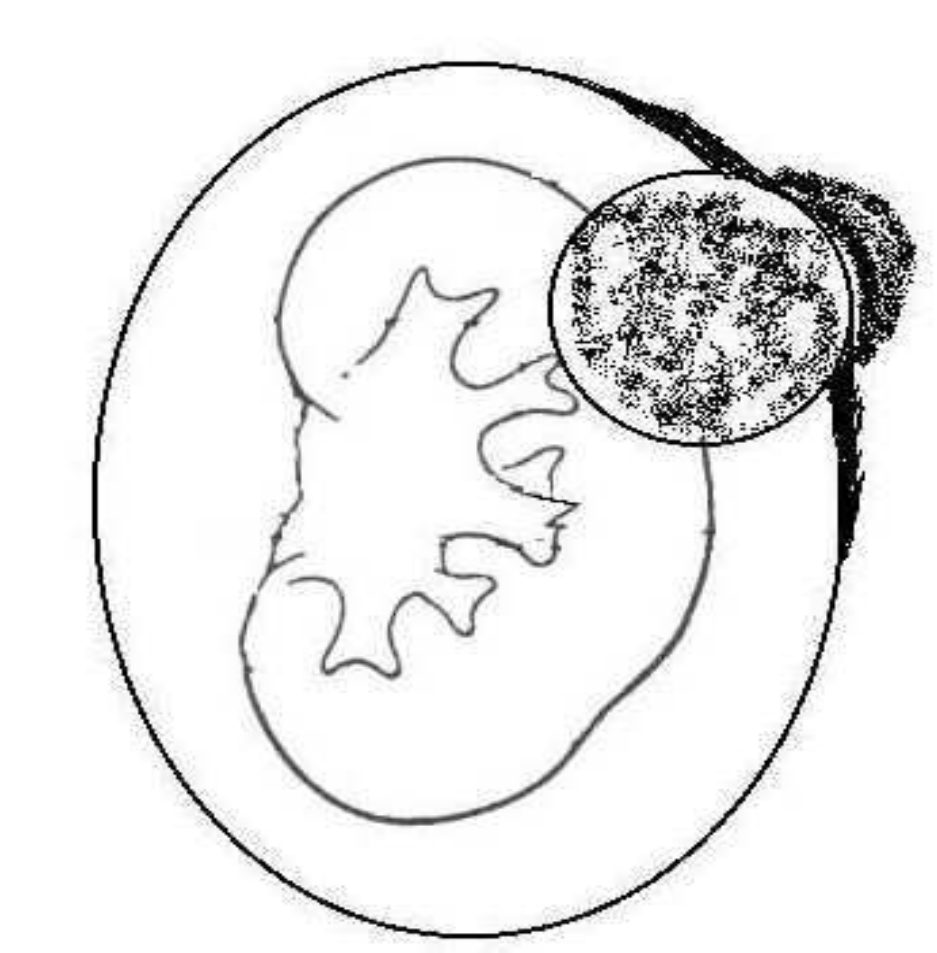

Franchissement du fascia de Gérota
et organes environnants

Classification TNM
Cancer du rein : stade T

- **Protocole d'acquisition scanner :**
  - **Série IV - :**
    - Hélice hépato-rénale, coupes de 1 à 3 mm
  - **Séries IV+ :**
    - *néphrographie vasculaire* : hélice thoraco-abdominale, coupes de 1 à 3 mm, temps artériel (30 – 40 s)+++
    - *néphrographie tubulaire* : hélice hépato-rénale, coupes de 1 à 3 mm, temps veineux (1 min – 1 min 30 s)
    - *temps excrétoire* : hélice abdomino-pelvienne, coupes de 1 à 3 mm, à 5-10 min)
- **Interprétation** :
  - utiliser les logiciels de post traitement (MPR +++, MIP)

Stades T 1, 2 & 4 : peu d'erreurs

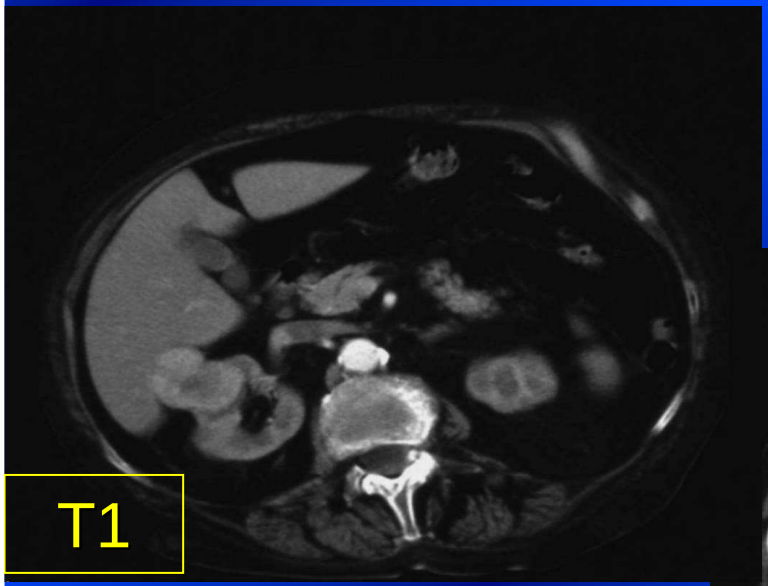

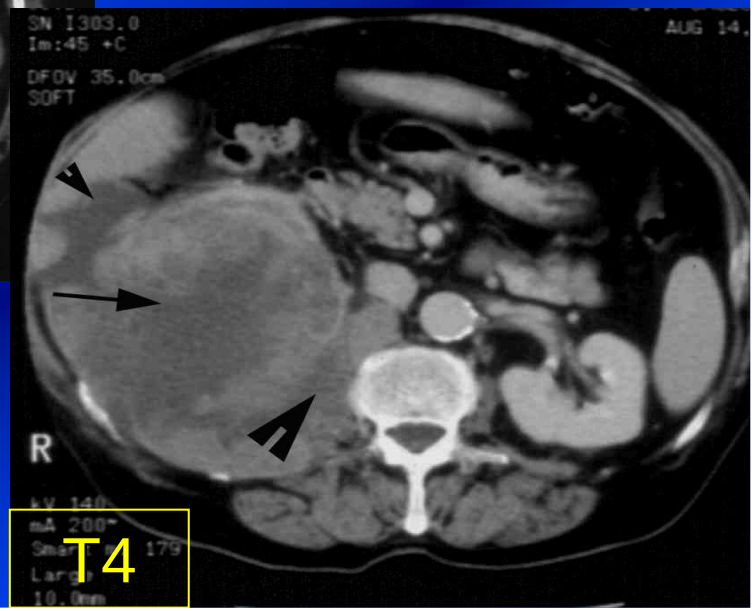

Stade T3 : le + complexe

- Le plus de reclassements post op : pT3a ou pT3b

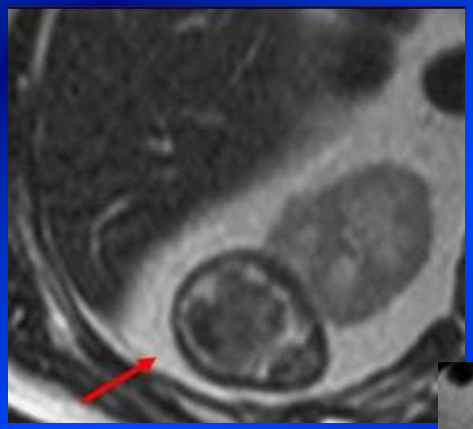

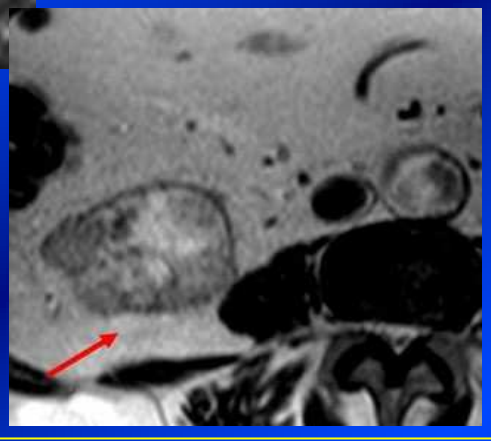

T3a : nodules CT > 1 cm dans graisse périrénale
si doute : IRM T2 => analyse de la pseudocapsule

Stade T3 : le + complexe

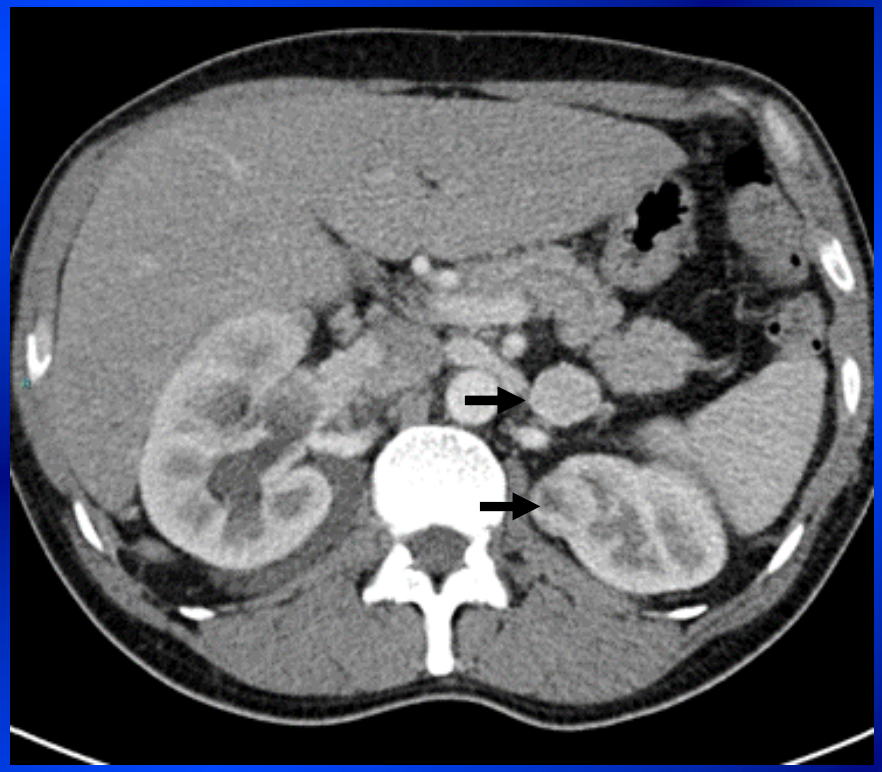

T3a : métastase surrénalienne ipsilatérale à la tumeur (nodule hypervascularisé)

Stade T3 : le + complexe

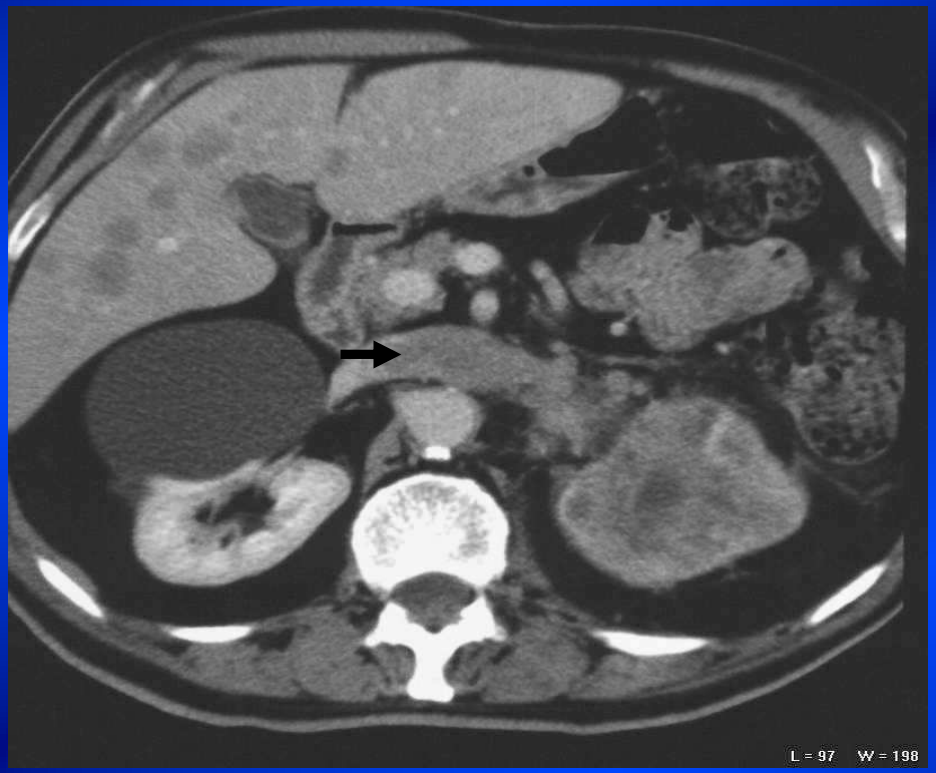

T3b : CT : hypodensité intraveineuse sur temps tubulaire + élargissement veineux (v rénale, VCI)
si doute => IRM

Stade T3 : le + complexe

T3b : CT : attention : bourgeon = tumeur
=> hypervascularisation au temps artériel

Stade T3 : le + complexe

- T3C : diagnostic scanner mais compléments indispensables (IRM et ETO) : haut du bourgeon, mobilité…

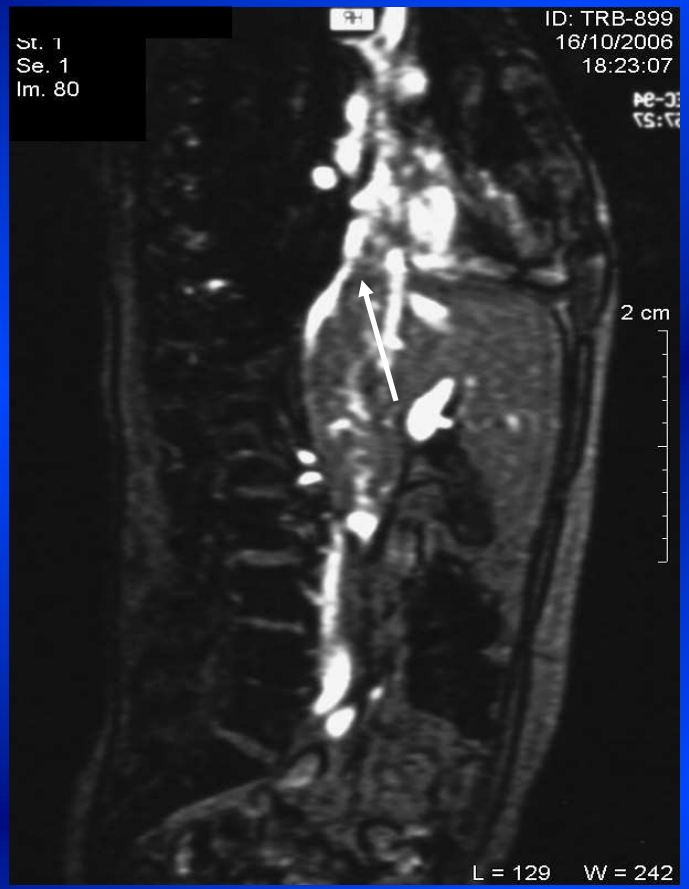

Scanner = bilan d'opérabilité

- Localisation, taille, rapports tumoraux
  - Néphrectomie totale élargie ou partielle : rapports avec sinus
  - Chirurgicale ou laparoscopique

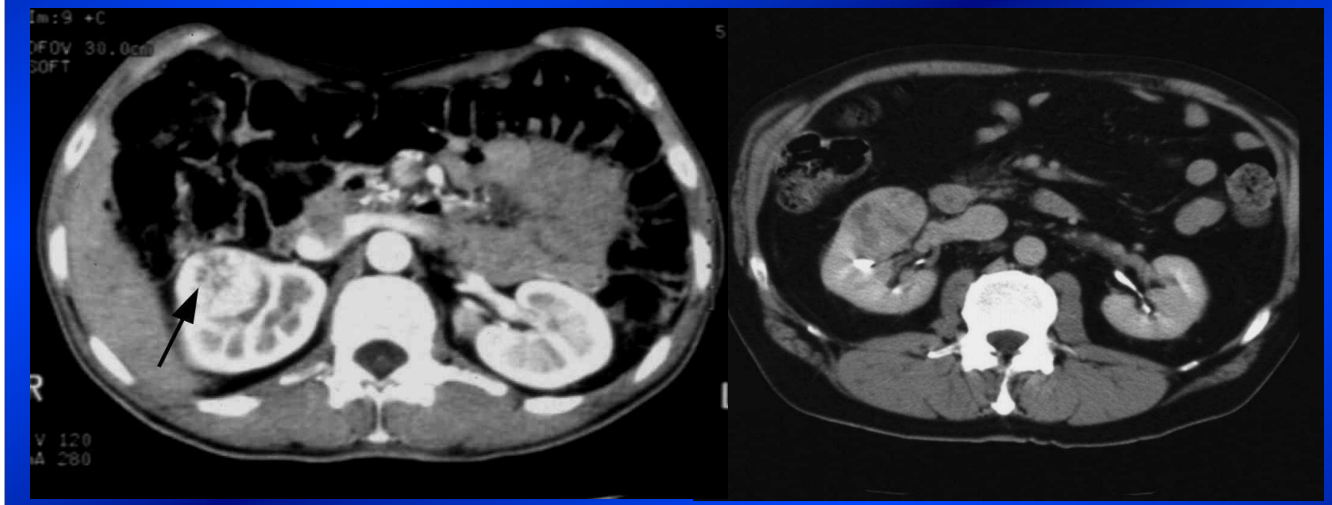

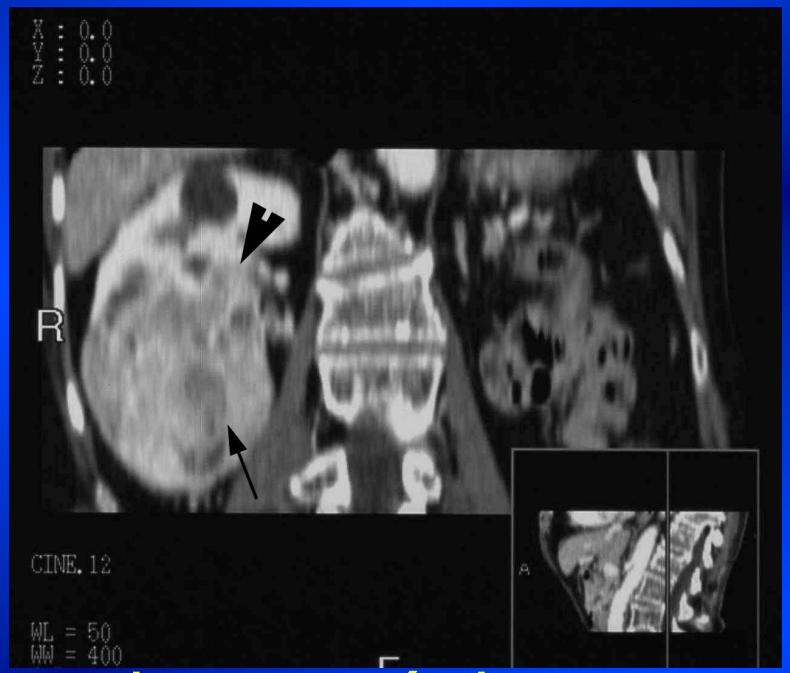

- Variantes anatomiques : artère, veine, voies excrétrices
- Etat du rein controlatéral

Classification TNM
Cancer du rein : stade N

Atteinte ganglionnaire : ne concerne que les ganglions <u>régionaux</u>, la latéralité n'intervient pas.

N0 : absence d'atteinte ganglionnaire

N1 : un ganglion régional unique

N2 : ganglions régionaux multiples

Ganglions régionaux = ganglions du pédicule rénal + rétropéritoine médian

Bilan d'extension locale (stade N) = Scanner

Imagerie du stade N

- Taille : adénomégalie ?
  - Amélioration fiabilité avec coupes fines
  - Thorax :
    - analyse du petit axe : limite 10 mm
  - Abdomen :
    - analyse du grand axe : limite 10 mm
  - Pelvis :
    - analyse du grand axe : de 6 à 9 mm (iliaque int, ext, primitif)
- Forme du ganglion : ovale, arrondie
- Contenu : centre graisseux, comparaison avec tumeur primitive.

Imagerie du stade N

- Scanner :
  - Méthode actuelle imparfaite (Se ≅ 80%, Sp ≅ 90%)
  - Analyse morphologique (fonctionnalité = 0)
  - Risques d'erreurs :
    - faux + (inflammation)
    - faux – (micrométastases)
  - Nécessité d'optimisation +++ :
    - Coupes fines
    - Analyse multiplanaire taille, forme, densité
    - Confrontation avec tumeur primitive

Imagerie du stade N

Cancer du rein : N1

Imagerie du stade N

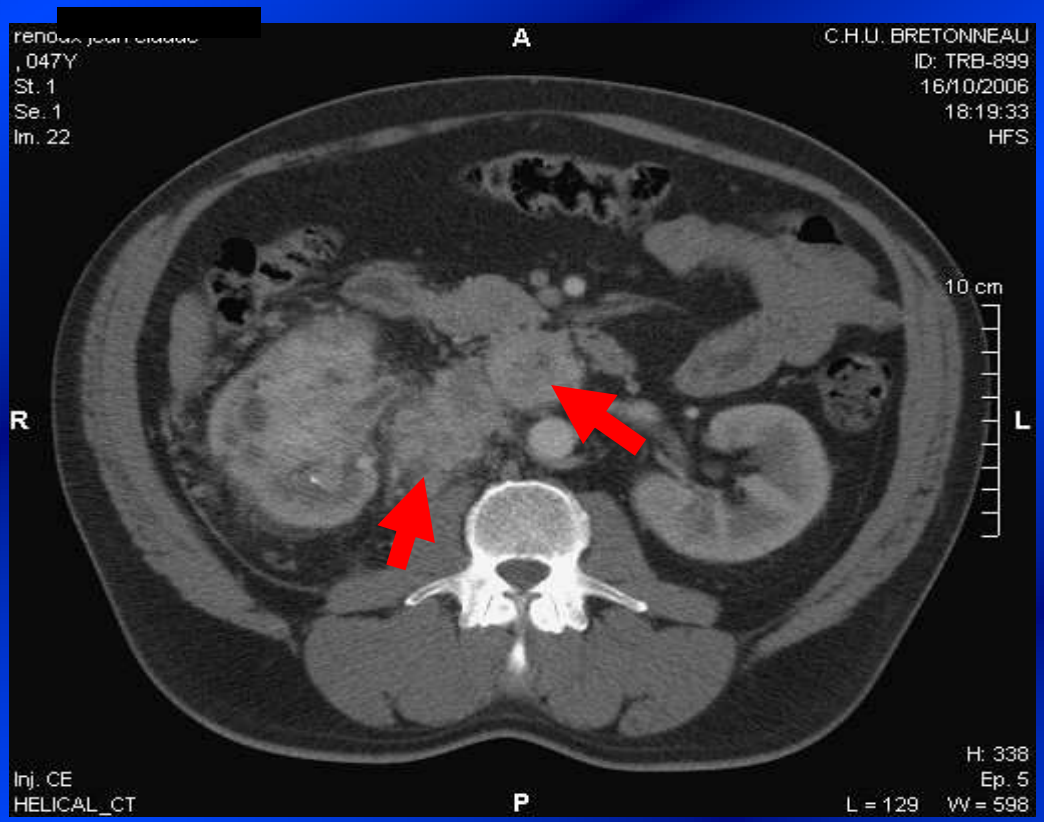

Cancer du rein : N2

Classification TNM
stade M cancer du rein

- M0 ou M1
- Localisations à distance
- Exclusion des organes avoisinants (T4)
- Diffusions préférentielles :
  - poumon, surrénale, rein controlatéral, ganglions non régionaux

Bilan d'extension locale (stade M) = Scanner

Imagerie du stade M

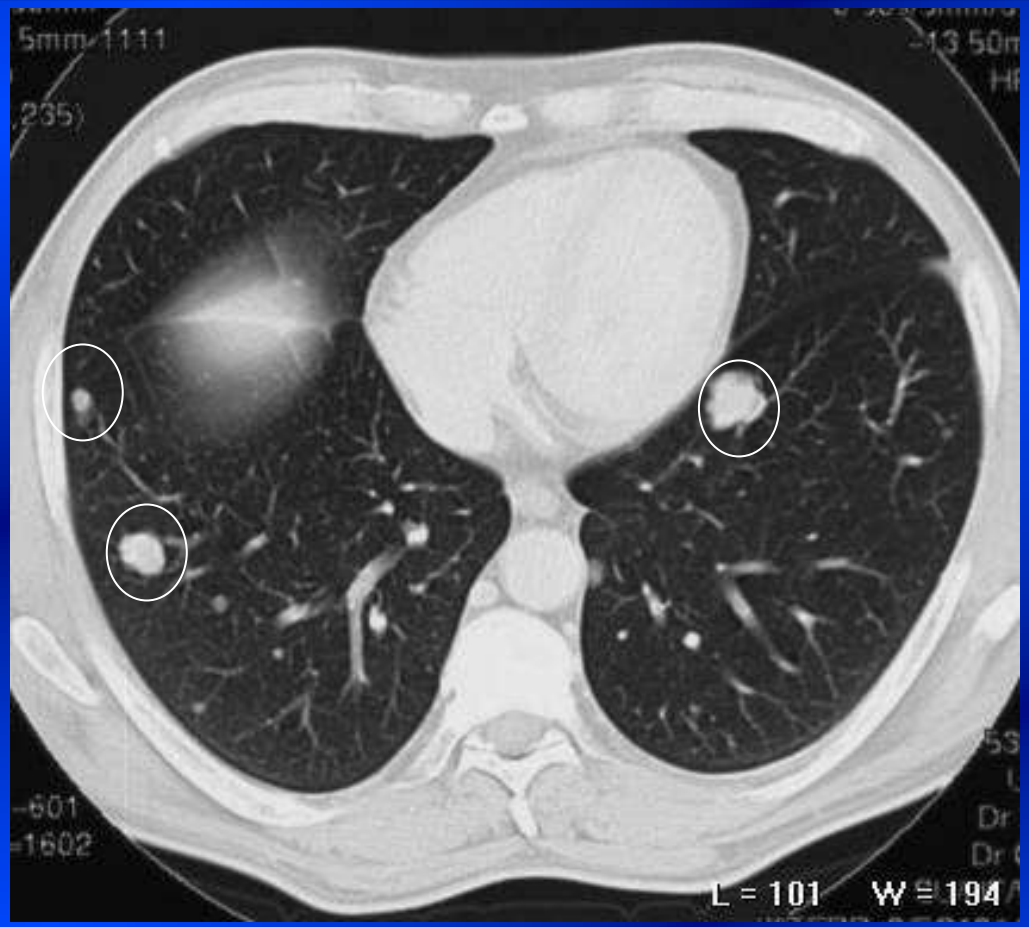

Cancer du rein : Métastases pulmonaires : M1

Imagerie du stade M

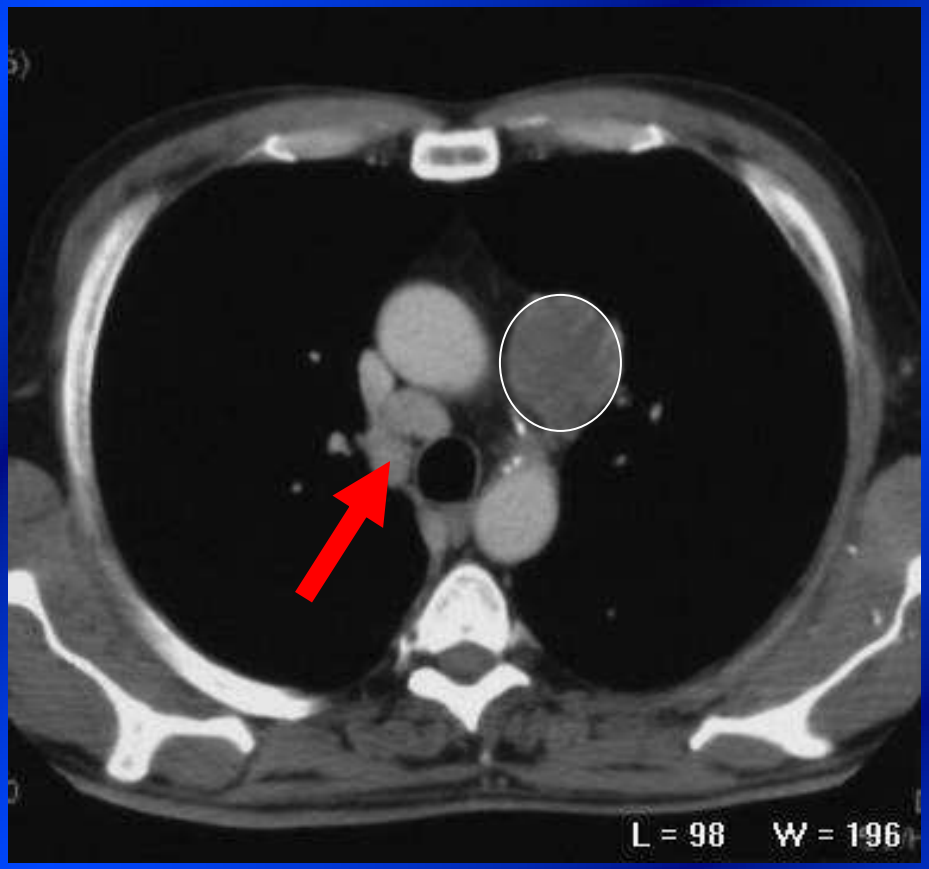

Cancer du rein : gg médiastino-hilaire : M1

Bilan extension cancer du rein

- Scanner TAP : all in one
  - Bilan d'extension :
    - Classification TNM
  - Bilan d'opérabilité :
    - Localisation tumorale
    - Rapports tumoraux avec sinus +++
    - Variantes anatomiques…
    - Etat du rein controlatéral
- Autres examens si symptômes évocateurs : scanner cérébral, scintigraphie osseuse, IRM rachis ….