

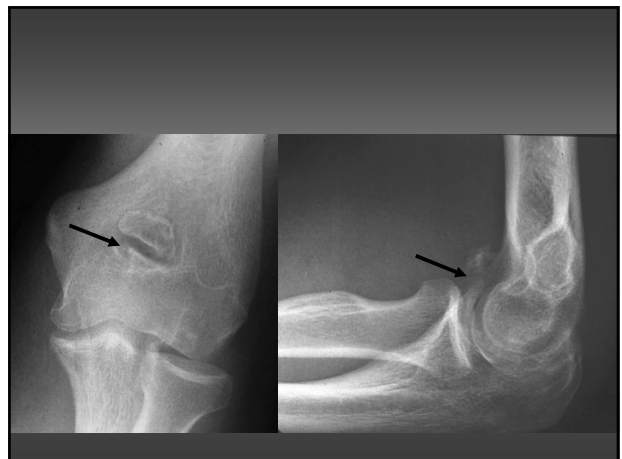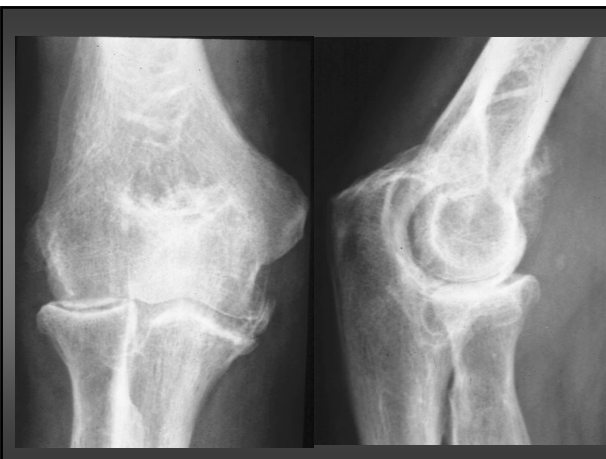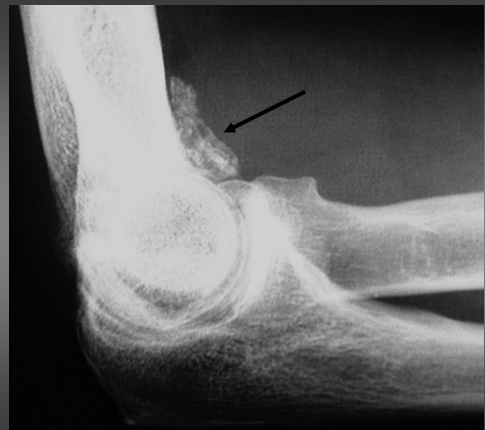IMAGERIE DU COUDE

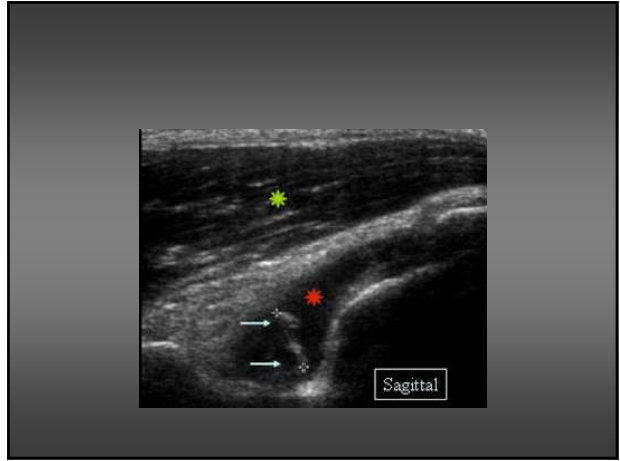
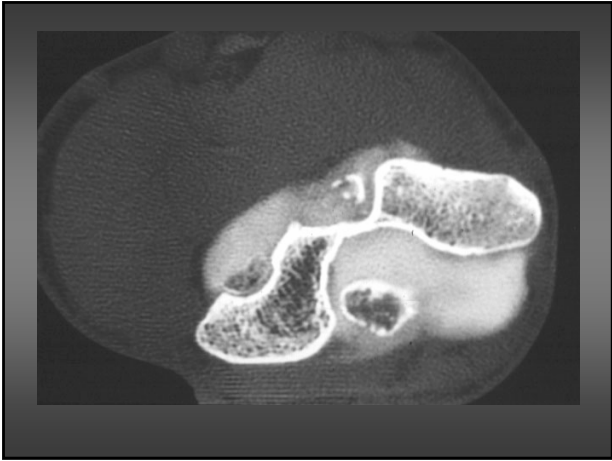
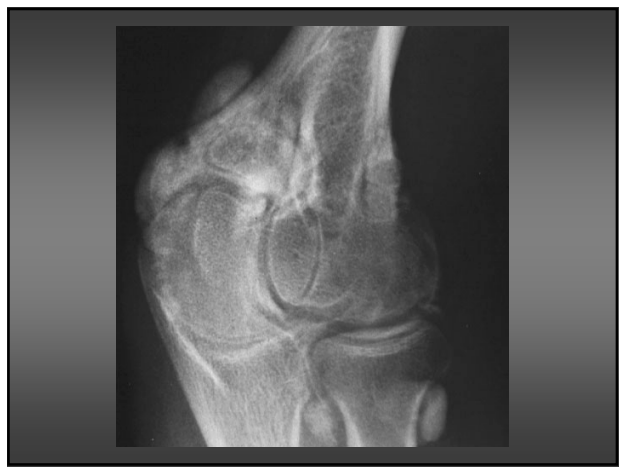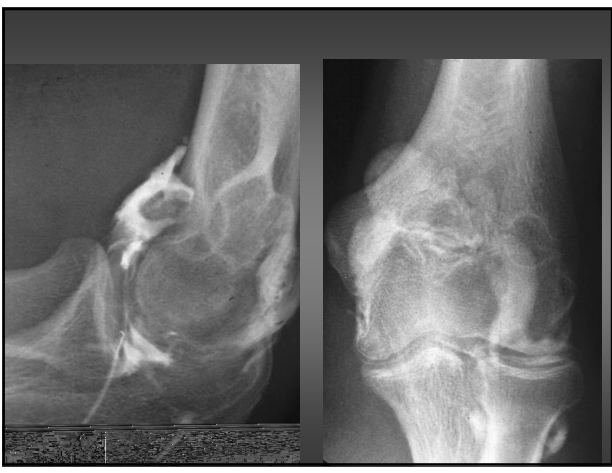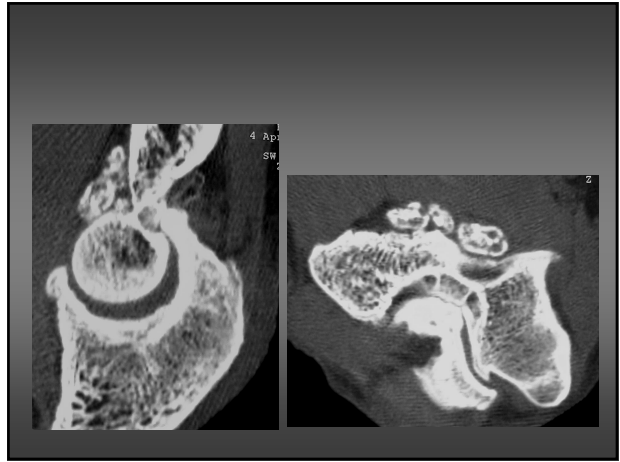
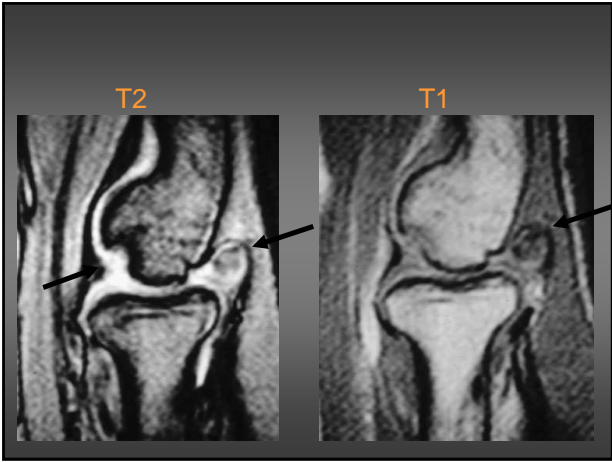
Dr Cécile Guénard, CCA
28/03/2008

- L'ostéochondromatose
- L'arthrose
- Les épicondylites
- La pathologie du nerf ulnaire

Ostéochondromatose synoviale (OCS)

- Métaplasie synoviale
- Production de chondrome radio-transparent
- Puis d'ostéochondrome radio-opaque
- Migration dans l'articulation
 - dépression osseuse
 - fossette olécranienne

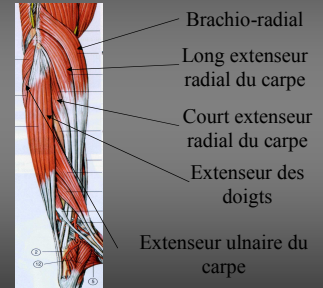




EPICONDYLITE LATÉRALE

Épicondylite clinique

- Douleur
 - mise en tension des extenseurs du poignet et des doigts
 - très sensible
 - peu spécifique

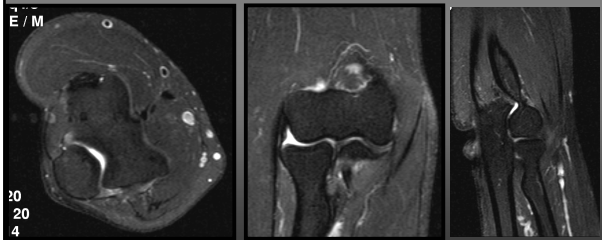


imagerie

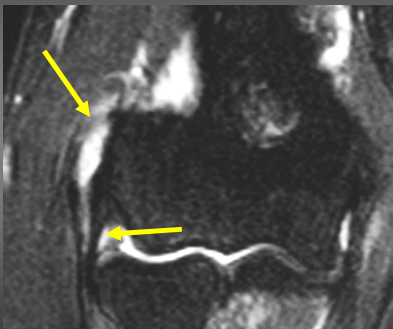
- RX
- Echo
- IRM
- >>> indications

IRM

- T2 + suppression de graisse
- Dans les 3 plans

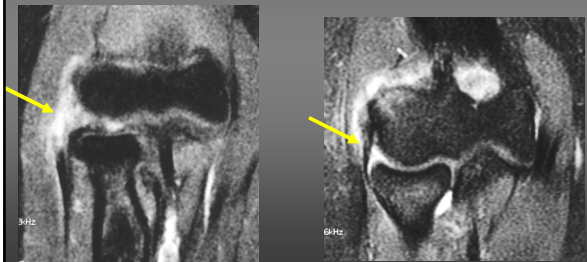

Rupture complète

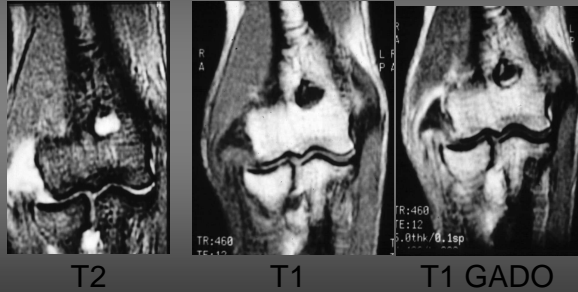


IRM : Rupture complète

- T2 : intervalle
- hypersignal entre le tendon et l'os



Rupture complète

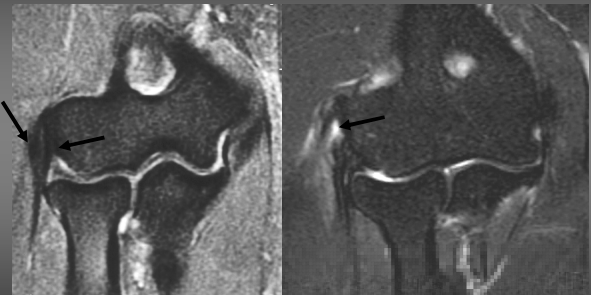


T2

T1

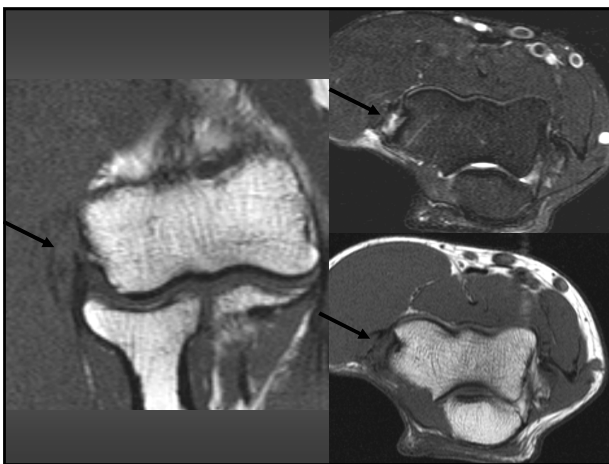
T1 GADO

IRM : Rupture partielle

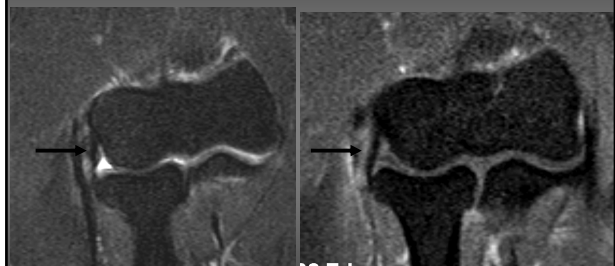


Normal

Rupture partielle



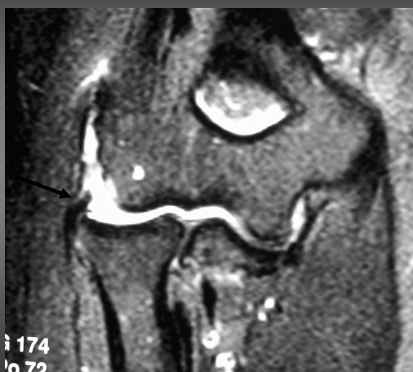Rupture partielle + LLE normal



T2 Fat sat

T1 Gado Fat sat

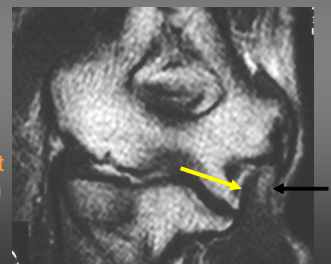
LLE rompu + Épicondylite



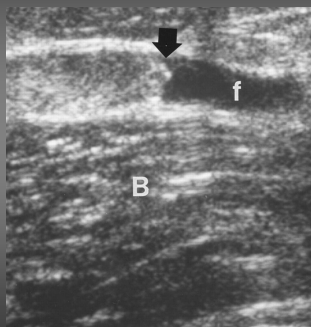
174
o 72

Autres enthésopathies

- Epitrochléite
 - Rare, Homme
 - Fléchisseurs pronateurs
 - Golf, tennis, lanceurs
 - RX: épaissement périoste calcification
 - LLI : important pour la stabilité



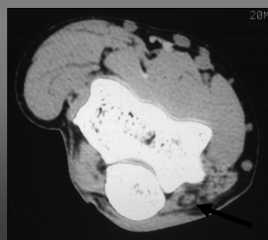
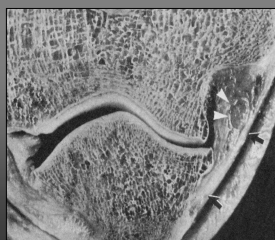- Tendinopathie du biceps brachial
 - Tubercule bicipital du radius (irrégulière)
 - Rare
 - Homme > Femme
 - Bras dominant
 - Adulte : 40 à 70 ans
 - Lésions dégénératives pré existantes



PATHOLOGIE DU NERF ULNAIRE

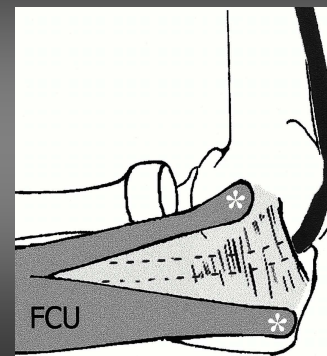
Syndrome du nerf ulnaire au coude

- Examen clinique et EMG++
- Position superf. du n.cubital dans tunnel cubital



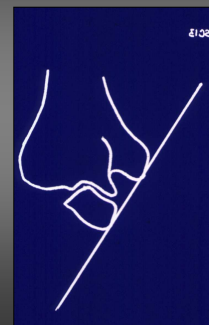
Compression

- gouttière épitrochléo-olécraniennne
- Par
 - Séquelle traumatique
 - Ostéophyte LOI
 - CEIA
 - Kyste articulaire
 - fibrose

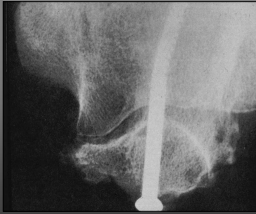


Imagerie

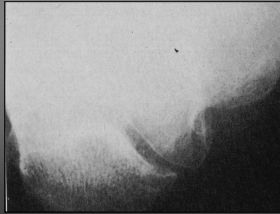
- Rx F+P , obliques, défilés olécraniens
 - arthrose (ostéophytes)
 - séquelles fracture condyle externe....
- TDM
 - gouttière épitrochléo-olécraniennne



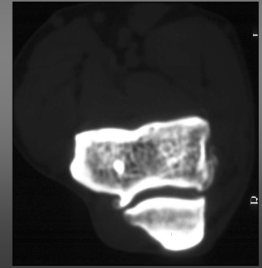
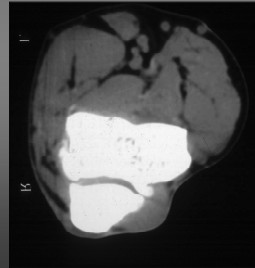
Ostéophyte post fracture fixée



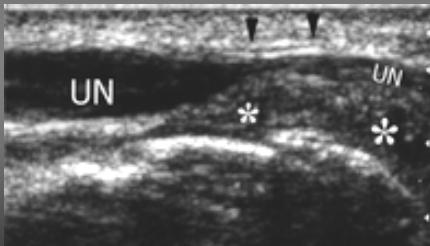Ostéophyte épitrochlée



Ostéophyte épitrochlée



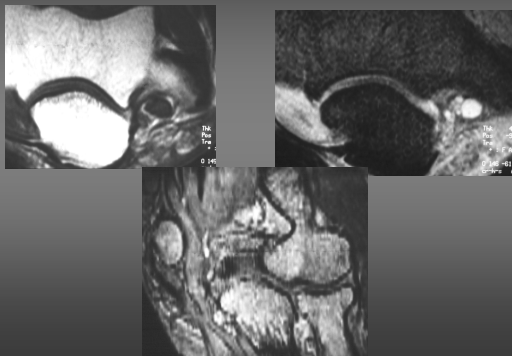
- Hypertrophie du retinaculum du tunnel cubital



Pathologie du nerf ulnaire echo-IRM

- Hypertrophie localisée du nerf ? (examen bilatéral et comparatif)
- Hypoéchogénicité, perte de la structure fibrillaire
- Hypersignal T2 du nerf : peu spécifique
- Tumeur nerveuse

Dégénérescence mucoïde du nerf ulnaire



SCHWANOMME

