

## Malformations de la ligne médiane

### ACC

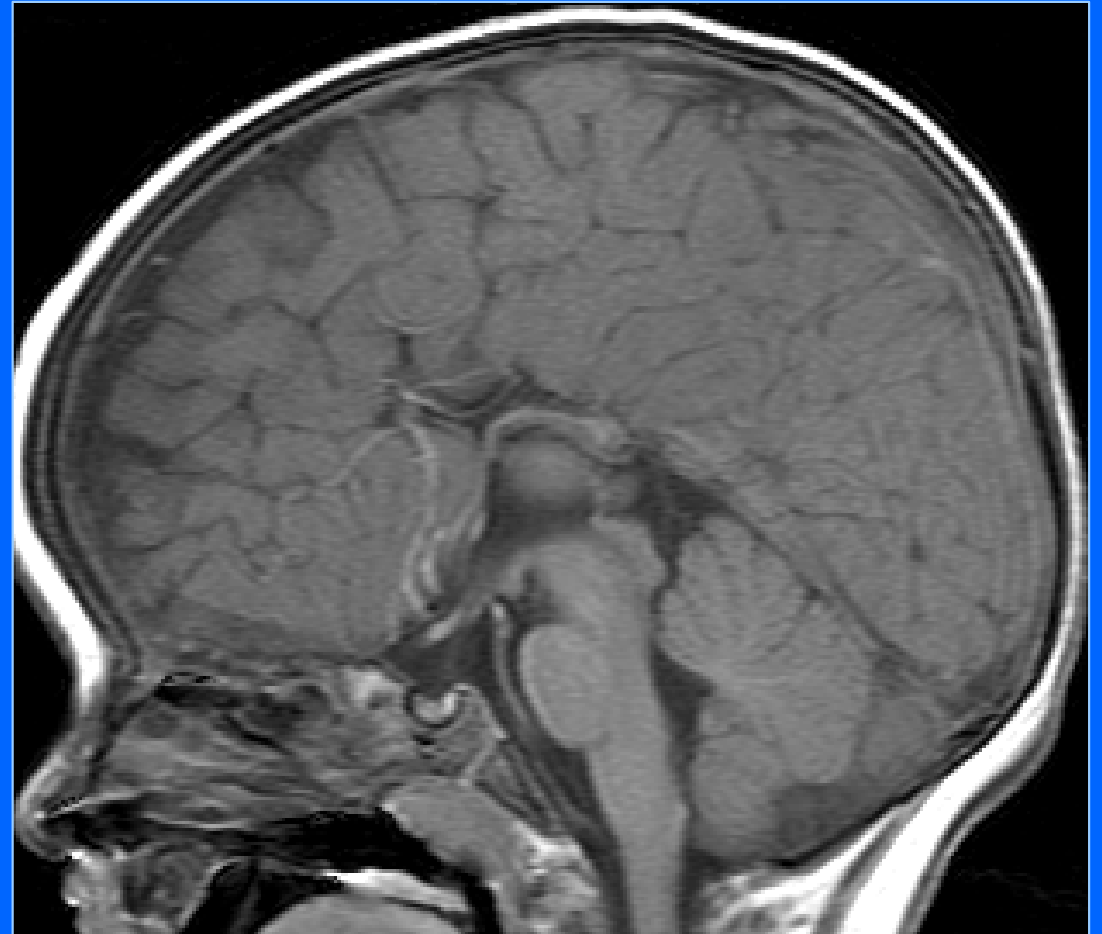
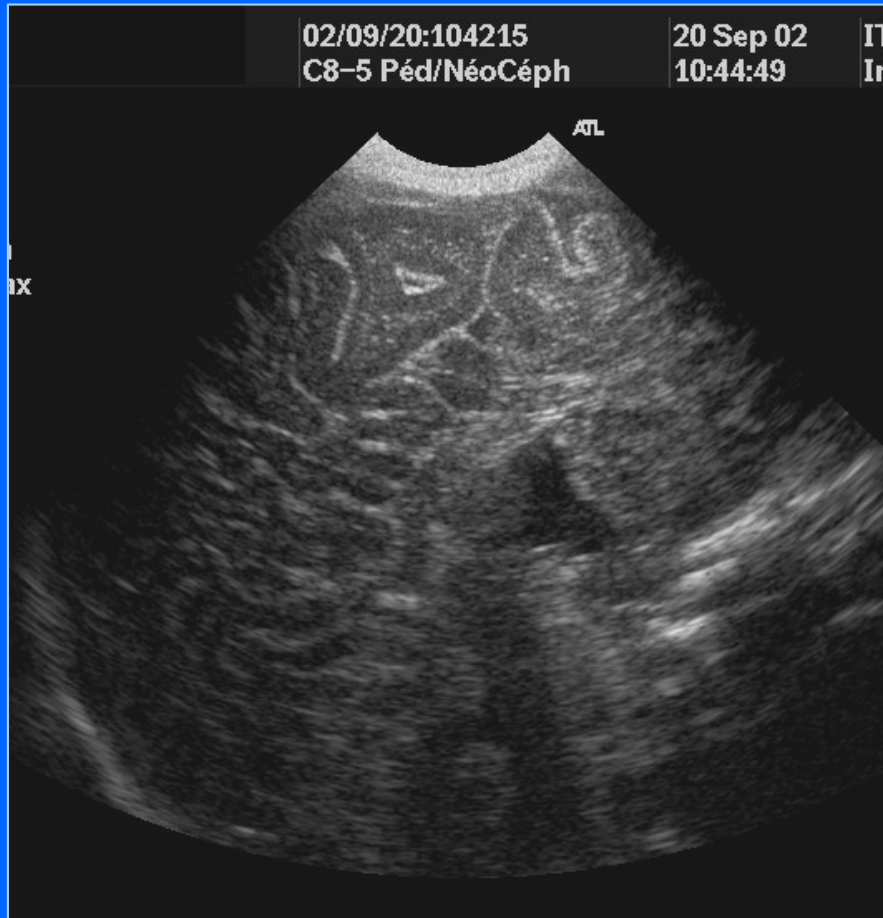
**ETF et IRM : absence de visibilité du corps calleux  
aspect radiaire des sillons de la face interne des hémisphères**

**Écart anormal des cornes frontales et des corps ventriculaires latéraux  
leur paroi interne est éversée sous l'effet des bandelettes de Probst  
hypertrophie avec inversion de la circonvolution cingulaire**

**dilatation des carrefours ventriculaires (colpocéphalie)**

**expansion ascendante du 3ème ventricule: aspect en « tête de taureau »**

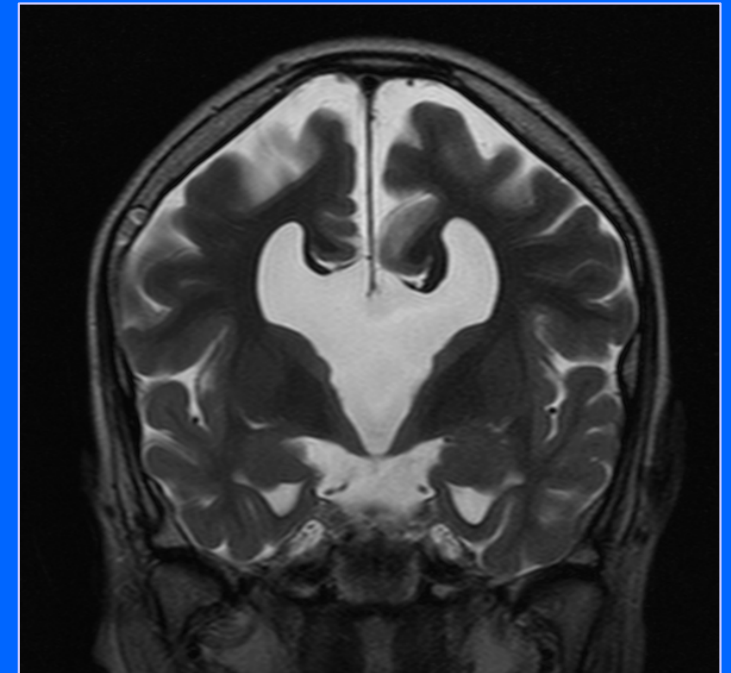
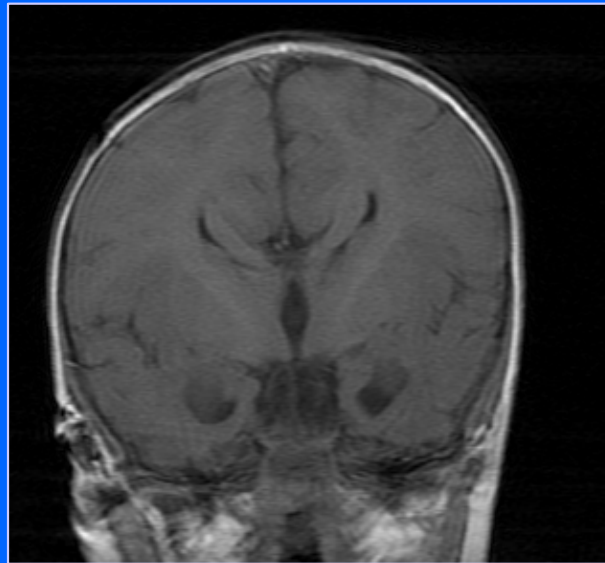
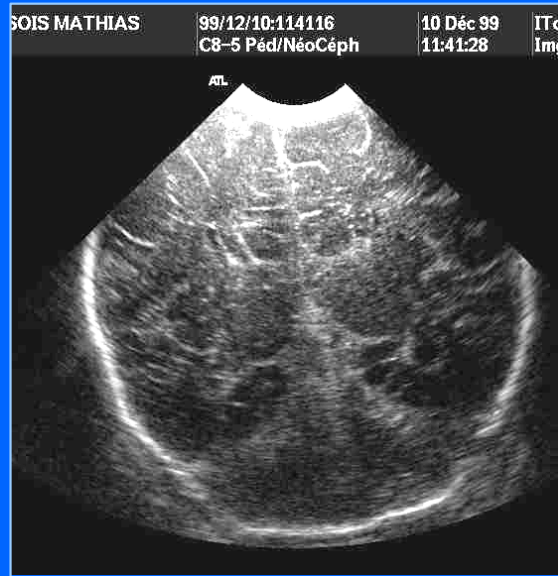
# ACC



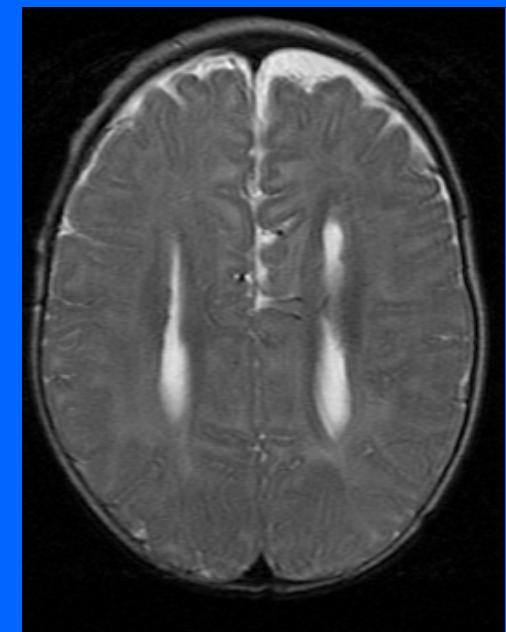
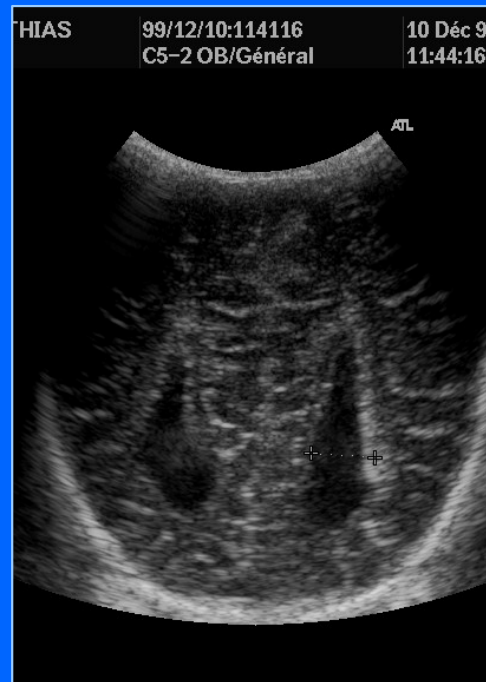
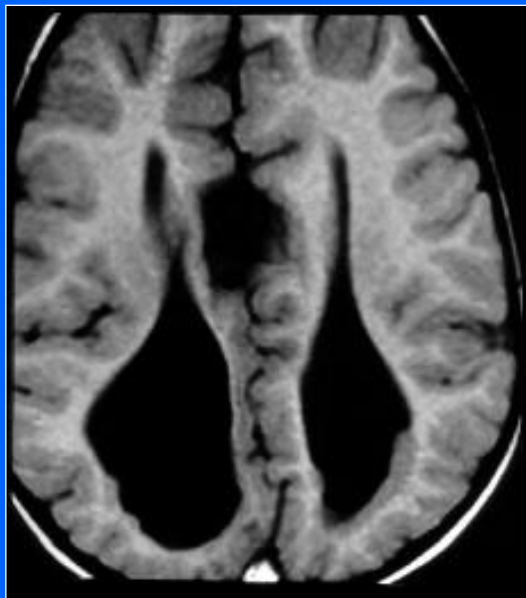
absence de visibilité du corps calleux

# Agénésie du corps calleux

## Tête de taureau

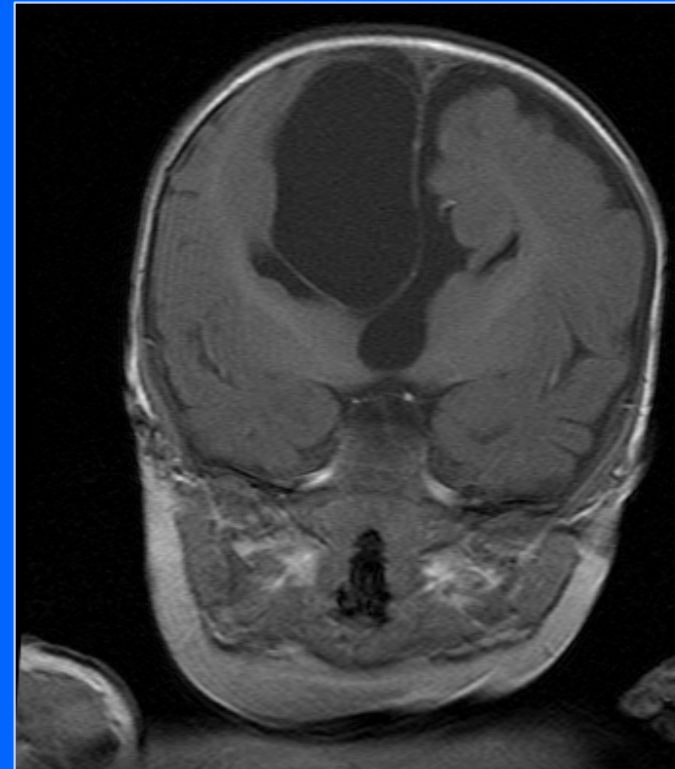
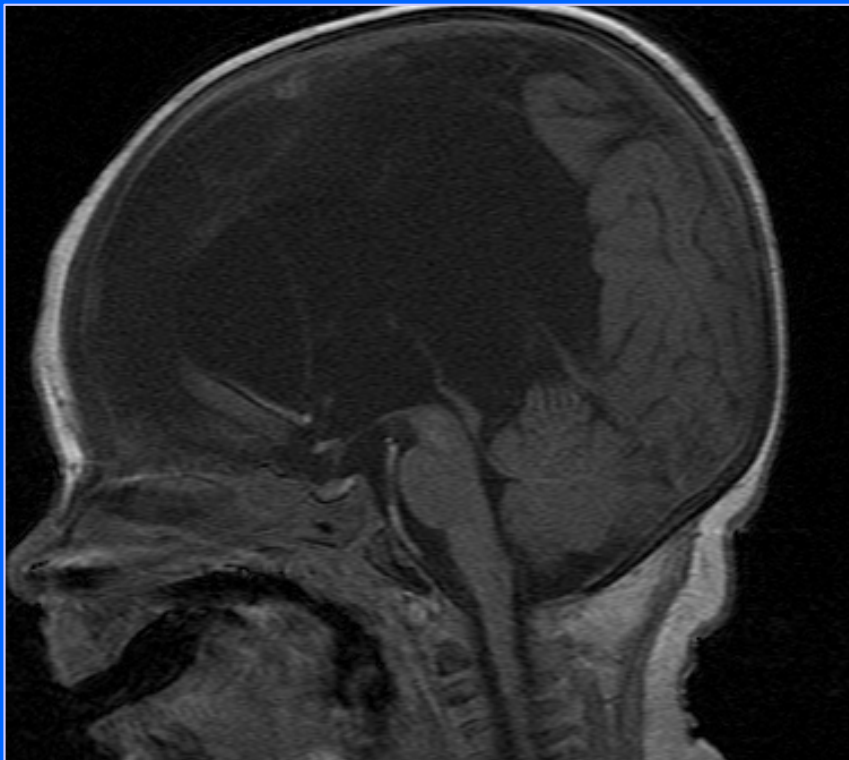
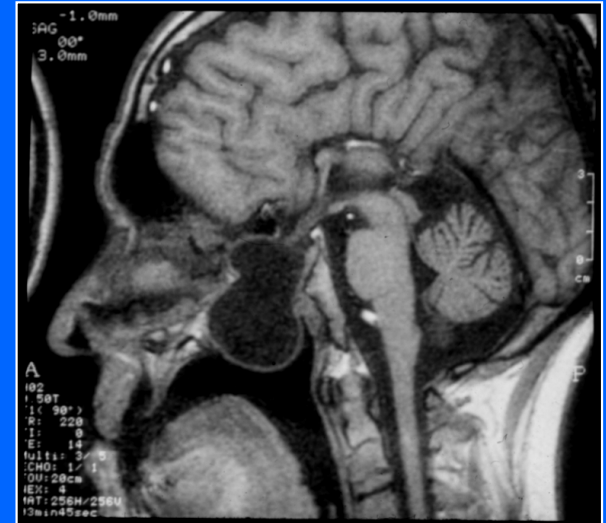


## colpocéphalie



# ACC

recherche d'anomalies associées :  
kystes interhémisphériques



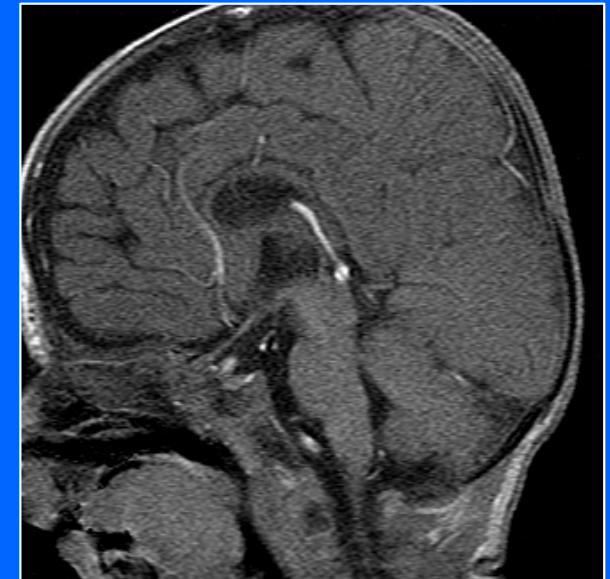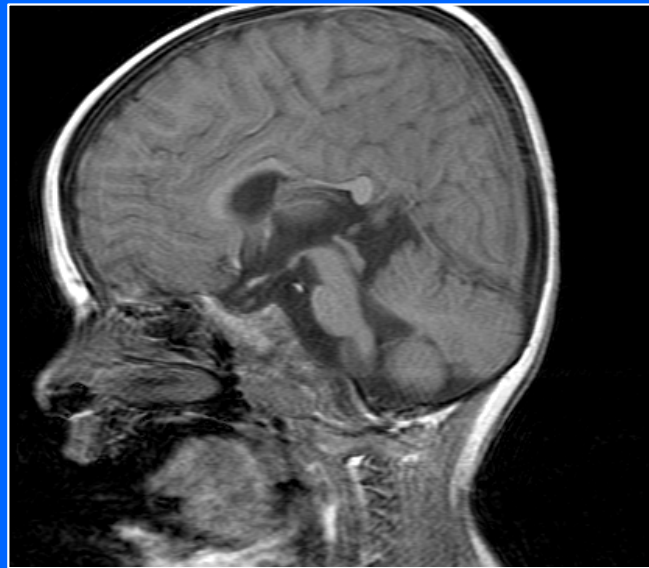

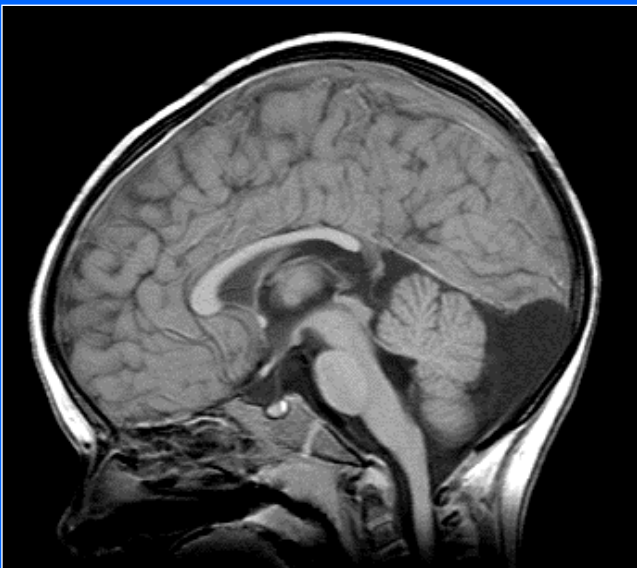
# Dysgénésies du CC

**Myélinisation progressive de cette commissure**

**Naissance**  
genou 4mm  
corps 2mm  
splenium 4mm

**Fin du 8ème mois**  
genou et splenium 8mm  
corps 4mm



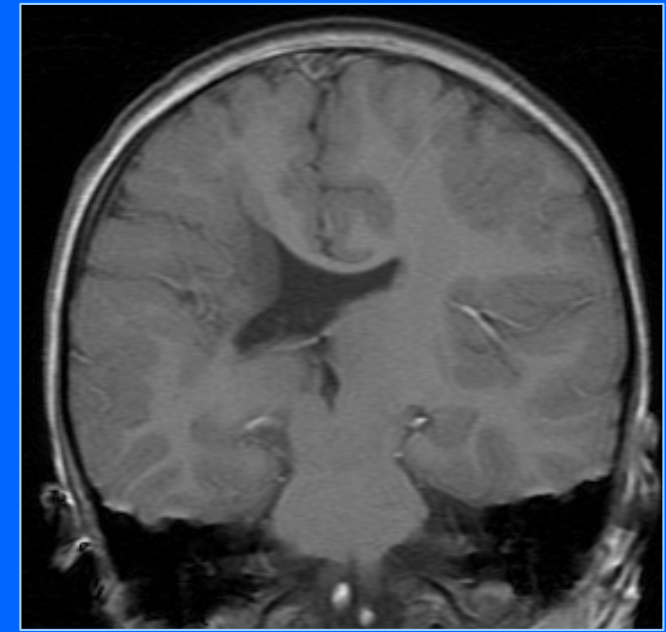
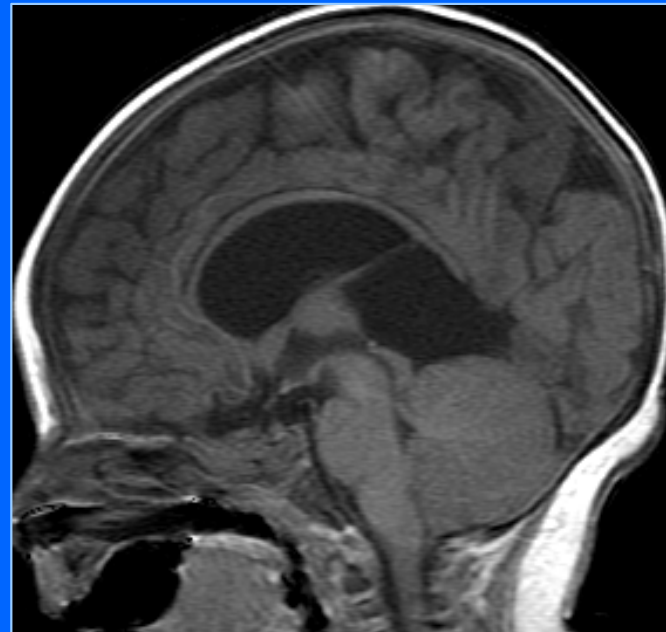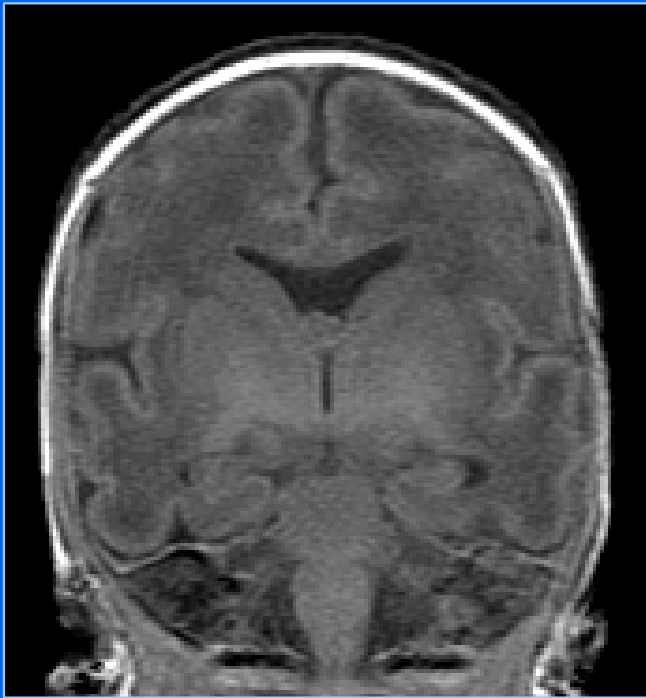
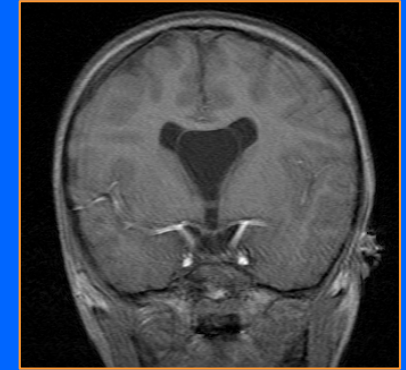
**Origine toxique , virale, infectieuse - Anomalie chromosomique**  
**dg diff : leucodystrophie**

# Malformations de la ligne médiane

## Agénésie septale

Fusion des cornes frontales  
absence de septum pellucidum

IRM : recherche d'une hypoplasie du chiasma  
d'une schizencéphalie , d'une arhinencéphalie



## **Holoprosencéphalie**

**Situation à risque : fente labio-palatine, hypotélorisme**

**IRM : fusion des lobes frontaux et arhinencéphalie ( absence de visibilité des lobes olfactifs)**

**Dg différentiel difficile parfois avec une agénésie du corps calleux  
IMG proposée**

## Holoprosencéphalie

**Holoprosencéphalie alobaire**

**holoprosencéphalie semi-lobaire**

**holoprosencéphalie lobaire**

**la séparation entre les hémisphères est complète  
sauf dans sa partie antérieure**

**les cornes temporales et occipitales sont bien  
individualisées**

**le corps calleux peut être absent , hypoplasique**

**adhérence interthalamique**

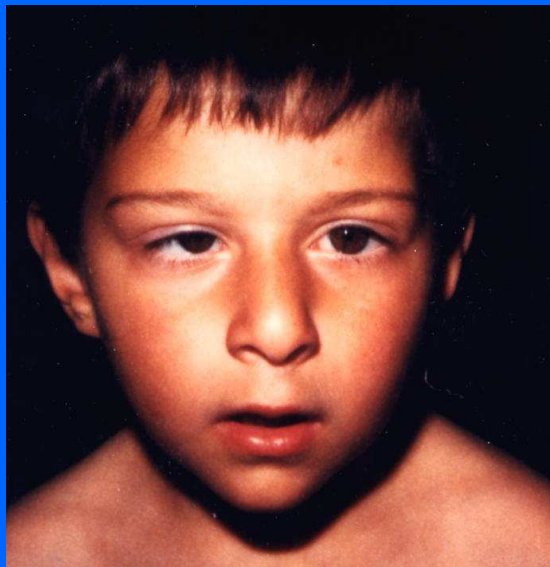**les malformations faciales sont habituellement  
absentes**

# Holoprosencéphalie



**Malformation nasale  
incisive unique**

**SHH**

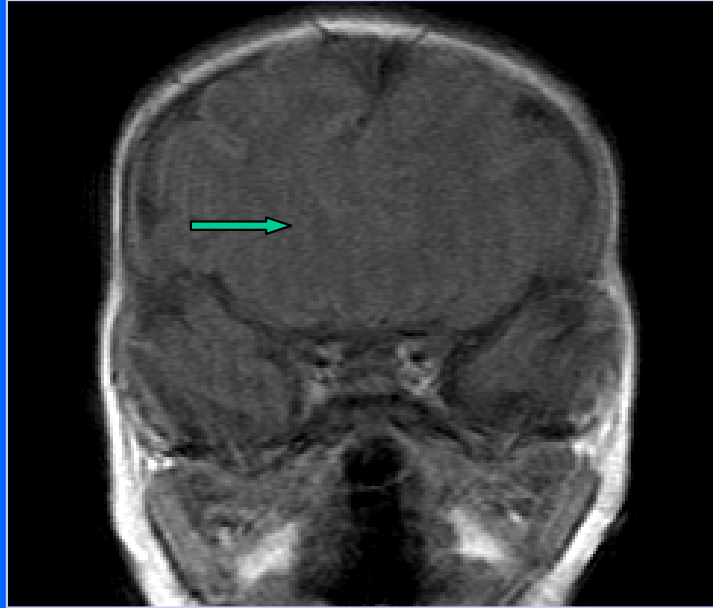


**Microcéphalie  
bradymétacarpie  
sténose choanale  
retard modéré**

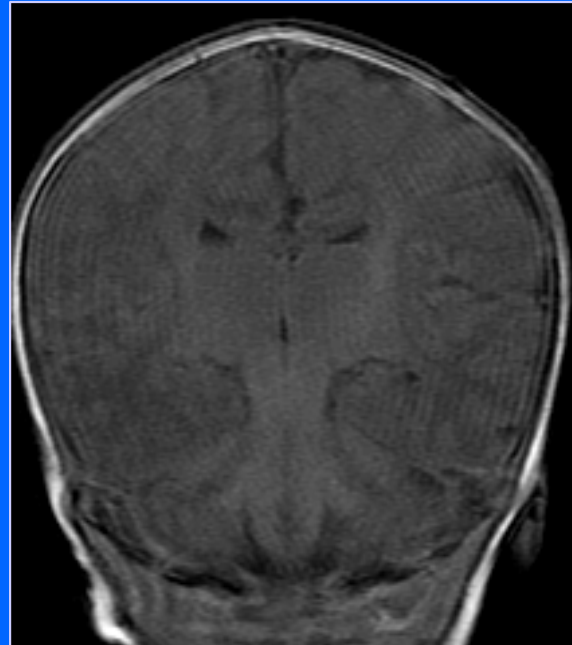


# Holoprosencéphalie

Fusion antérieure  
des hémisphères



Adhérence  
thalamique



## **Malformations de la fosse postérieure**

**Leur expression clinique est très variable :**

**troubles respiratoires**

**atteinte motrice**

**ataxie**

**mouvements oculaires anormaux**

**hydrocéphalie**

**retard psychomoteur**

# Malformations de la fosse postérieure

## GRILLE DE LECTURE DE LA FOSSE POSTERIEURE

### le contenu

#### le cervelet

vermis : volume, déplacement ,orientation  
9 lobules -fissures primaires et postérolatérale  
hémisphères : 9 lobules et fissures

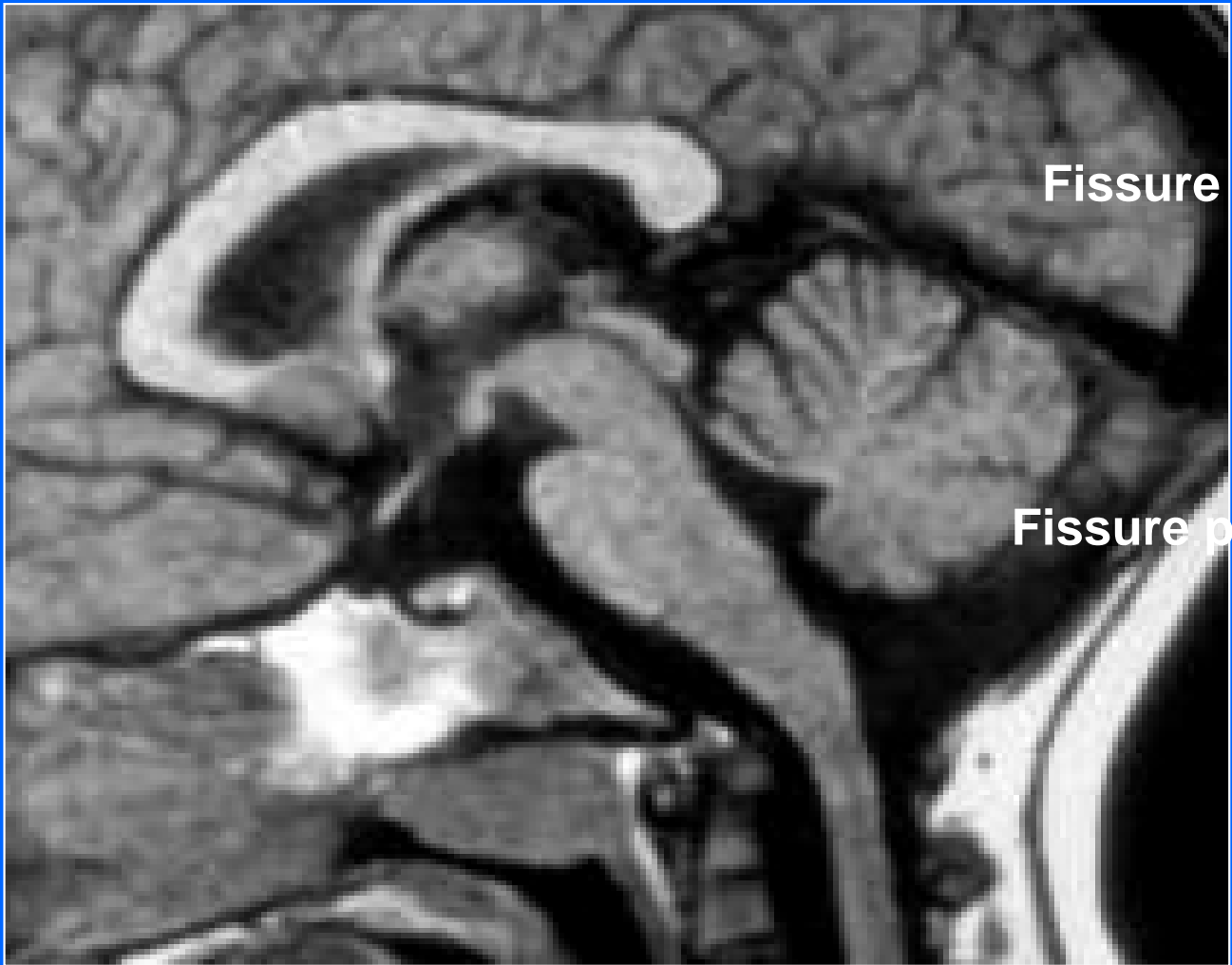
#### le tronc cérébral

aspect des pédoncules cérébelleux

L 'acqueduc de Sylvius

Le 4ème ventricule triangulaire sur une coupe sagittale  
toute déformation isolée du V4 doit faire suspecter  
l 'absence ou l 'hypoplasie du vermis

les espaces liquidiens (grande citerne)



Fissure primaire

Fissure posterolatérale

# Malformations de la fosse postérieure

## GRILLE DE LECTURE DE LA FOSSE POSTERIEURE

### Le contenant

taille globale de la fosse postérieure (normale, petite ou élargie )  
aspect érodé ou soufflé de la voute occipitale

aspect des structures veineuses  
angle formé entre le sinus droit et le sinus sagittal postérieur

aspect des premières vertèbres cervicales

### Rapports contenu-contenant

position des tonsilles cérébelleuses  
position de la charnière bulbo-médullaire



# Malformations de la fosse postérieure

## les dysgénésies du paleocerebellum

**Dandy-Walker spectrum**  
**Molar tooth malformations (Joubert)**  
**le rhombencéphalosynapsis**  
**les dysgénésies vermiennes complexes**

## Les dysgénésies du neocerebellum

**les agénésies partielles ou totales hémisphériques**  
**les dysplasies hémisphériques**

**le développement du cervelet se poursuit jusqu' à 1 an**

# Le complexe DE « DANDY - WALKER »

agénésie vermienne partielle ou totale

dilatation kystique du V4

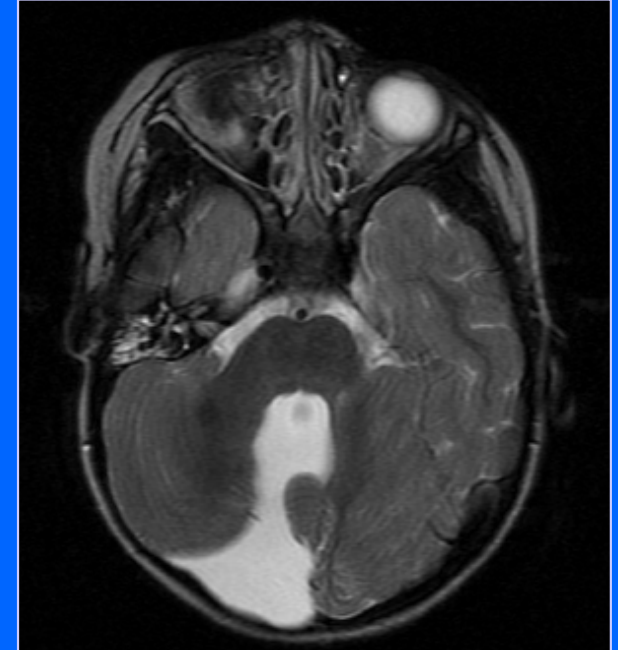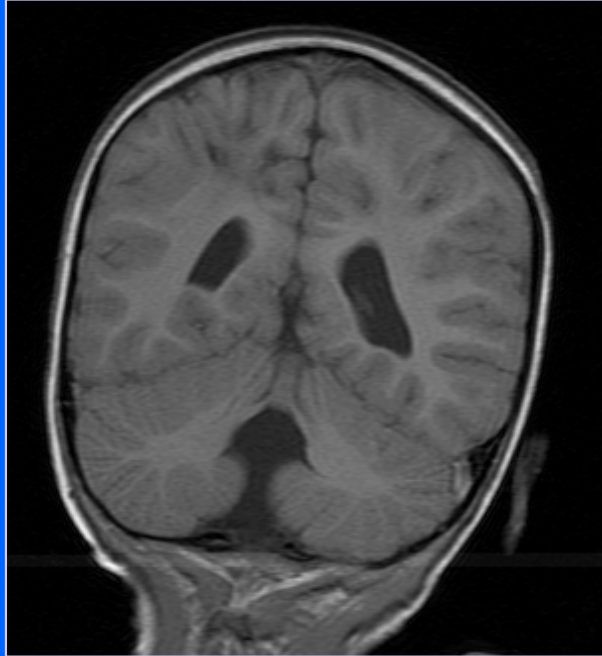
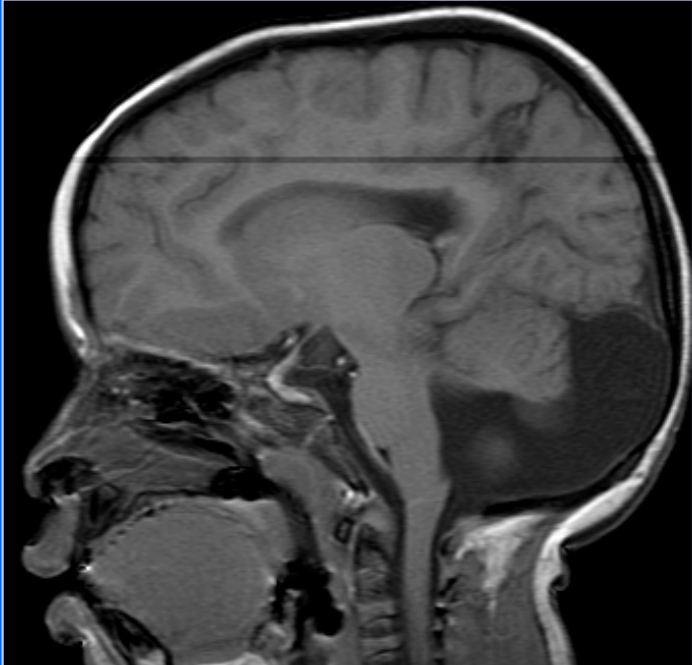
élargissement de la FP

déplacement vers le haut des sinus latéraux ,  
de la tente et du torcular  
poche kystique rétro cérébelleuse

hydrocéphalie fréquente (ciné LCS)  
agénésie du corps calleux possible  
troubles de la gyration et migration neuronale  
malformations multiviscérales

**Sag T2      CIS3D      ++++**

# Le complexe DE « DANDY - WALKER »



**Rotation, agénésie du  
lobe postérieur**

**Dilatation du V4**

**Amincissement de la  
voûte occipitale**

**et hypoplasie du lobe  
antérieur**

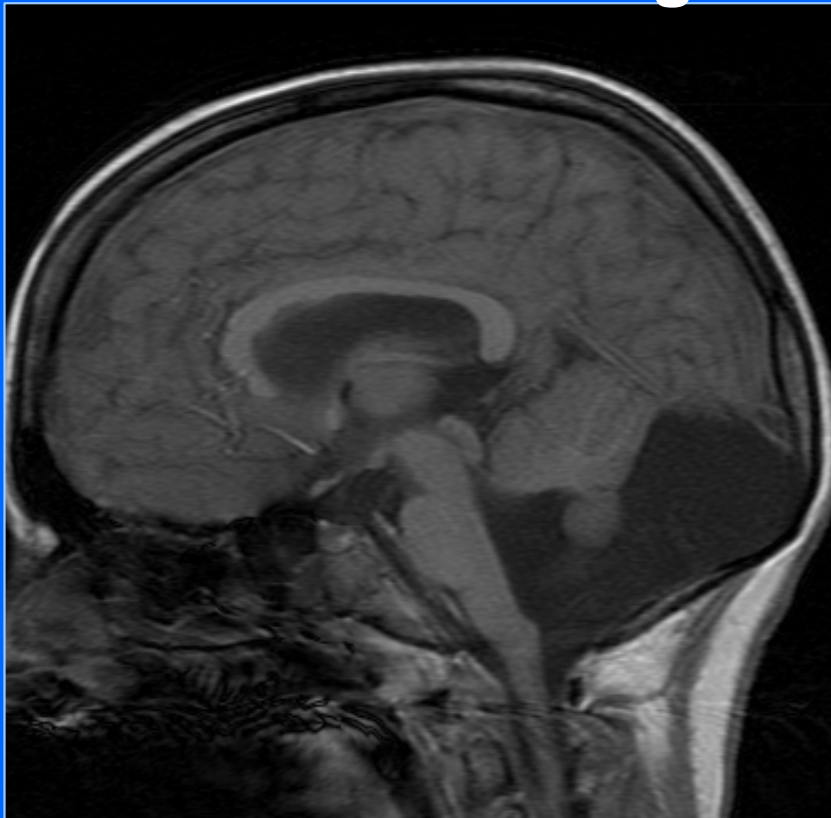
**amincissement du tronc cérébral soit par compression  
soit du fait d'une anomalie constitutionnelle**

# Le complexe DE « DANDY - WALKER »

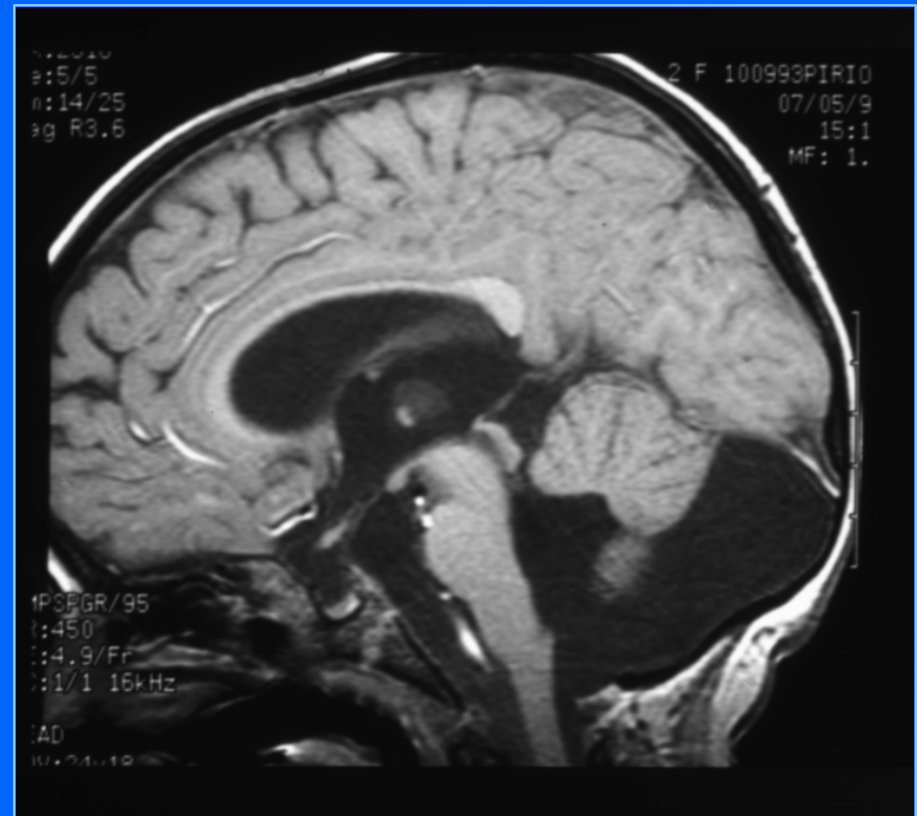Vermis avec 2 scissures et 3 lobes  
Bon pronostic même si ventriculomégalie évolutive

Vermis avec 1 scissure ou 2 lobules  
Pronostic défavorable

Sag T2



CIS3D +++



**Agénésie vermienne partielle ou totale  
sans poche kystique rétrocérebelleuse**

## **SYNDROME DE JOUBERT**

**le lobe postérieur du vermis est absent  
le lobe antérieur est petit , hypoplasique**

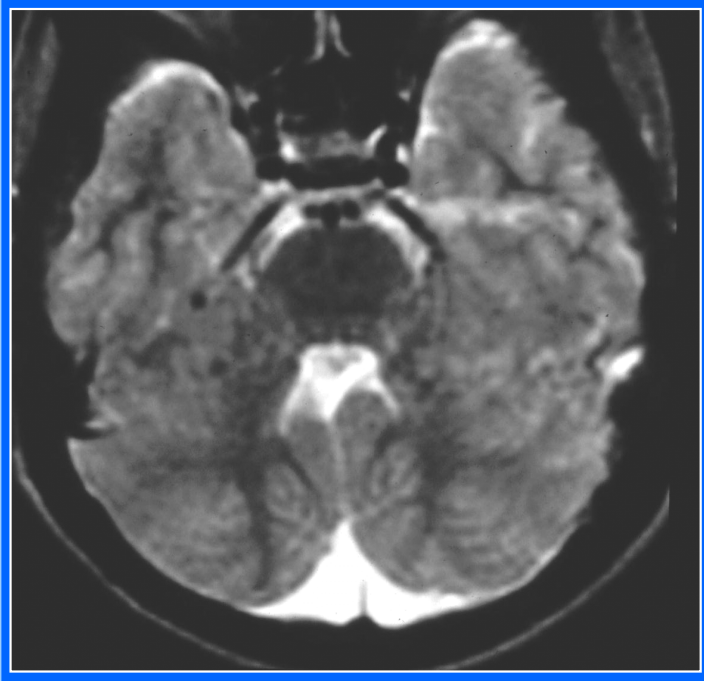
**dans le plan frontal : accollement des 2 hémisphères cérébelleux:  
« signe de la fesse »**

**le V4 est agrandi , déformé du fait de l'absence de son toit  
en coupe axiale son bord postérieur a un aspect biconcave  
« signe de l'ombrelle »**

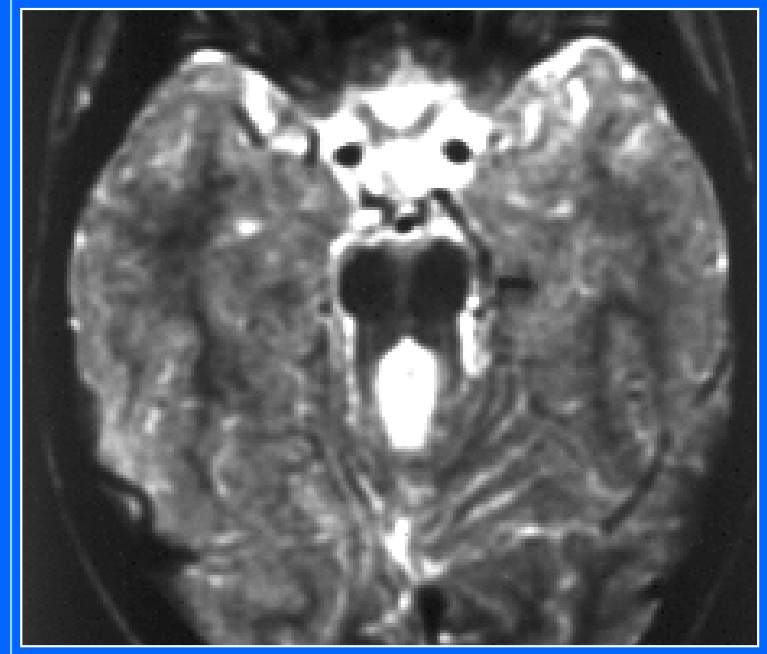
**les pédoncules cérébelleux sont anormalement orientés  
« signe de la molaire »**



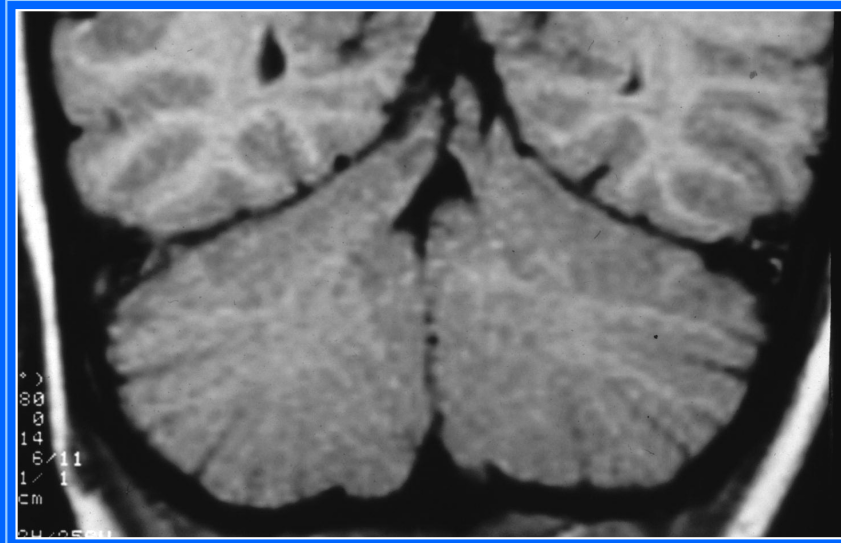
# SYNDROME DE JOUBERT



**ombrelle**

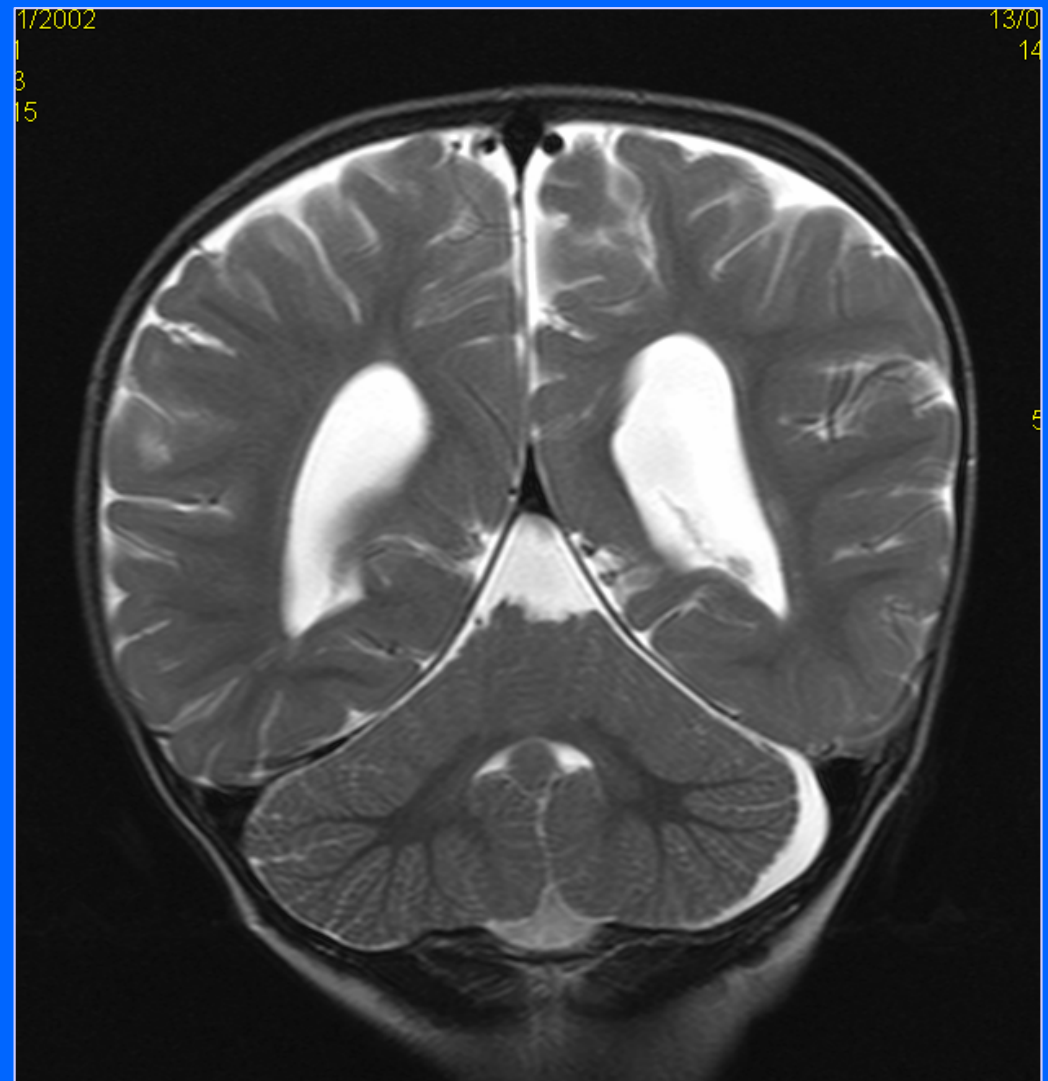
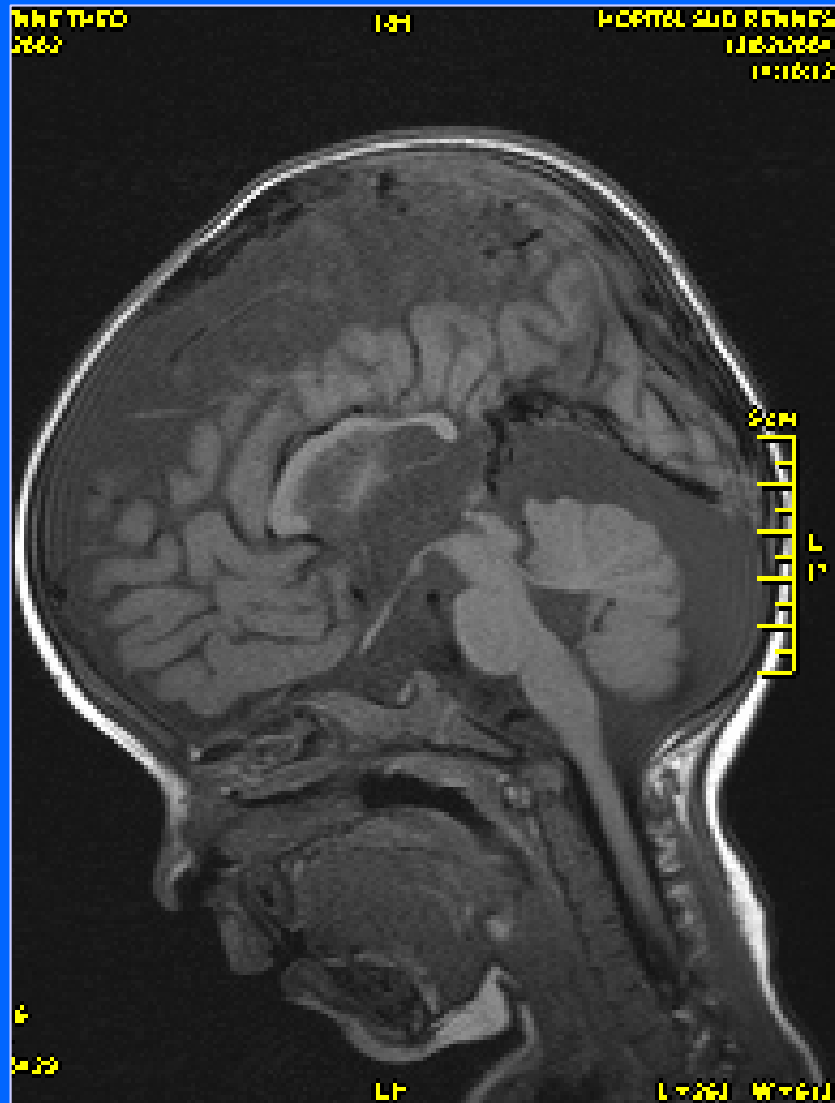


**molaire**



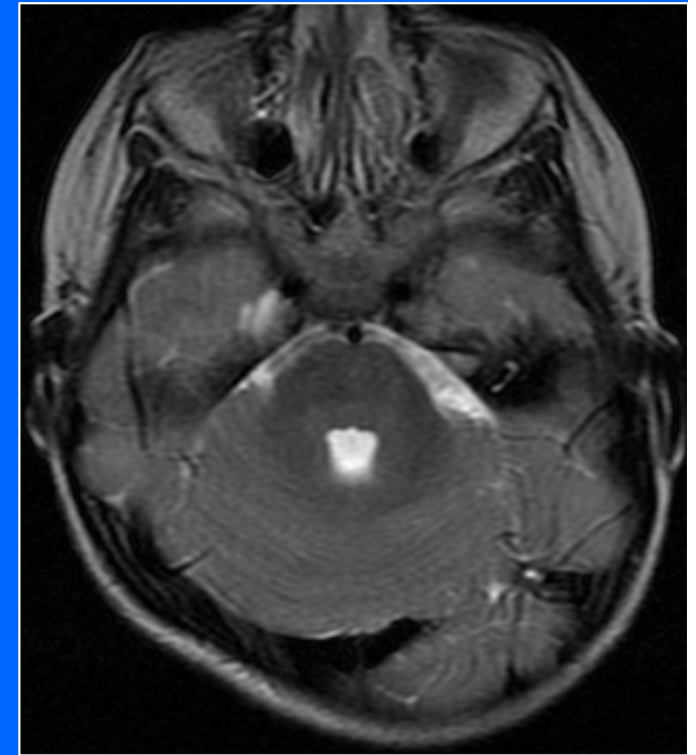
**fesse**

# Agénésie vermienne partielle sans poche kystique rétro cérébelleuse

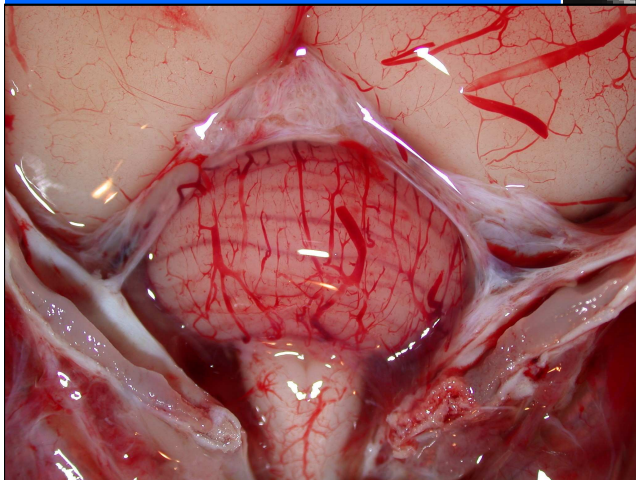
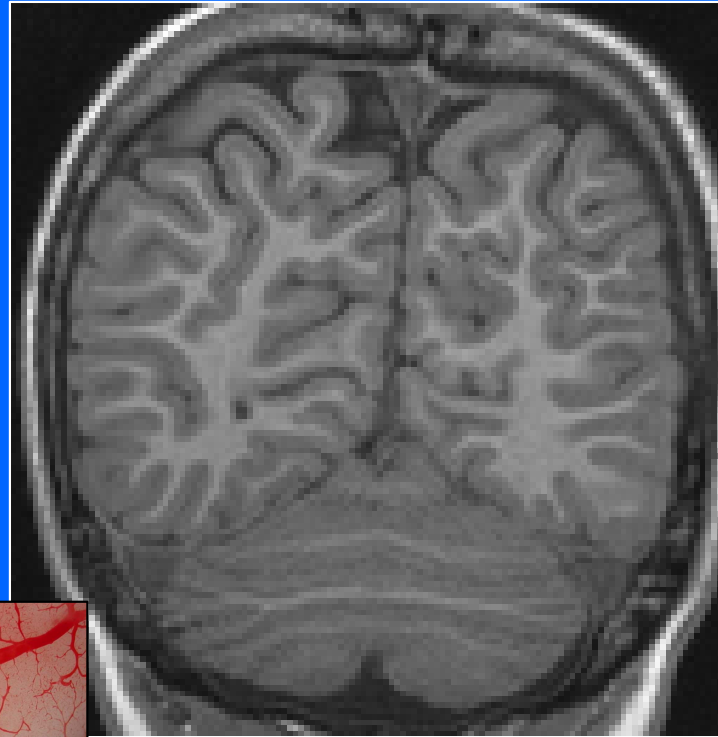


# rhombencéphalosynapsis

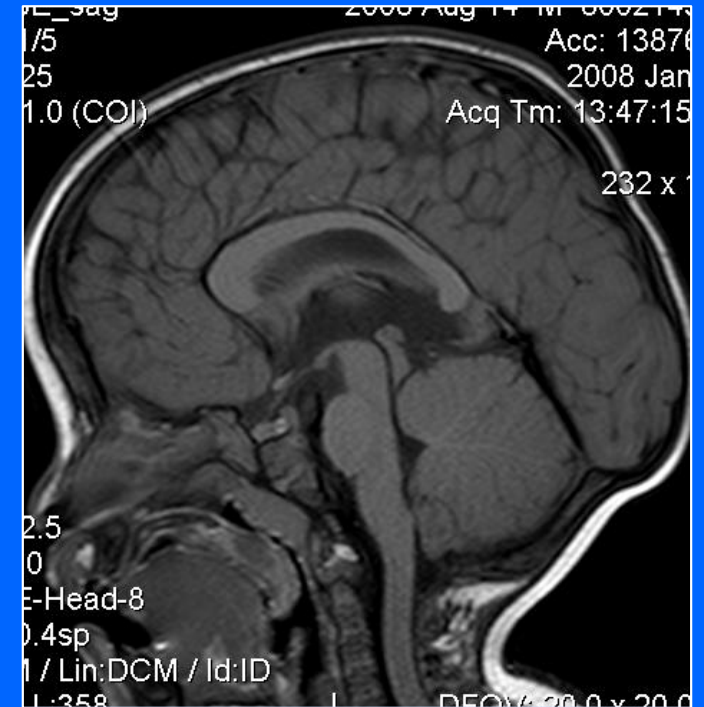
Fusion des hemispheres cérébelleux  
sur la ligne médiane  
« keyhole » shaped 4rth ventricle



Orientation  
transverse  
des sillons



Absence du vermis  
et de la fissure primaire

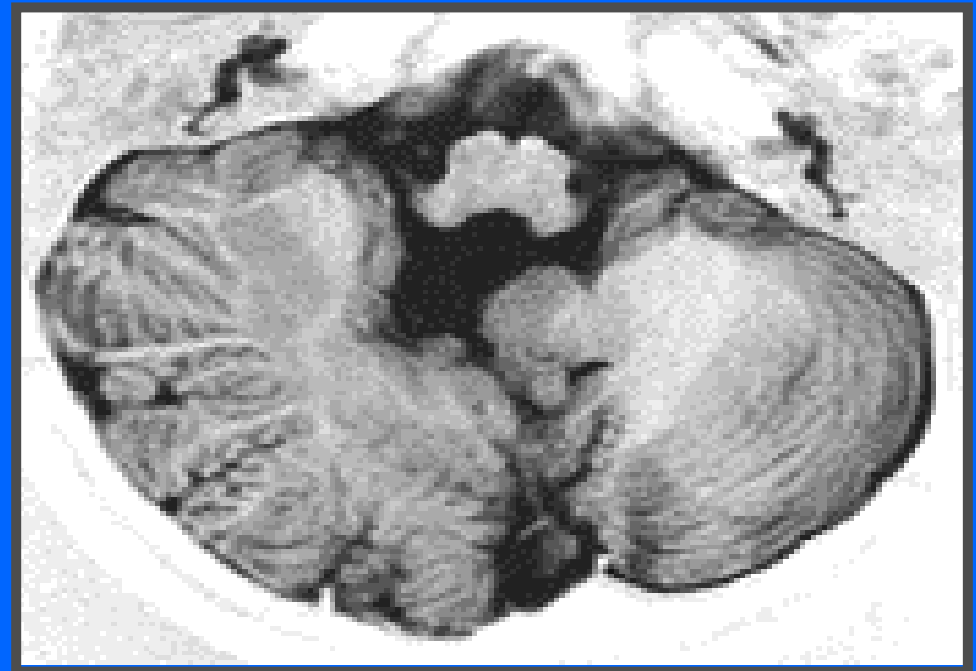


# Malformations de la fosse postérieure

## Malformation des hémisphères cérébelleux neocervelet

Désorientation des fissures  
anomalies de volume  
anomalie de signal  
cortex épaissi

**SOTO ARES AJNR 2000**



# Malformations de la fosse postérieure

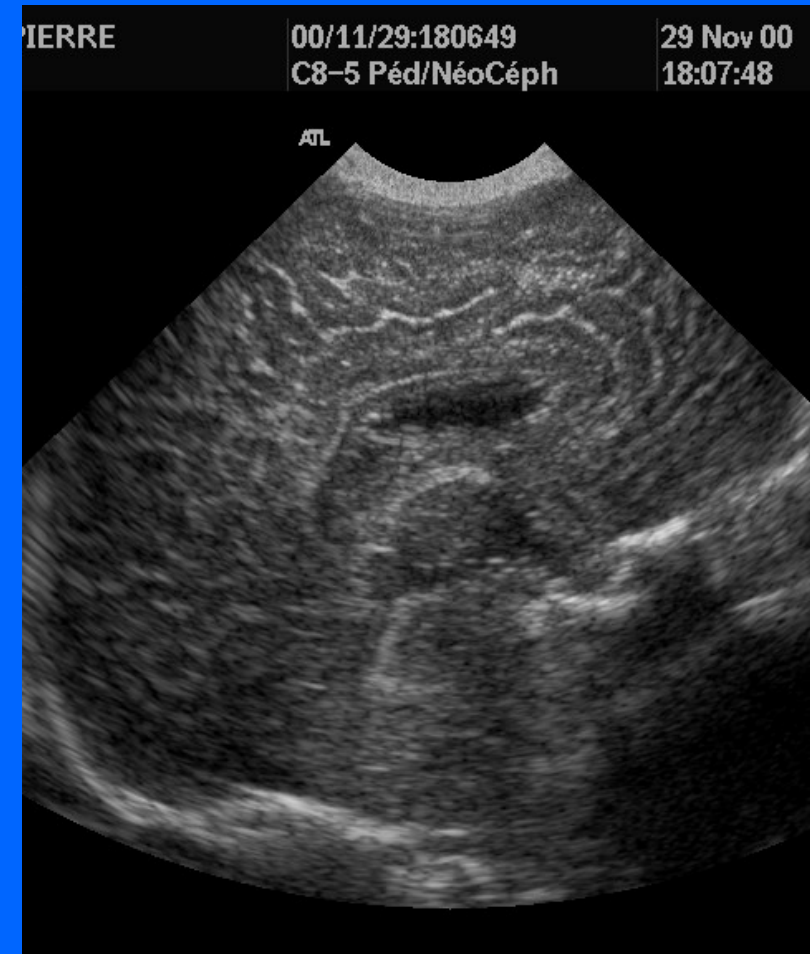## Malformation d' Arnold Chiari

**Hernie des tonsilles cérébelleuses et ectopie du vermis inférieur à travers le foramen magnum**

**Hernie du bulbe et du V4**

**Sténose de l'acqueduc responsable de la dilatation ventriculaire**

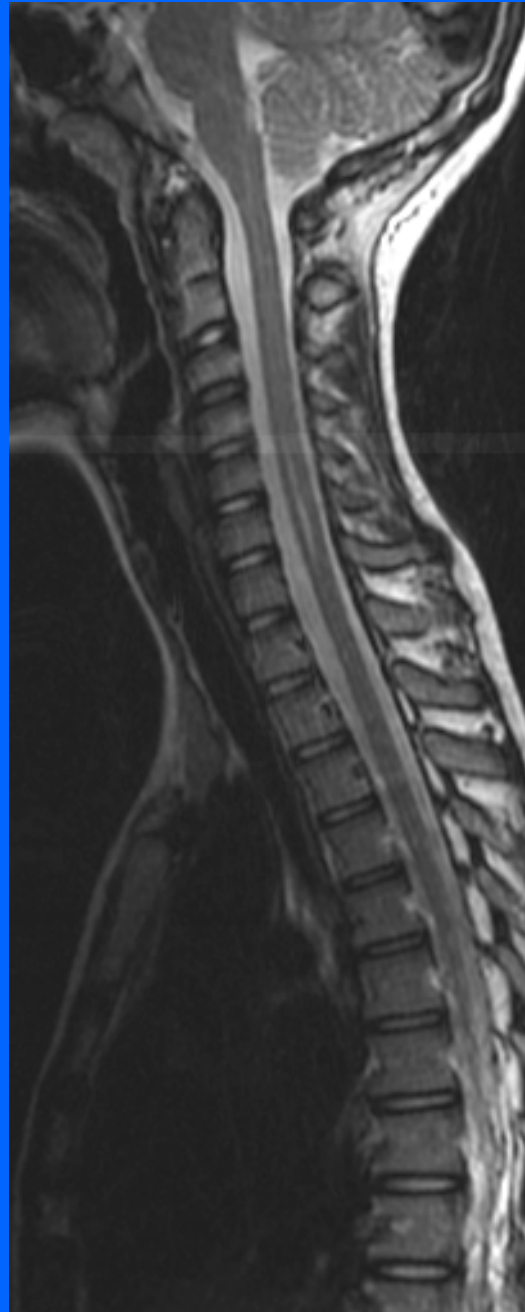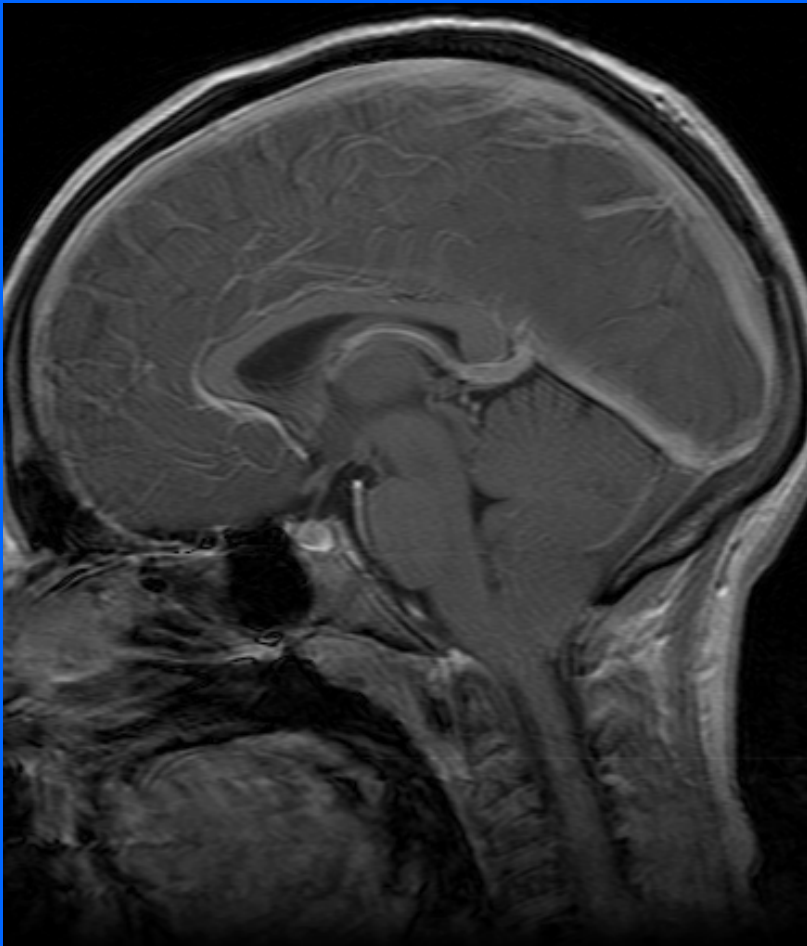
**Myéloméningocèle**





# Malformations de la fosse postérieure

## Malformation de Chiari 1

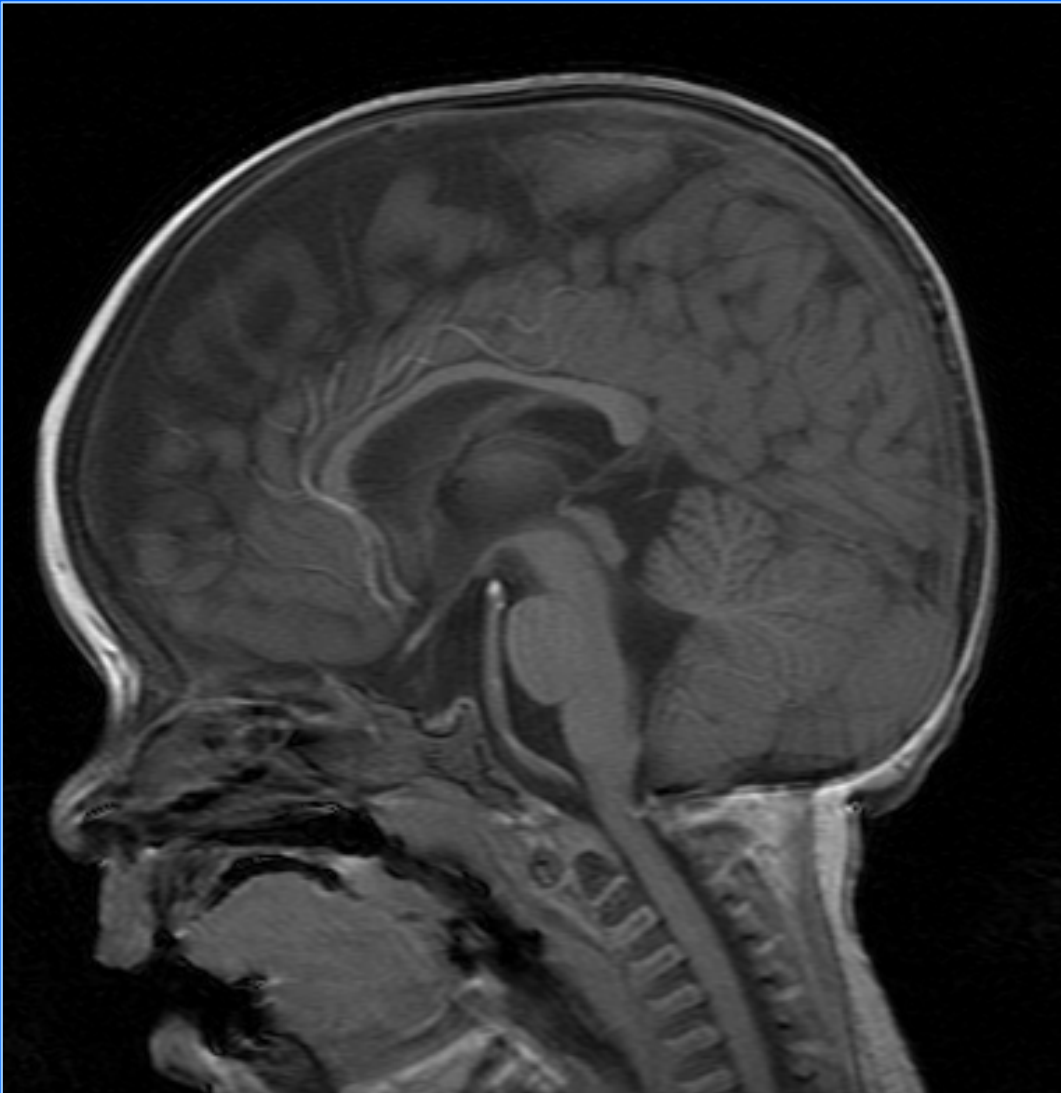


V4 en place

explorer tout l'axe  
médullaire

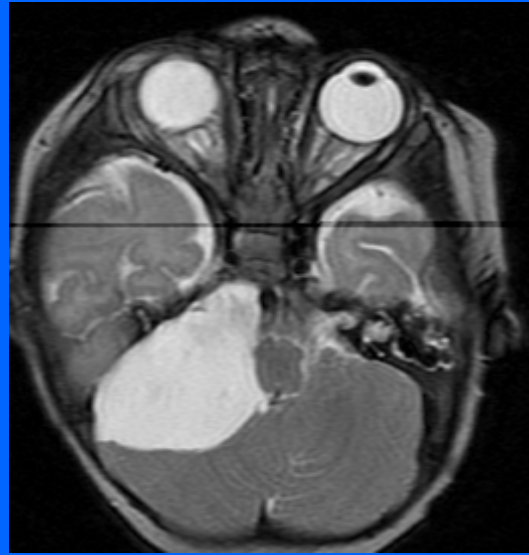
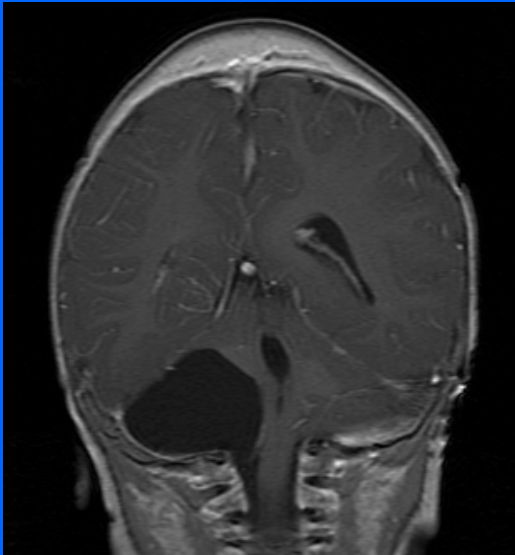
# Malformations de la fosse postérieure

## Maladies osseuses constitutionnelles

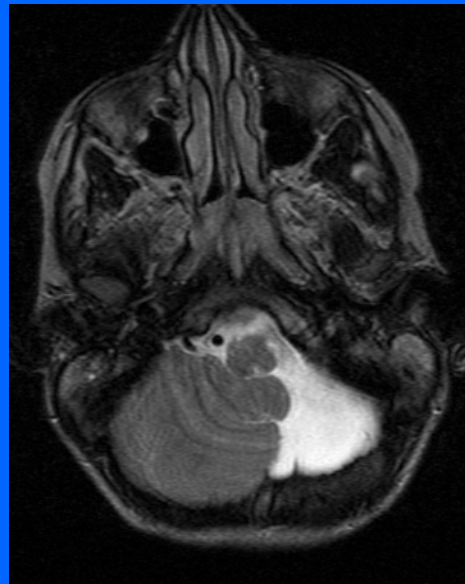
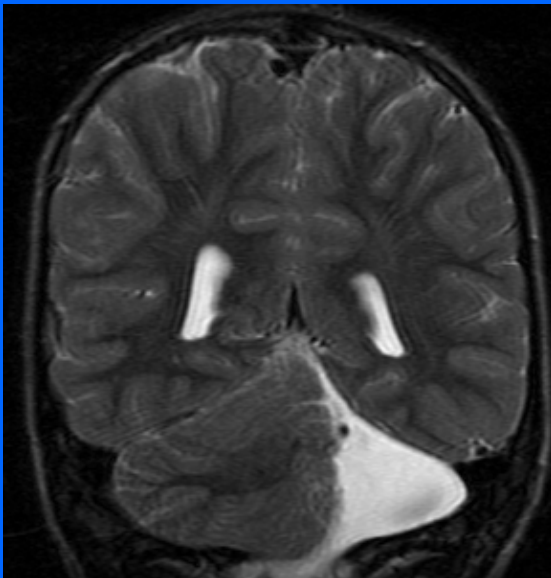


achondroplasie

## Malformations kystiques de la fosse postérieure



**Kyste  
arachnoïdien  
compressif**

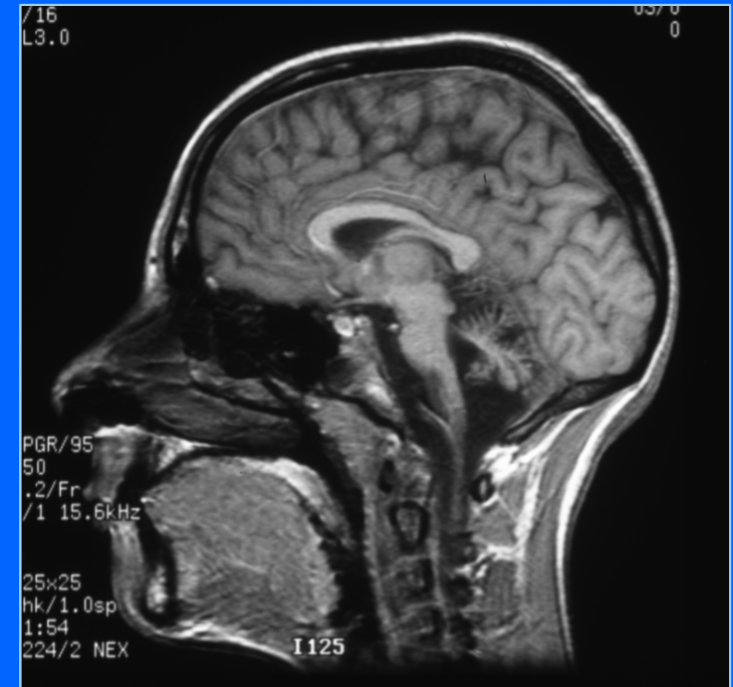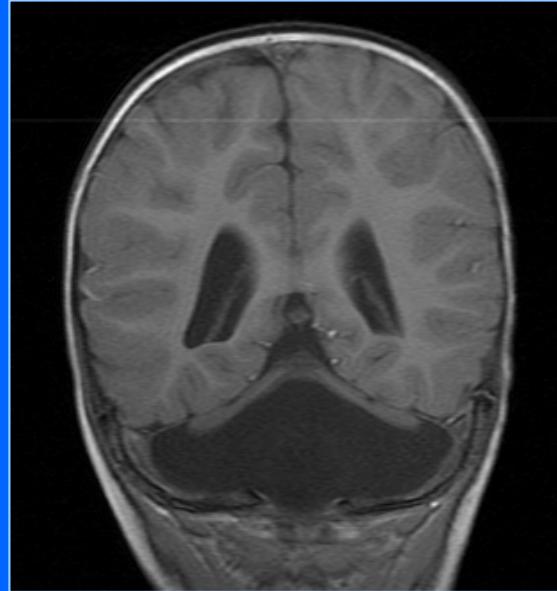
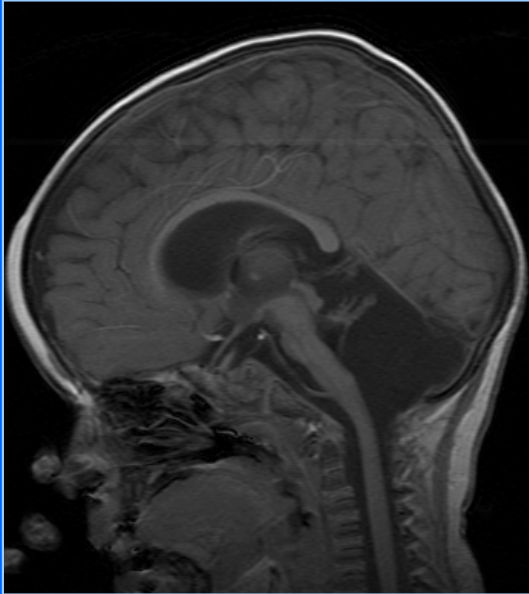


**Hypoplasie  
cérébelleuse  
hémisphérique**

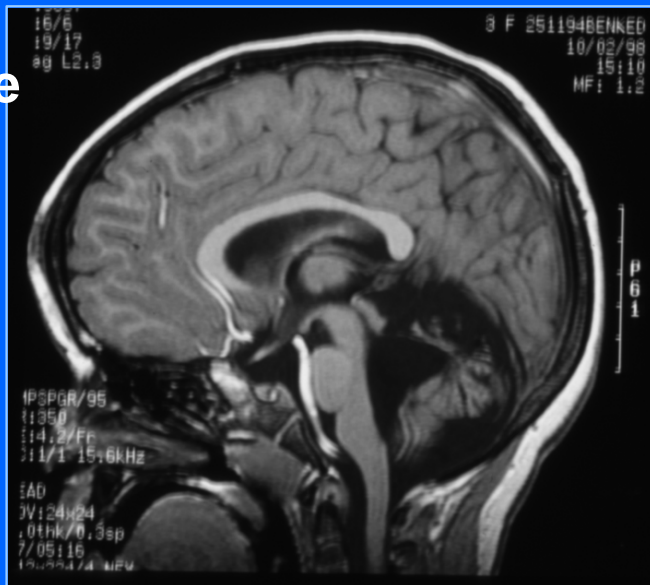

# Malformations kystiques de la fosse postérieure

## Dg différentiel : les atrophies cérébelleuses



ischémie

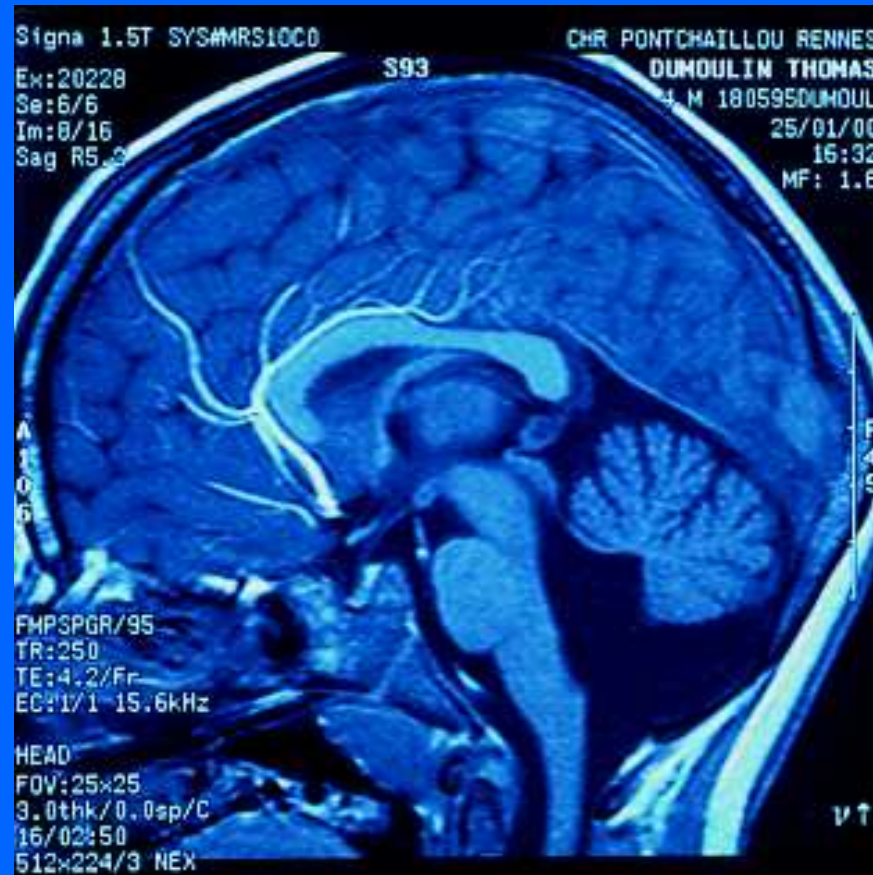
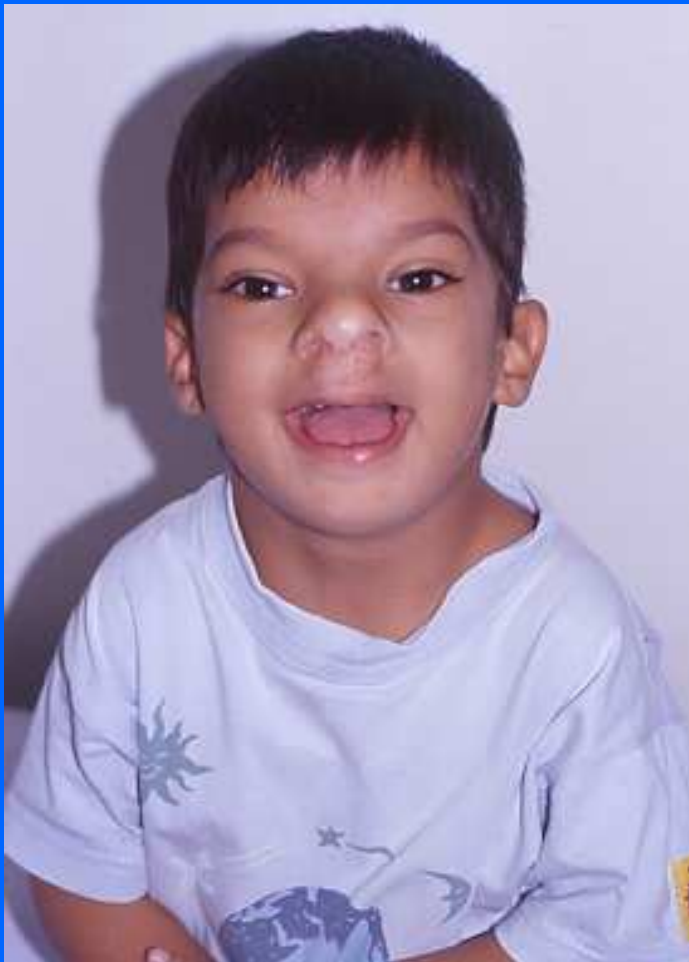
varicelle

# Malformations de la fosse postérieure

## G syndrome ou syndrome d'Opitz

*Hypertélorisme, hypospadias,  
anomalies laryngo-trachéales*



Atrophies

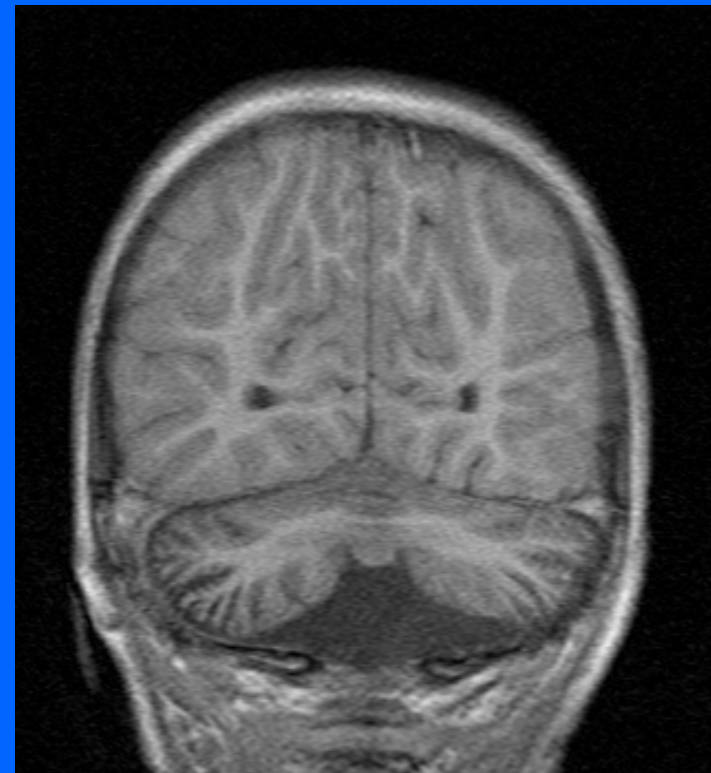
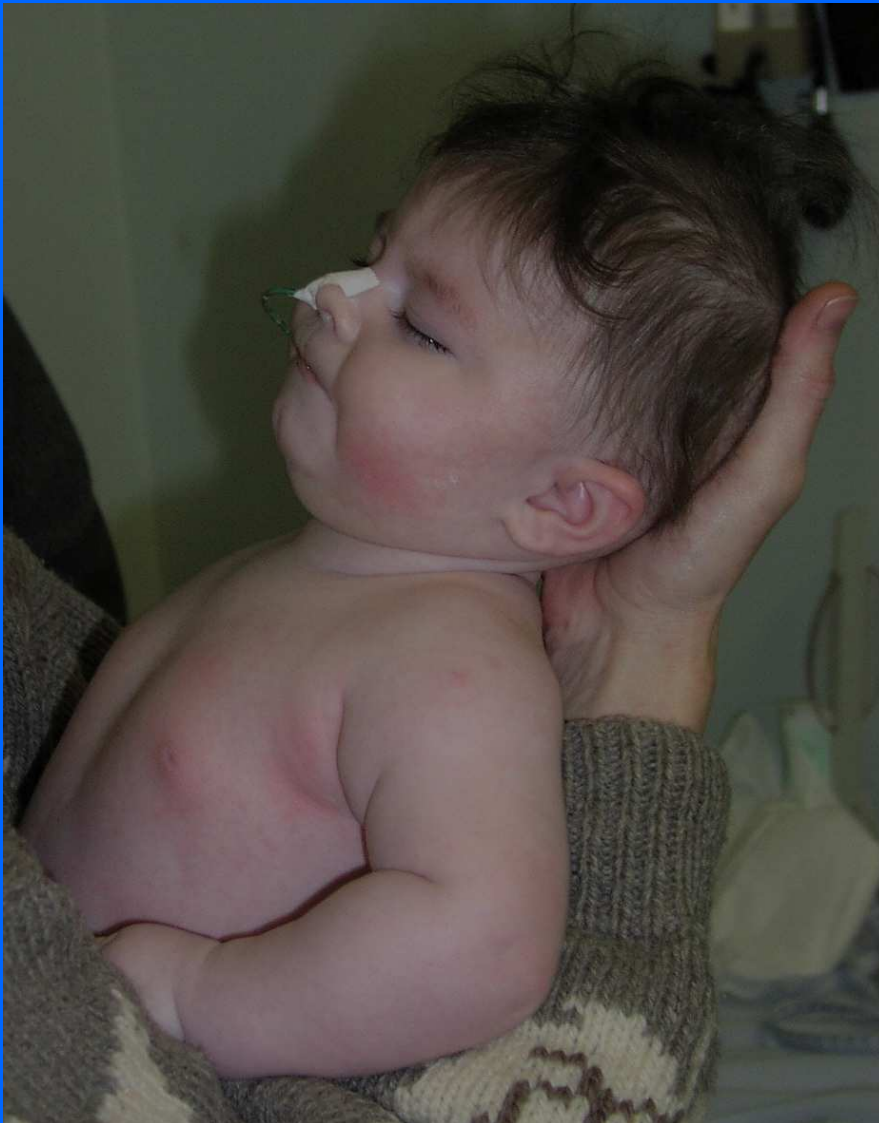cérébelleuses

## CDG syndrome

Hypoglycosylation des protéines

*atteinte multiviscérale*

*répartition anormale des graisses*  
*hypoplasie cérébelleuse ou atrophie*



# **Bilan d'une atrophie cérébelleuse**

**Lactates , pyruvates**

**Chromatographie des acides aminés , sang et urines**

**Chromatographie des acides organiques urinaires**

**CDG syndrome**

**Caryotype standard , absence de cassure chromosomique**

**Dosage des Immunoglobulines (ataxie –télangiectasie)**

**Déficit en vitamine E**

**Recherche des mutations instables des gènes des ataxies spino-cérébelleuses**

**Recherche d'une mutation instable de la maladie de Friedreich**

**Analyse moléculaire sur le gène de l'oligophrénine**

## **Bilan génétique**

# Malformations de l'hypophyse

## Post hypophyse ectopique

**Incisive médiane unique**  
**Sténose des orifices piriformes**  
**Anomalies de la ligne médiane**

### **Rechercher des anomalies associées**

**Syndrome de Currarino , de Pallister Hall , anémie de Fanconi**

**si tige non vue :**

**post hypophyse ectopique située au niveau de l'éminence médiane  
(déficit en GH sévère et persistant )**

**si tige hypoplasique :**

**post hypophyse ectopique se situe à n'importe quel niveau**

**Injection de Gado +++**



# Malformations de l'hypophyse

## Diagnostic génétique :

### Hesx1

Rôle crucial dans la différenciation précoce de l'hypophyse  
Phénotype proche de la DSO

### LHX 3

Anomalies du rachis cervical

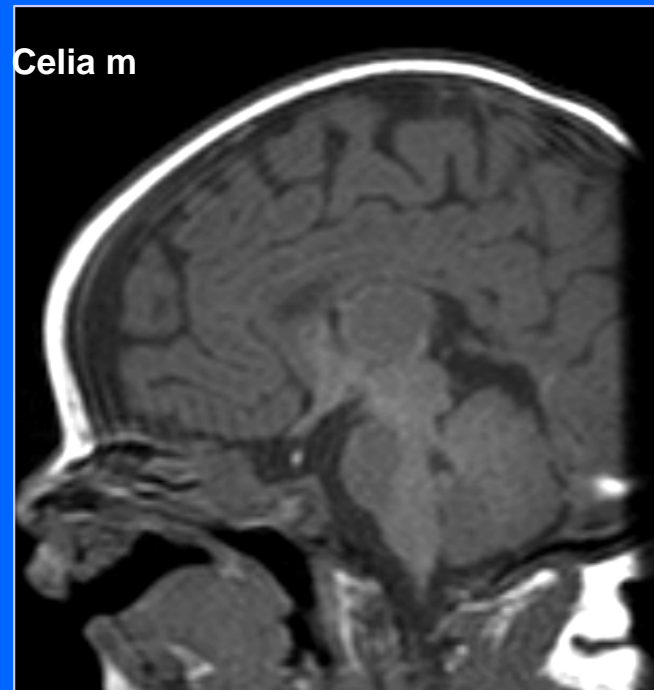
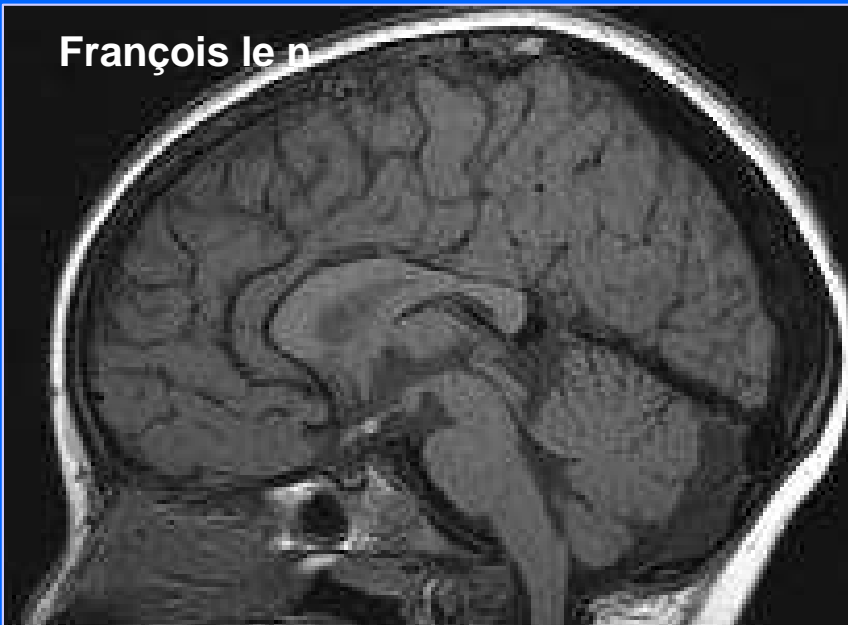
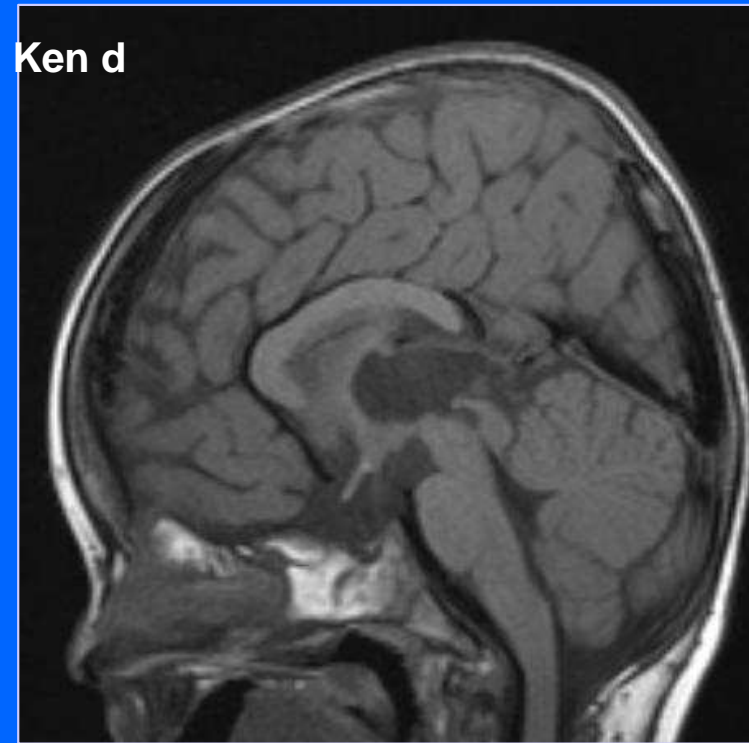
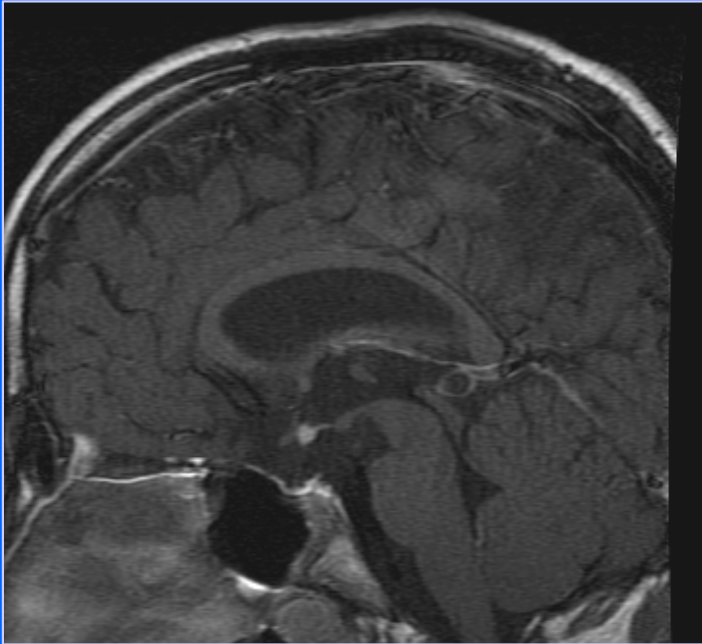
### LHX 4

Persistance du canal basi-pharyngé et selle turcique peu creusée

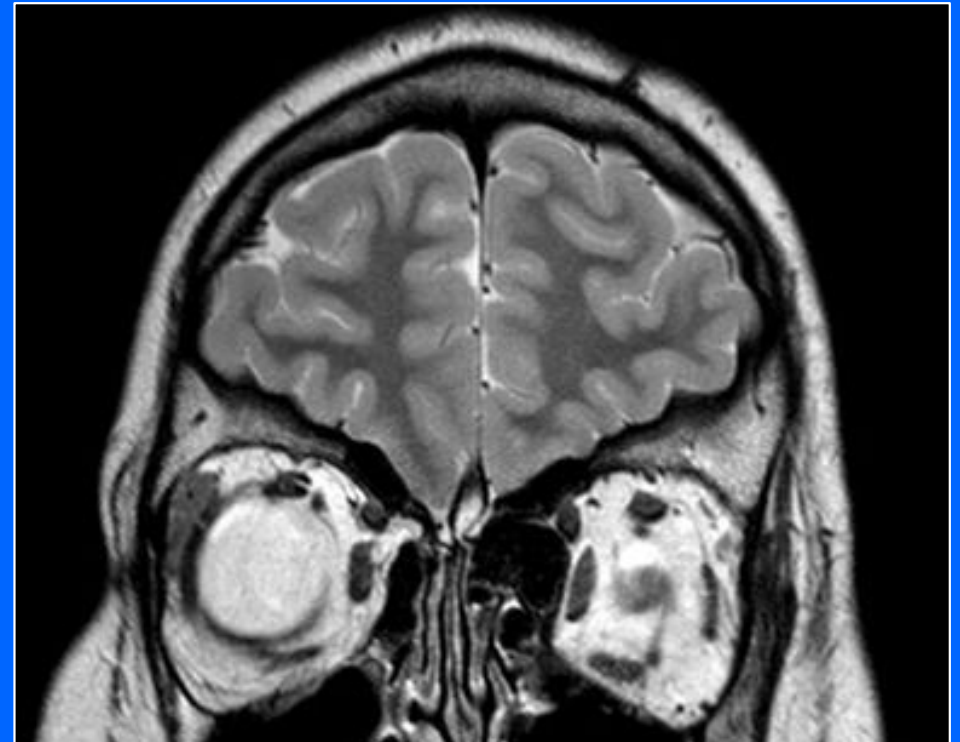
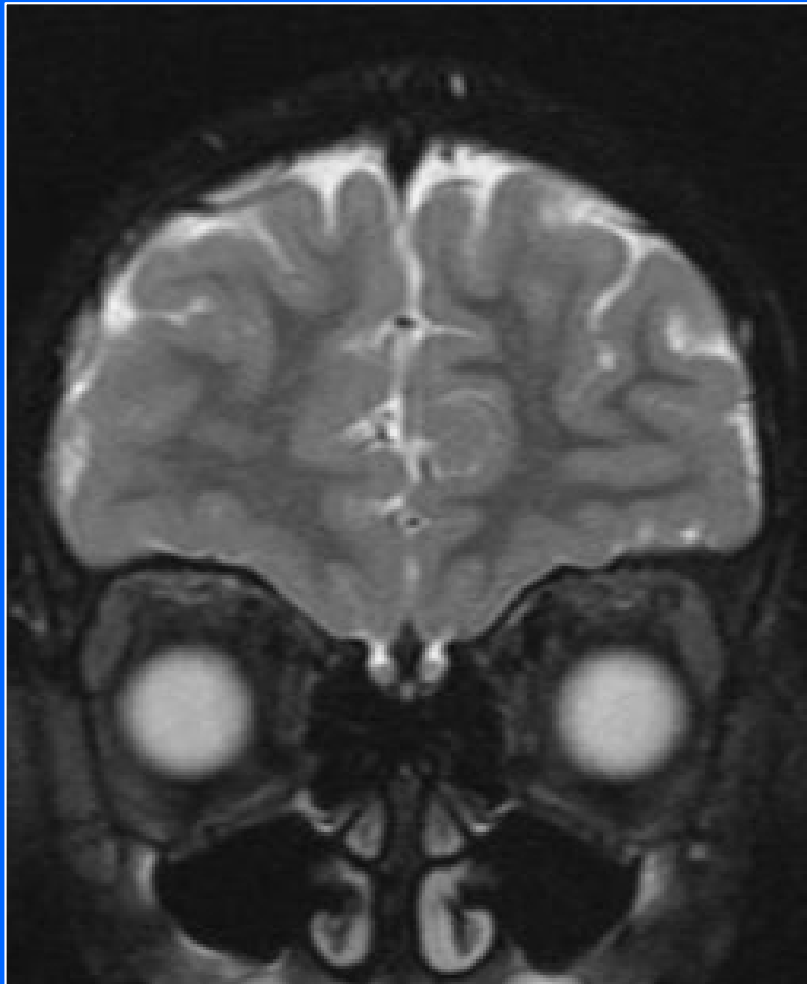
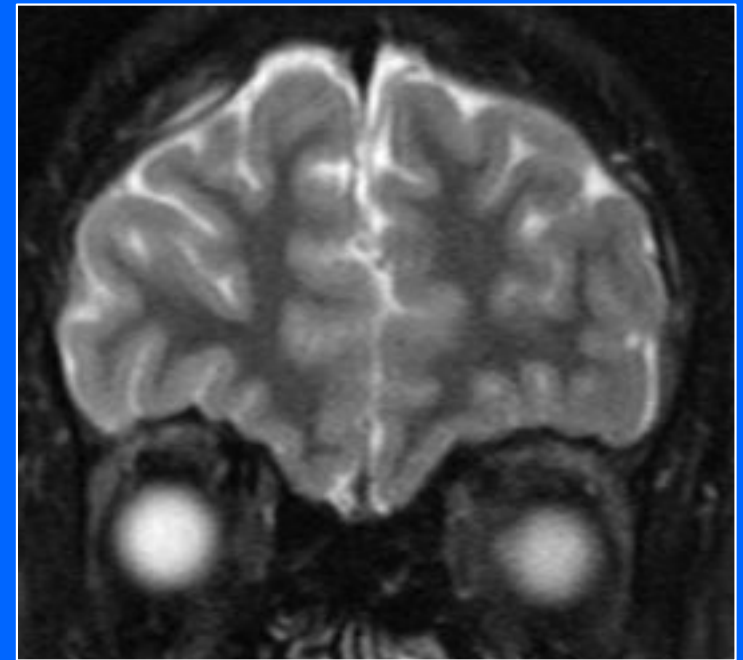
### SOX3 (1, 29)

Retard mental , agénésie calleuse

# Post hypophyse ectopique



**Syndrome de Kallman De Morsier SK**  
**Hypogonadisme Anosmie**  
**Mutation du gène Kal – 1 de la forme liée à l’X**  
**PROK2 et PROK2R2**





# Epilepsie et convulsions : CT ou IRM ?

## Aucune imagerie

Convulsions fébriles simples généralisées , brèves , après 1 an et 5 ans  
1ère crise d'épilepsie si examen neuro normal et si absence de contexte aigu  
Épilepsies idiopathiques bénignes (absence , grand mal , épilepsie myoclonique,  
bénigne , épilepsie rolandique bénigne

## IRM si

Épilepsie partielle ou pharmaco-résistante  
Crises occasionnelles du nouveau – né et du nourrisson  
à la recherche de lésions anoxo-ischémiques ou infectieuses  
Crises occasionnelles avec signes neurologiques focaux ou HTIC  
Contexte traumatique  
Suspicion d'encéphalite herpétique  
Signes neurologiques aigus dans un contexte chronique

## TDM

à la recherche de calcifications  
CMV , STB , cysticercose

# Intérêt de l'imagerie

## Identifier une maladie génétique

Ex : un syndrome neuro-cutané

## Identifier une lésion

**Malformation : anomalie de l'architecture neuronale**

**Lésion ischémique ou infectieuse ( toxoplasmose , CMV )  
traumatique**

**Tumeur**

**Proposer une solution chirurgicale**

**Rassurer la famille... si normale**

# Quelle imagerie?

**TDM :**

**Chez le nouveau – né ou le nourrisson :**  
**calcifications , sang +++**  
coupler à l'IRM

**IRM à tout âge**

**T1 , T2 , T2★**

**FLAIR 3D**

**IR , gadolinium ,**

**Diffusion**

**Angio-MR**

**Spectro MR**

**IRM fonctionnelle**  
**SPECT**

## Troubles de la migration neuronale arrêt ou hypermigration

Spectre agyrie/pachygyrie/hétérotopies laminaires sous corticales  
(Lissencéphalies de type 1)  
Lissencéphalies de type 2 ou « cobblestone-like »  
Hétérotopies périventriculaires et sous-corticales autres

## Troubles de la migration neuronale tardive et de l'architecture corticale

Polymicrogyrie (PMG)  
Schizencéphalie

## Troubles de la prolifération neuronale

Hémimégalencéphalie  
Dysplasie corticale hémisphérique ou focales DCF  
Tumeurs dysembryoplasiques neuroépithéliales DNET  
Syndromes neuro-cutanés STB

# Imagerie des malformations corticales développementales

## Troubles de la migration neuronale : arrêt ou hypermigration

### Lissencéphalie

complète : agyrie

incomplète : pachygyrie

### Hétérotopies neuronales

nodulaires périventriculaires

laminaires (double cortex)

Classées selon les gènes en cause

LIS1, DCX, ARX, RELN ou VLDLR

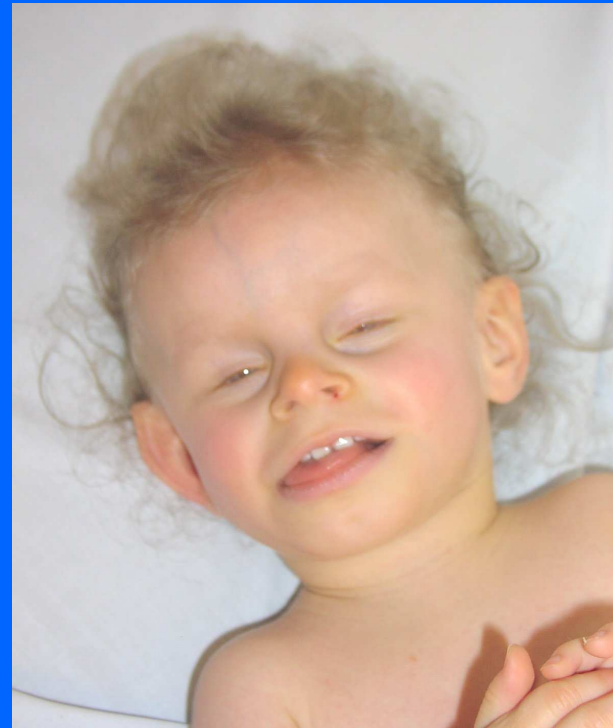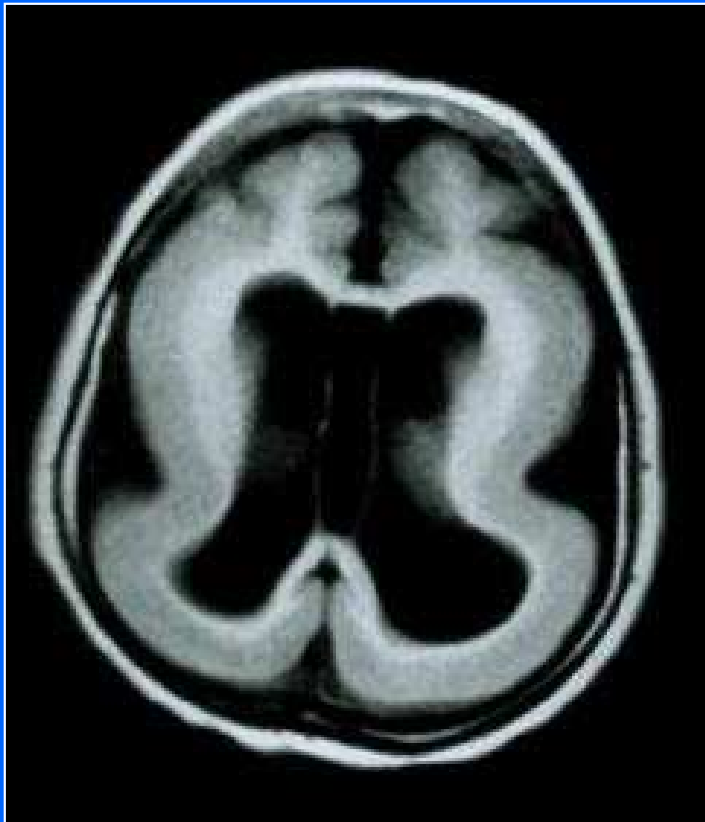Implication récente de TUBA1A

# Imagerie des malformations corticales développementales

## Lissencéphalie

Dg dès la naissance .spasmes infantiles,retard mental,hypotonie,

Absence de plissement cérébral  
Vallées sylviennes larges  
Cortex épais sans digitation de substance blanche.



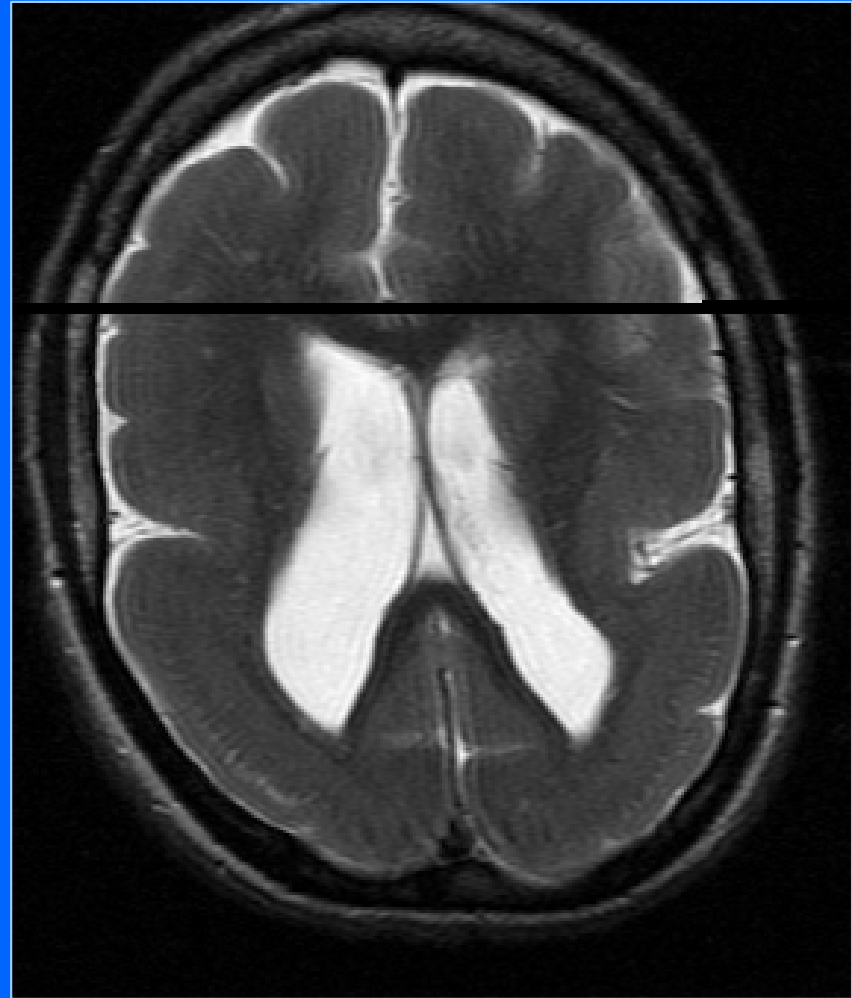
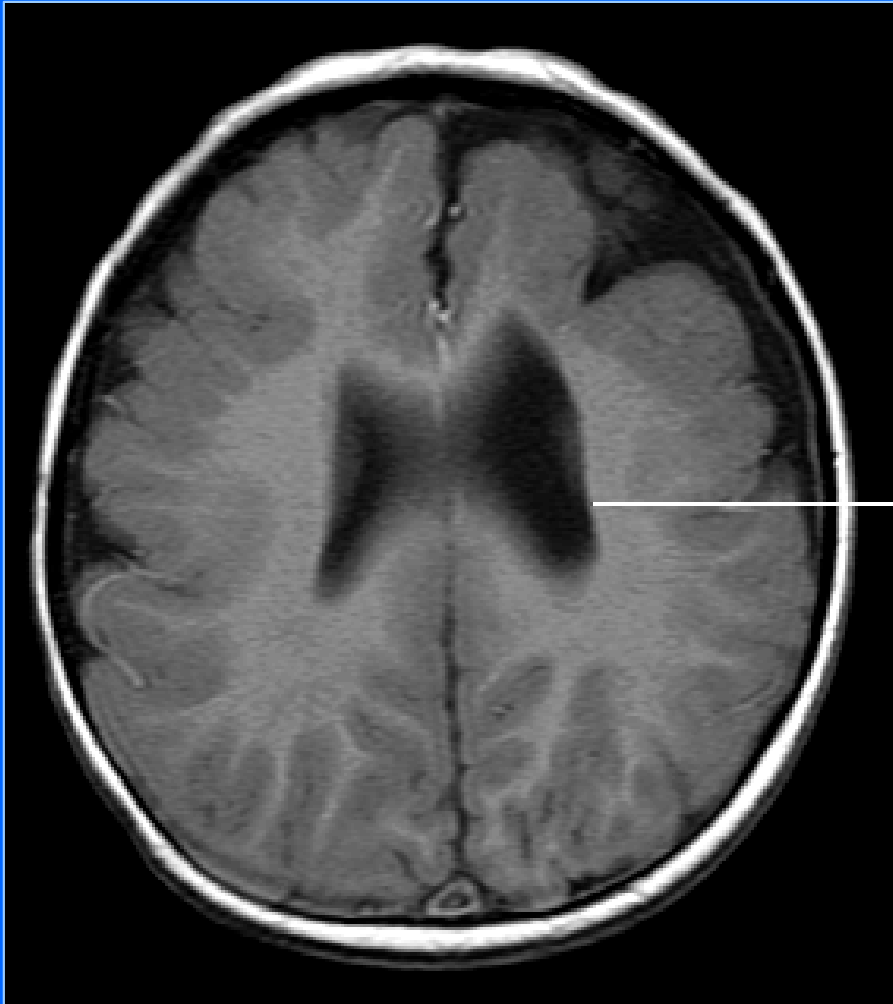
**LIS 1- (cortex à 4 couches)**  
**gène LIS 1 17p13. 3**  
**gène double cortine Xq22;3**

# Imagerie des malformations corticales développementales

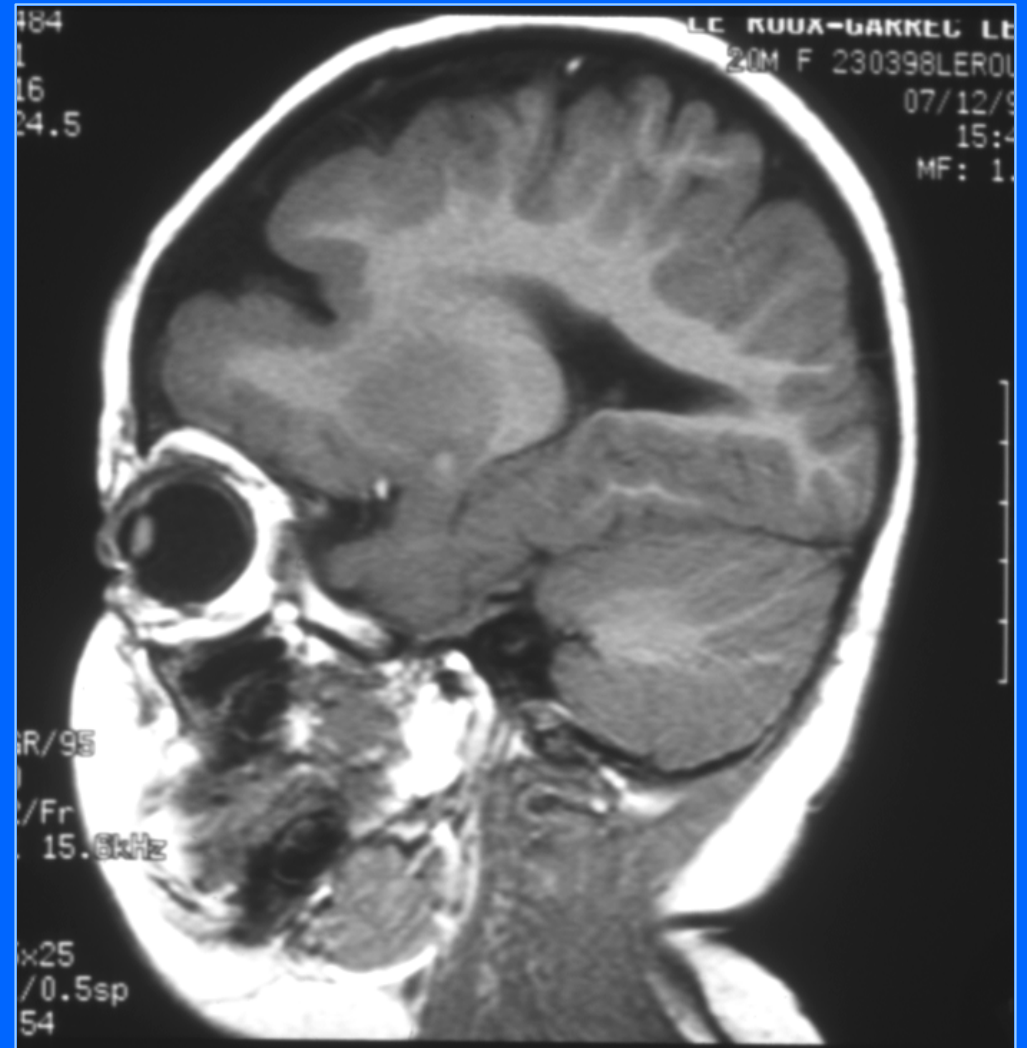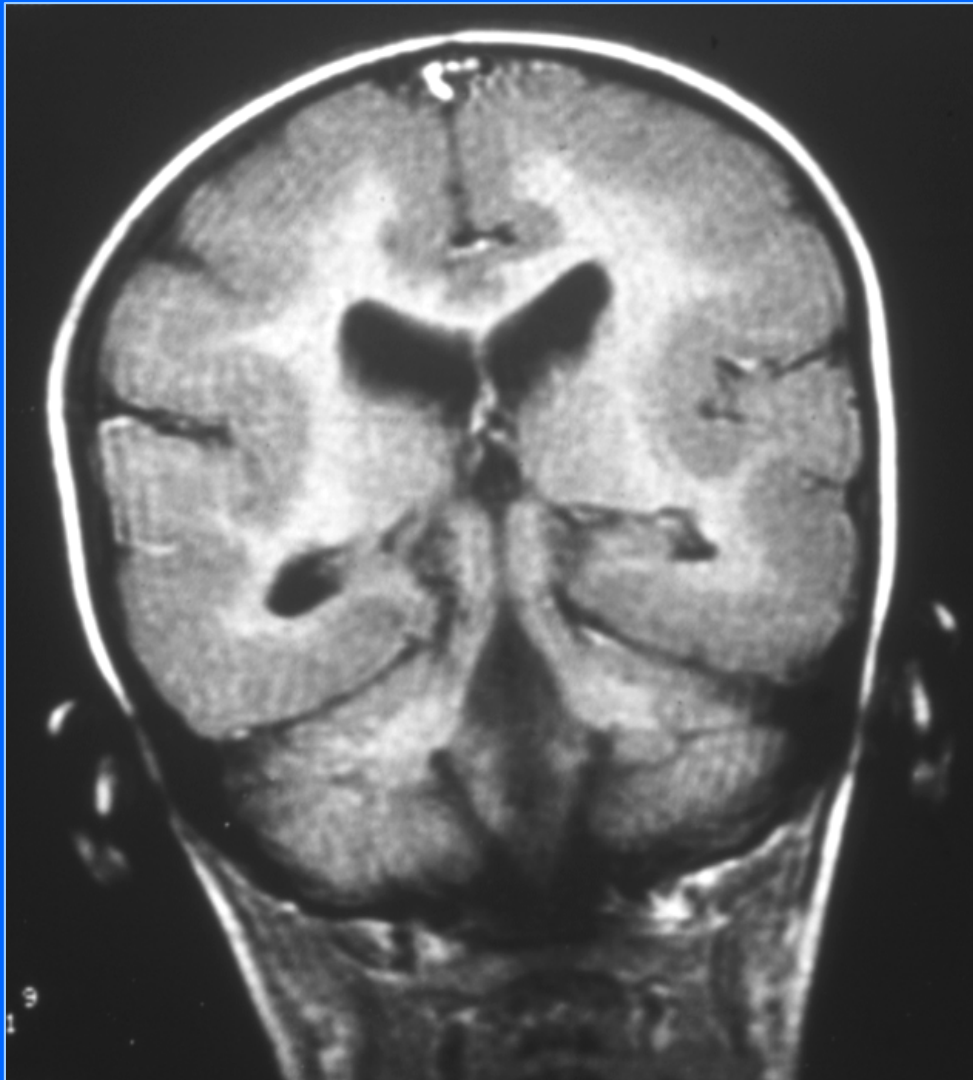
## Pachygyrie

Dg dès la naissance .spasmes infantiles,retard mental

forme incomplète de lissencéphalie  
moins sévère localisée ou diffuse



# Pachygyrie





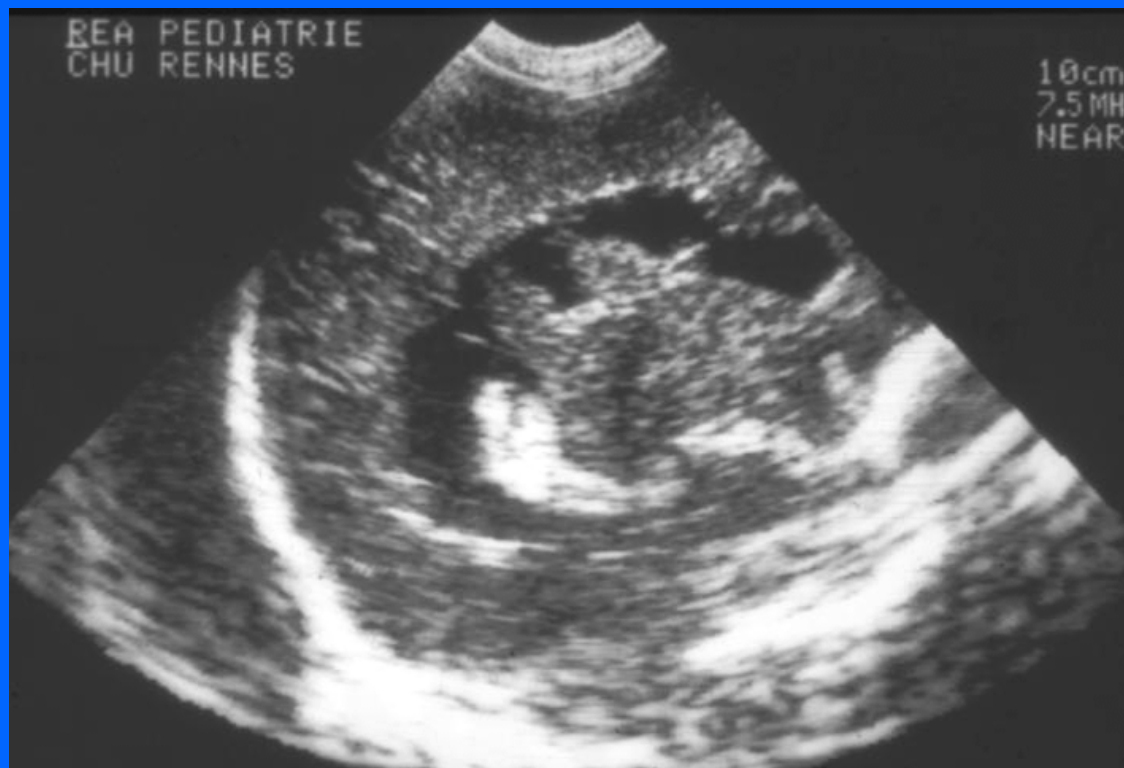
# Imagerie des malformations corticales développementales

## Hétérotopies nodulaires péri ventriculaires

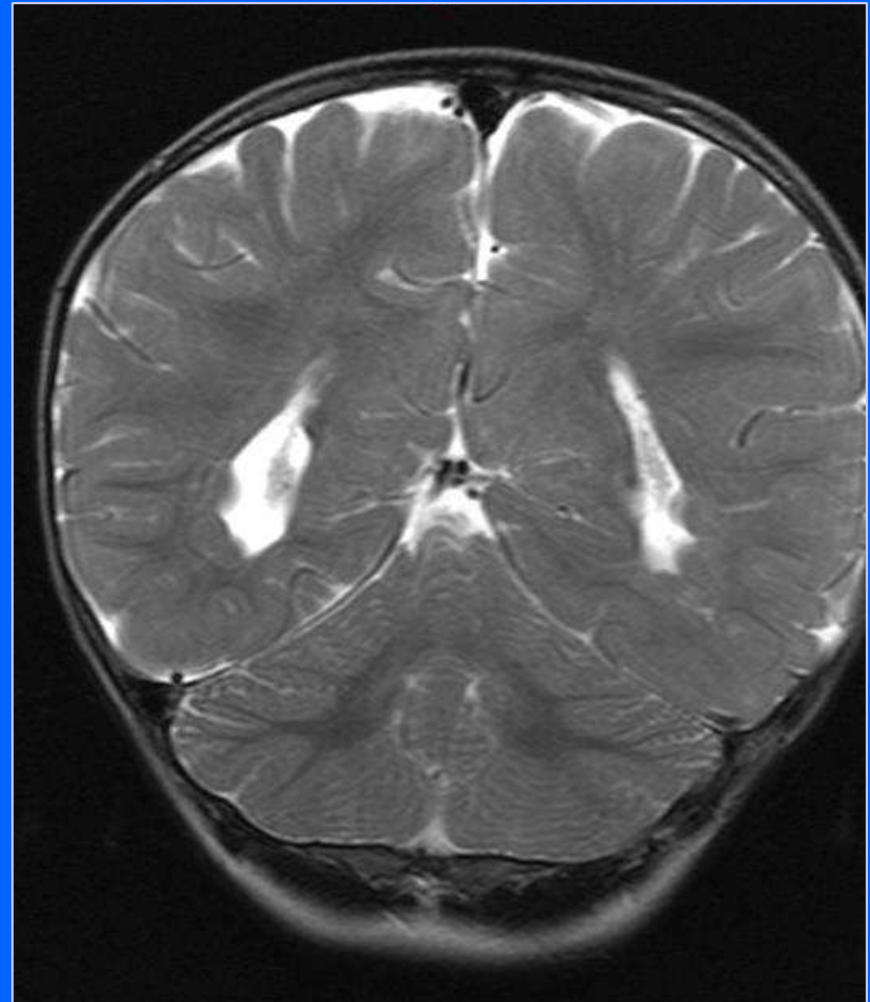
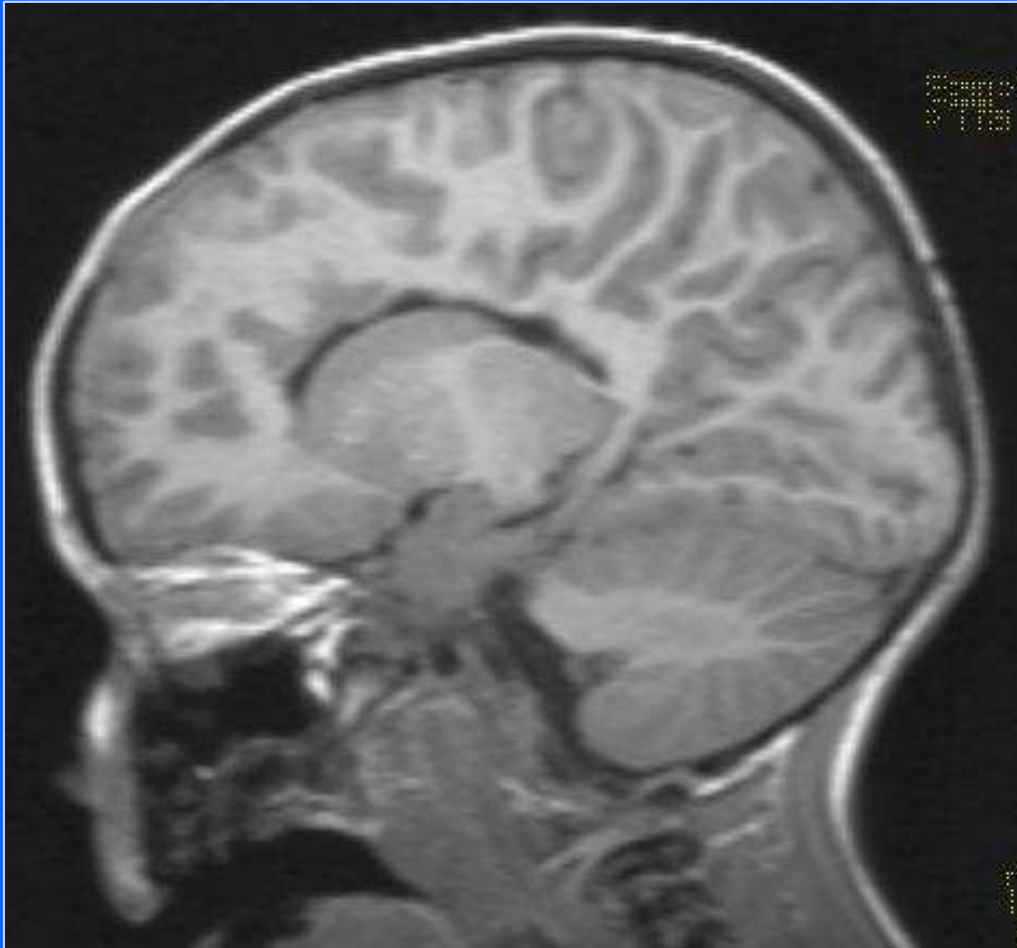
Il s'agit de neurones ectopiques situés en dehors du cortex

Découverte parfois fortuite, épilepsie de type et de sévérité variable

**Aspect festonné de la paroi ventriculaire**  
**Nodules en isosignal au cortex en T1 et en T2**  
**à différencier des nodules de la STB calcifiés**

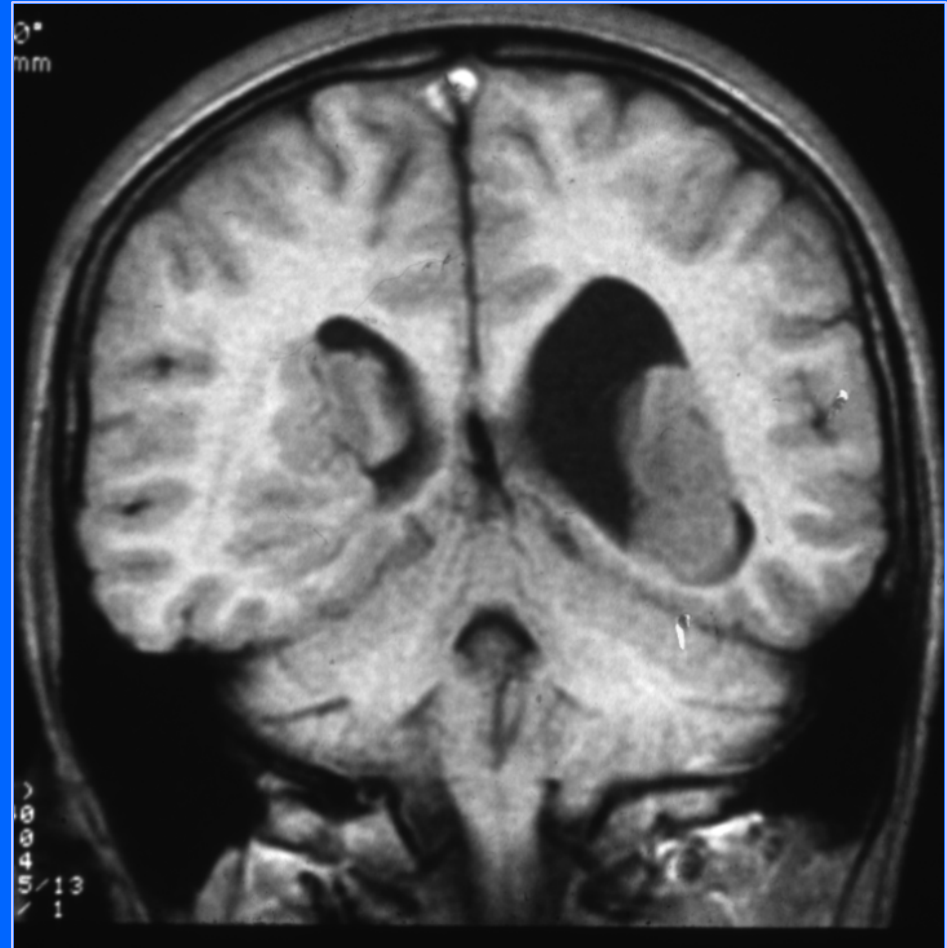
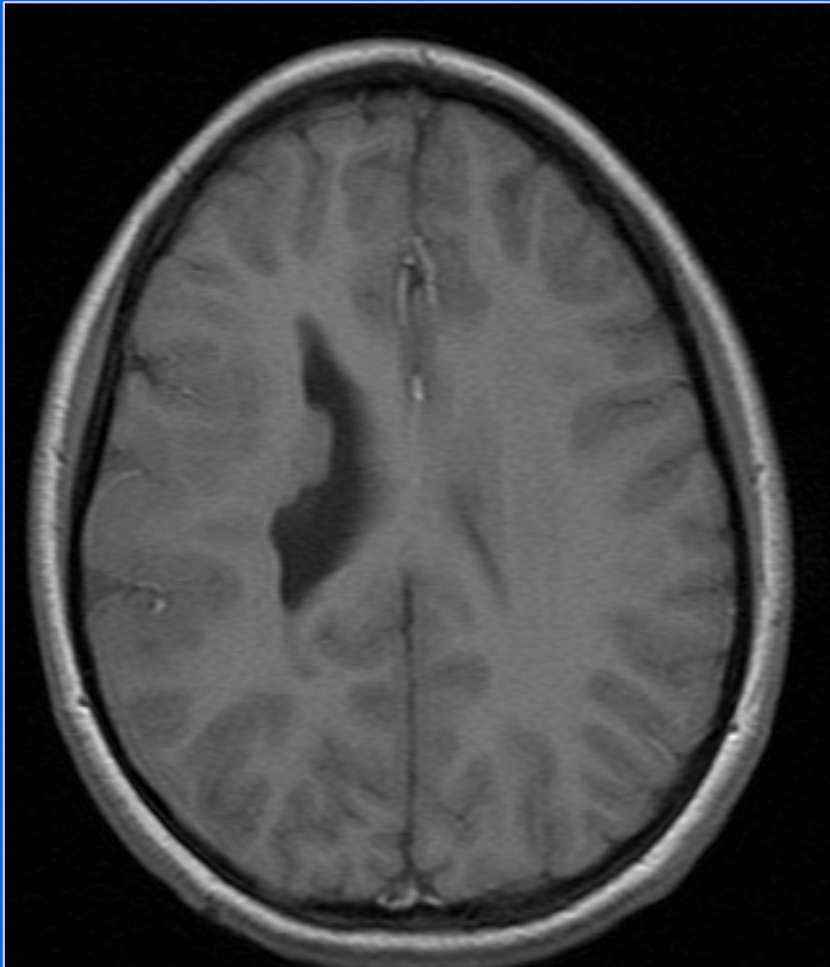


## Hétérotopies nodulaires périventriculaires



## Hétérotopies nodulaires périventriculaires

**Aspect festonné de la paroi ventriculaire**  
**Nodules en isosignal au cortex en T1 et en T2**



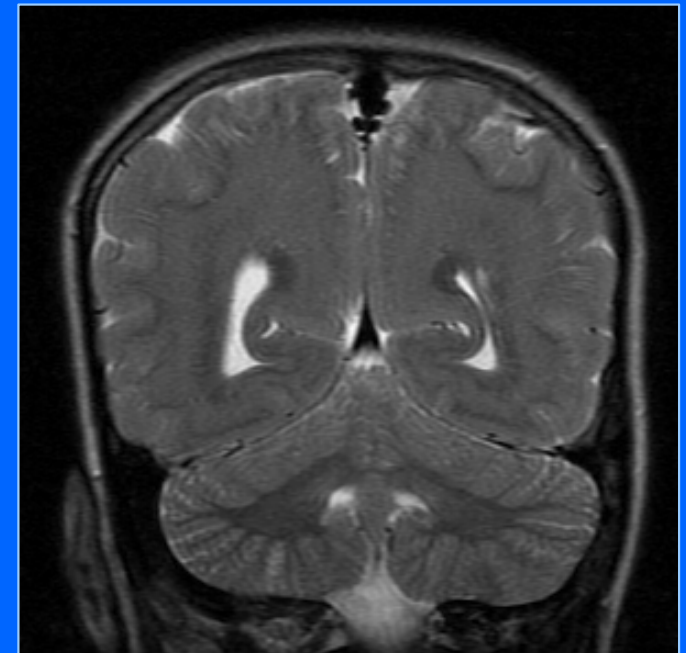
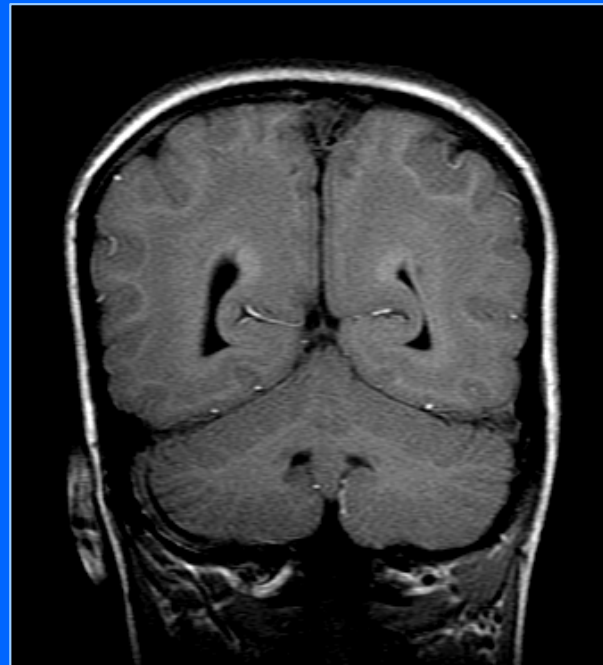
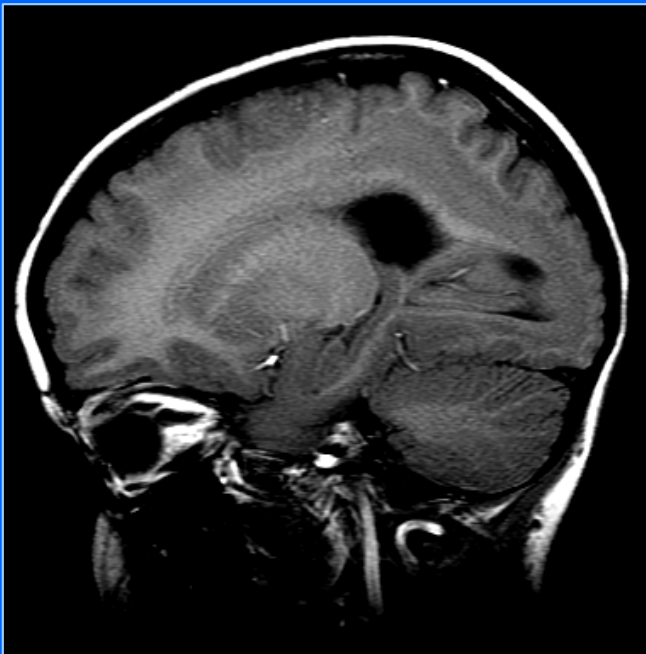
# Imagerie des malformations corticales développementales

## Hétérotopies laminaires ou double cortex

hétérotopie de substance grise bien vue en T1- cortex plus fin

En T2 absence de digitation de substance blanche

Mutation de double cortine chez les filles hétérozygotes



## Troubles de la migration neuronale tardive et de l'architecture corticale

Polymicrogyrie

Schizencéphalie

Facteurs extrinsèques : ischémies, toxiques, infections...

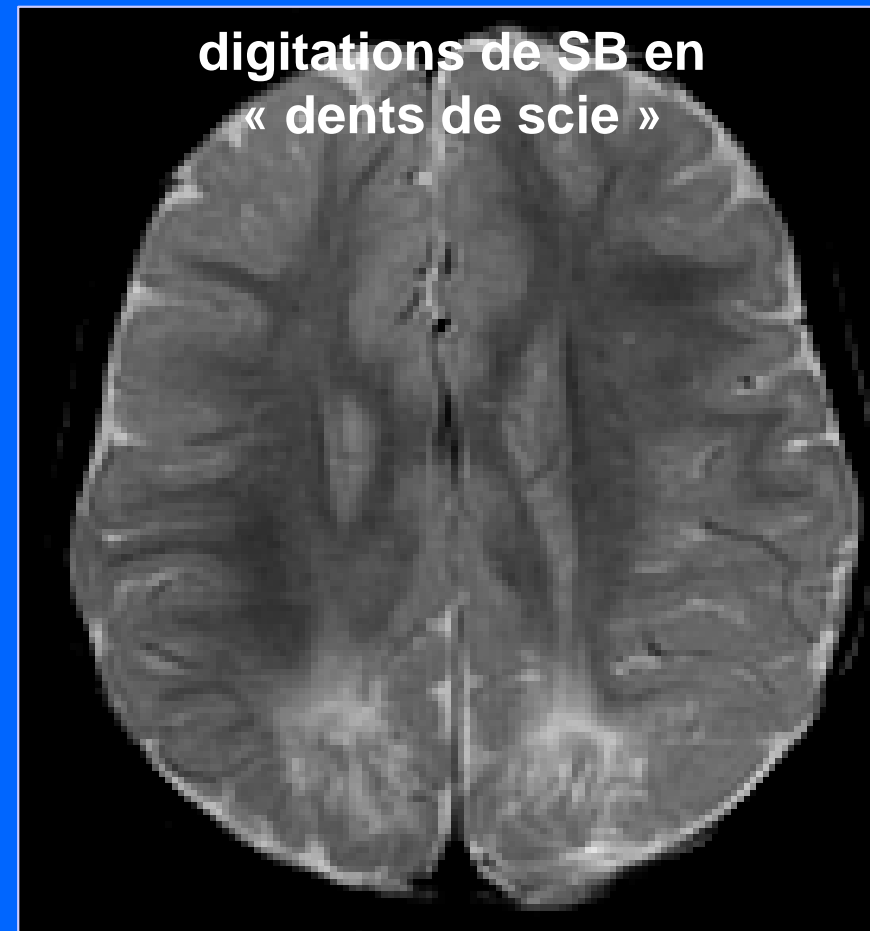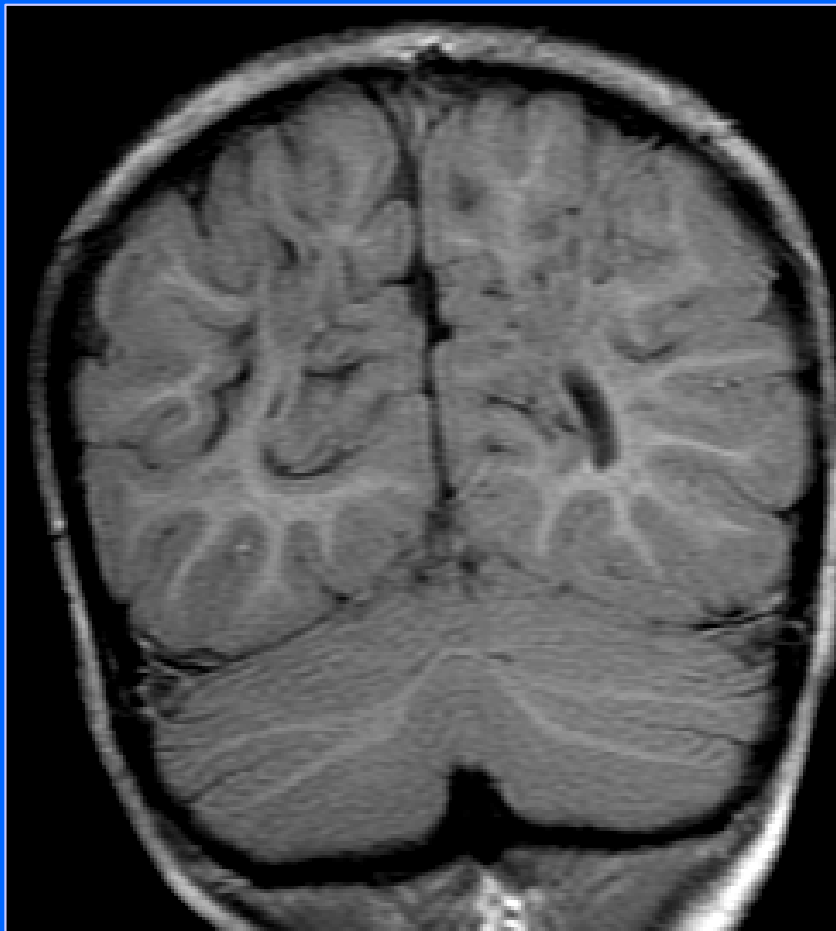
4 gènes connus : GPR56, SRPX2, NHEJ1 et TBR2  
Récemment : implication du gène TUBB2B

# Imagerie des malformations corticales développementales

## POLYMICROGYRIE

Anomalie tardive de la migration neuronale d'origine vasculaire antenatale ou infectieuse (CMV)

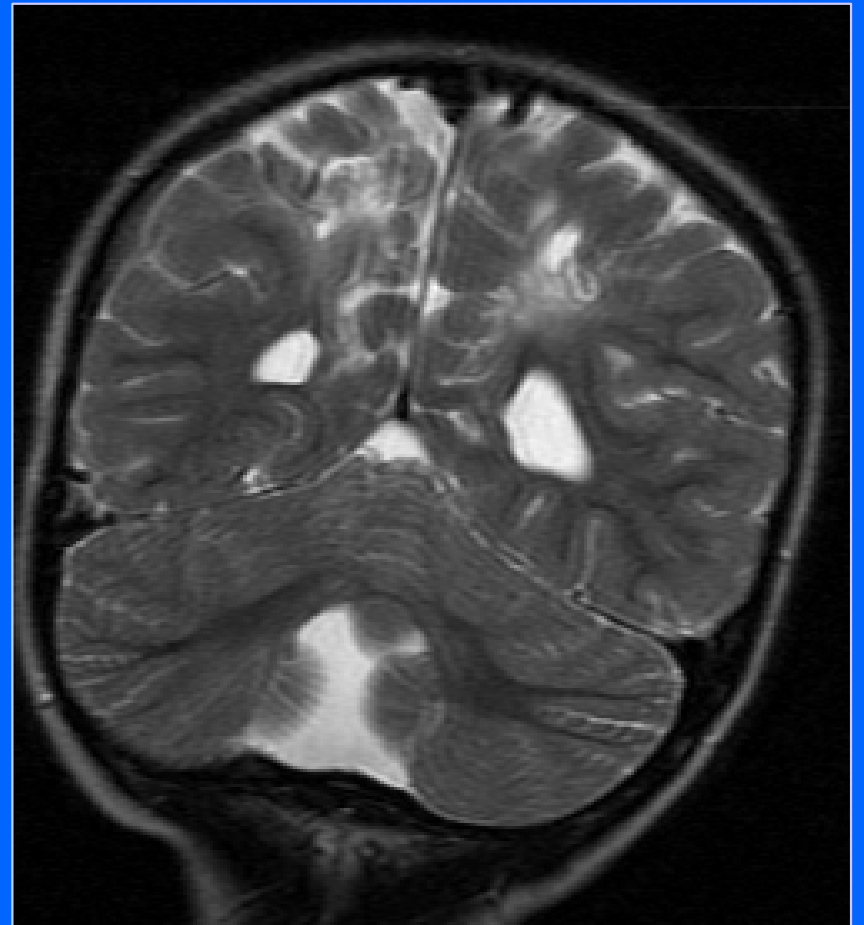
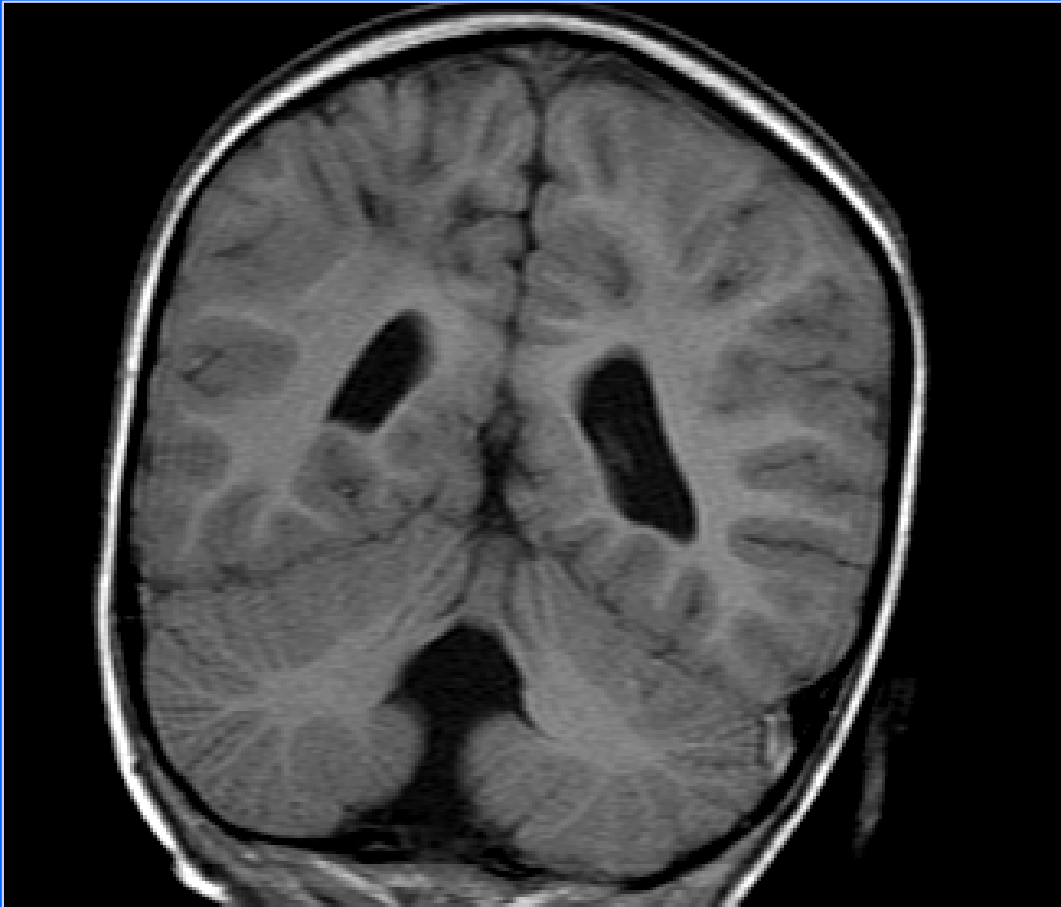
les circonvolutions sont petites irrégulières en «jupe plissée»  
site fréquent : l'insula (dysplasie operculaire)



# Imagerie des malformations corticales développementales

## POLYMICROGYRIE

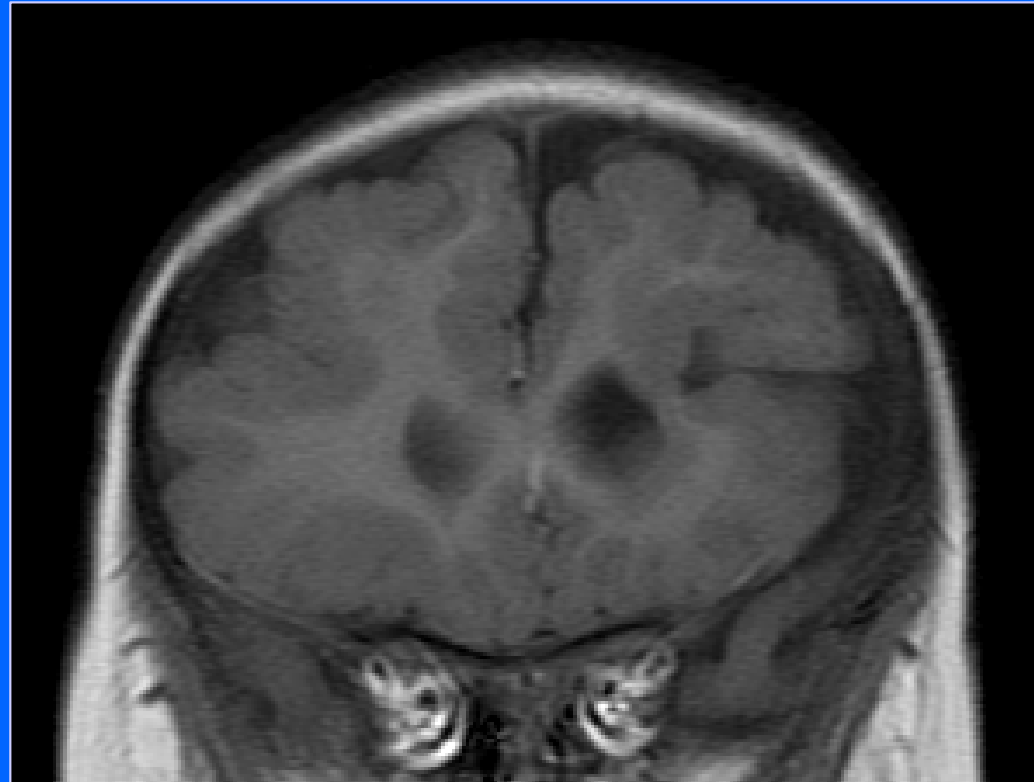
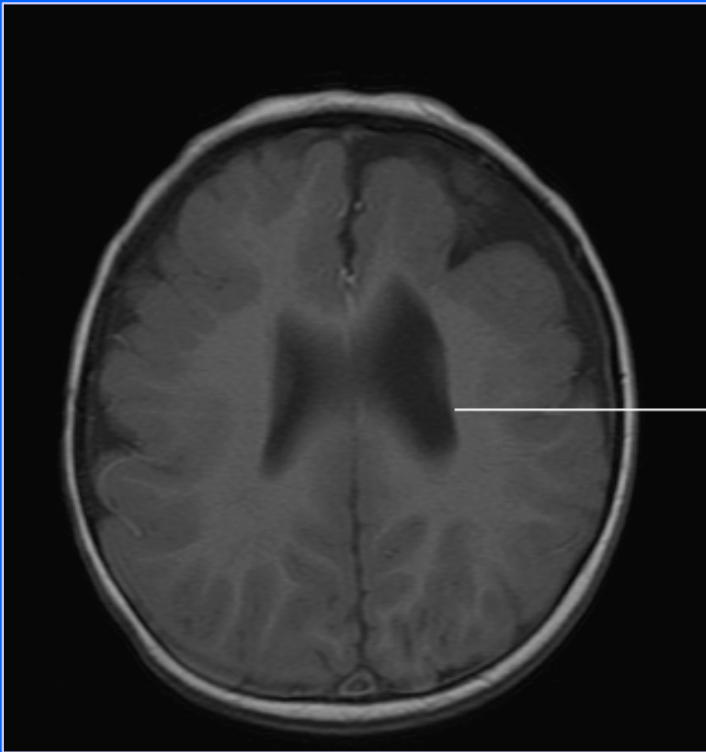
DW variant associé





# Imagerie des malformations corticales développementales

## SCHIZENCEPHALIE



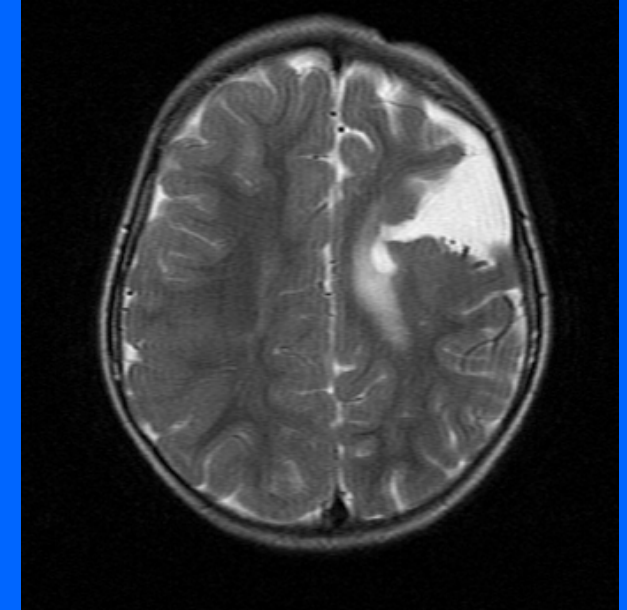
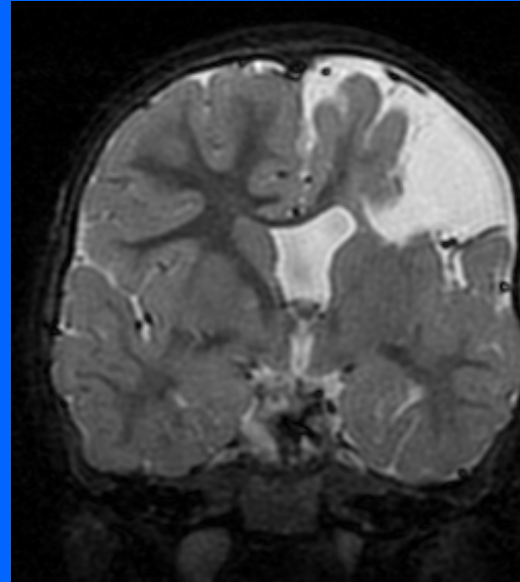
Présence d'une fente allant du cortex au ventricule gauche bordée par un cortex épais et irrégulier



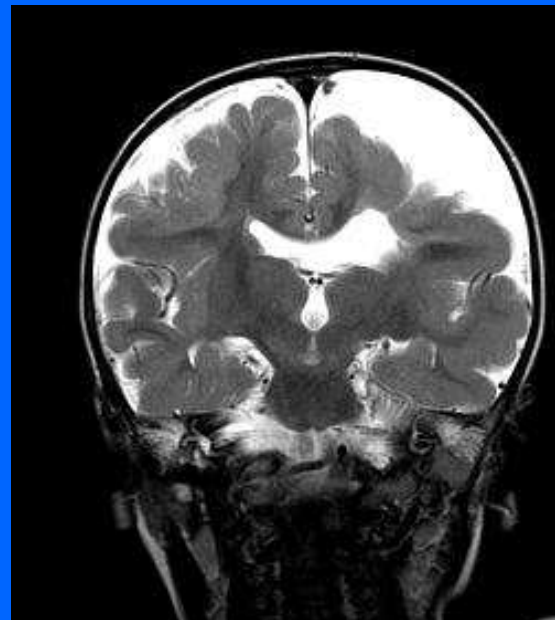
# Imagerie des malformations corticales développementales

## SCHIZENCEPHALIE

Hémiplégie et épilepsie chez un enfant adopté



Schizencephalie à fente large  
ancien prématuré



# Imagerie des malformations corticales développementales

## **Trouble de la prolifération neuronale et gliale** pré et post migratoire

**Hémimégalencéphalie**

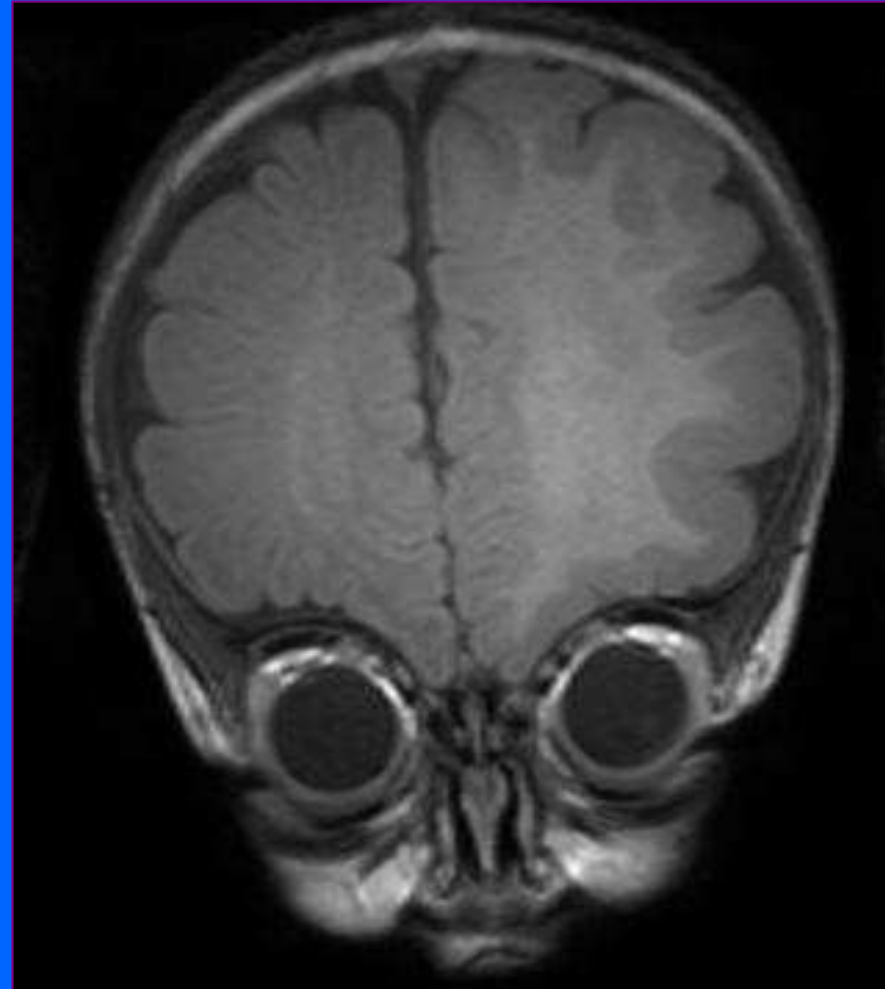
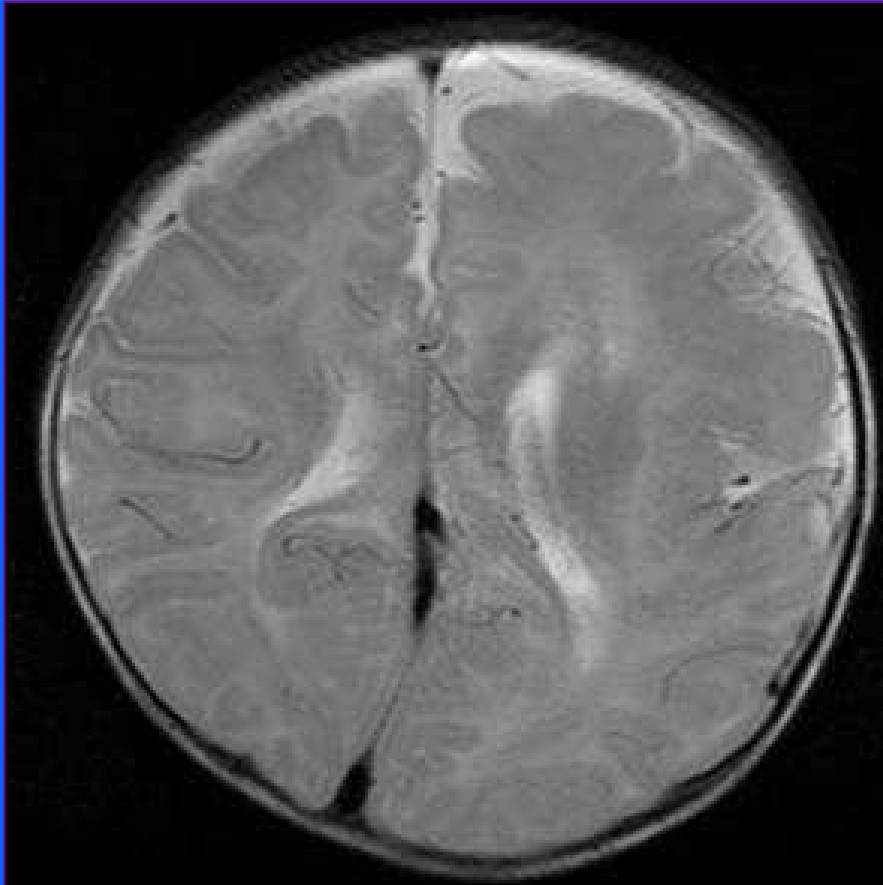
**Dysplasie corticale hémisphérique ou focales DCF**

**Tumeurs dysembryoplasiques neuroépithéliales DNET**

**Syndromes neuro - cutanés STB**

# anomalie de l'architecture neuronale

## HEMIMEGALENCEPHALIE



**Epilepsie pharmacorésistante chez une enfant de 4 mois**

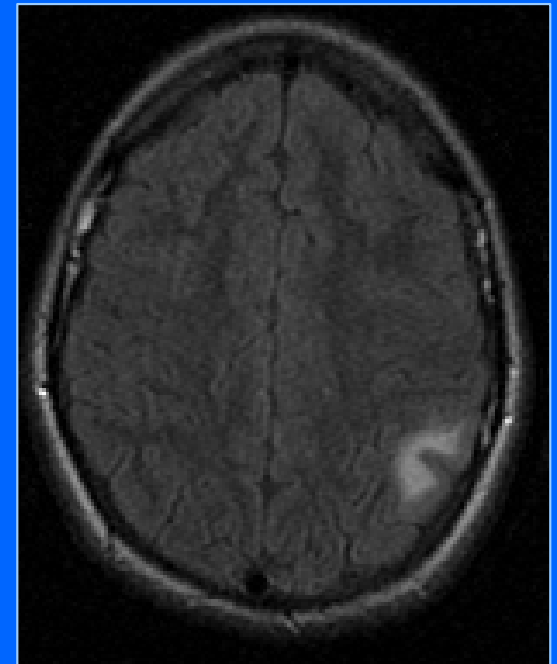
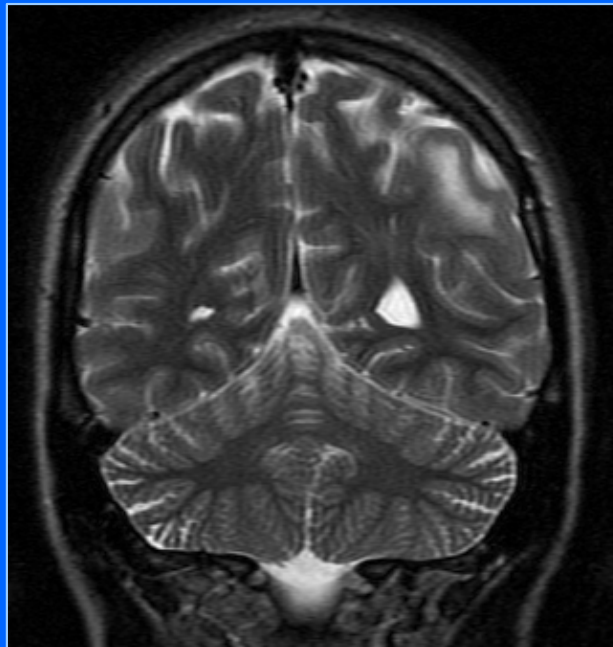
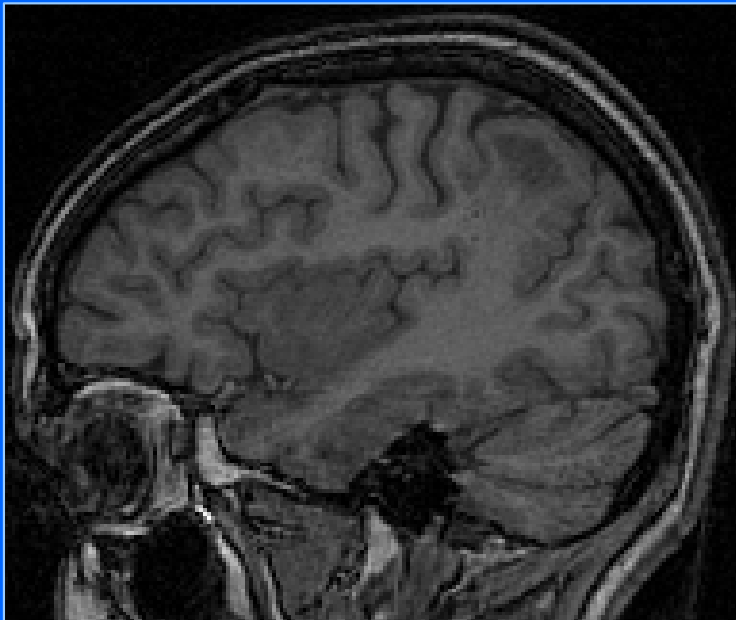**Asymétrie de taille des ventricules  
« gros hémisphère droit ,gros ventricule »  
cortex épais ,circonvolutions rares,vallée sylvienne élargie**

# Dysplasie corticale focale DCF

**Histologie : désorganisation de l'architecture du cortex associée à des cellules géantes, gliales et neuronales**

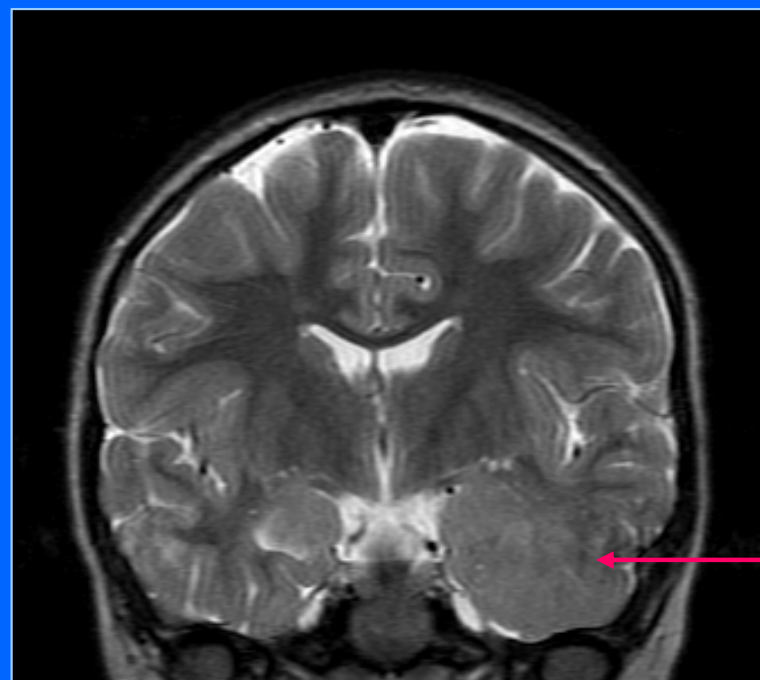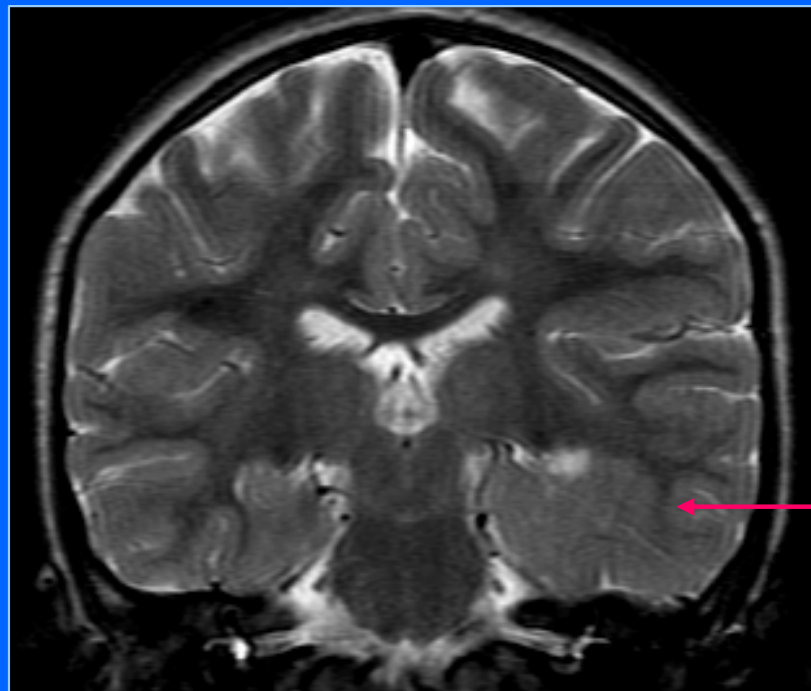
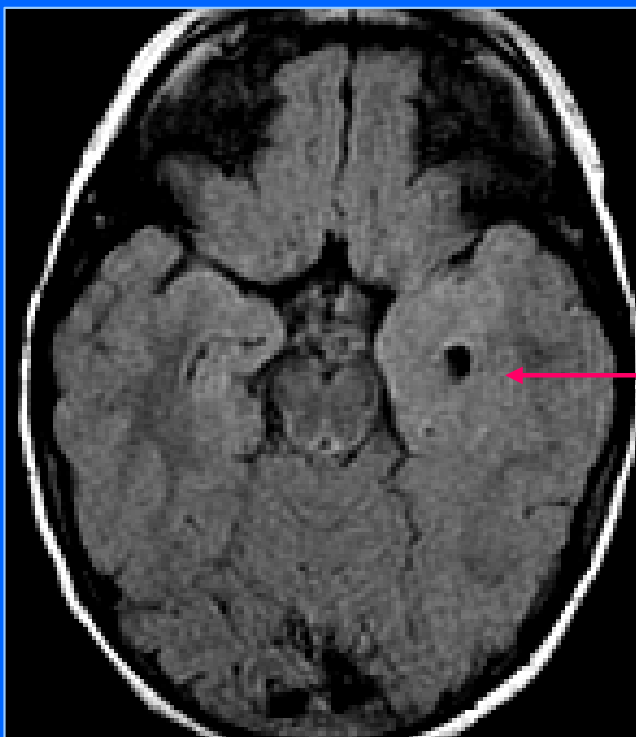
**Épaississement localisé du cortex associée à un hypersignal de la SB sous corticale sur les séquences pondérées T2**

**la limite interne du cortex est mal définie hypertrophie de la zone dysplasique fréquente avec élargissement de la corne ventriculaire**

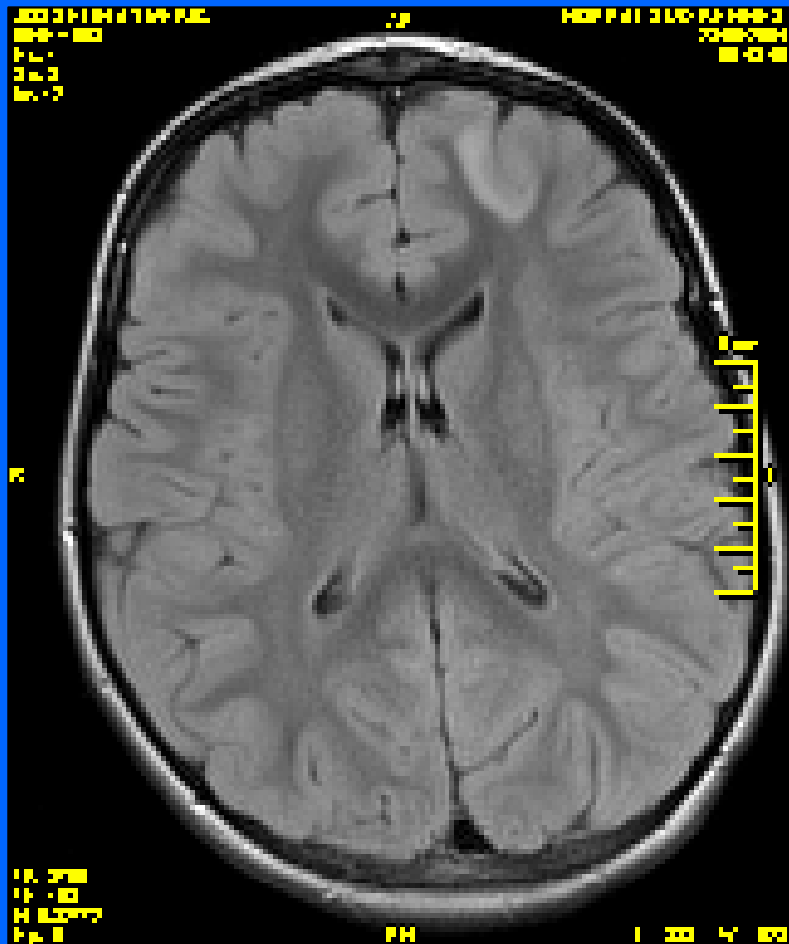


# DCF

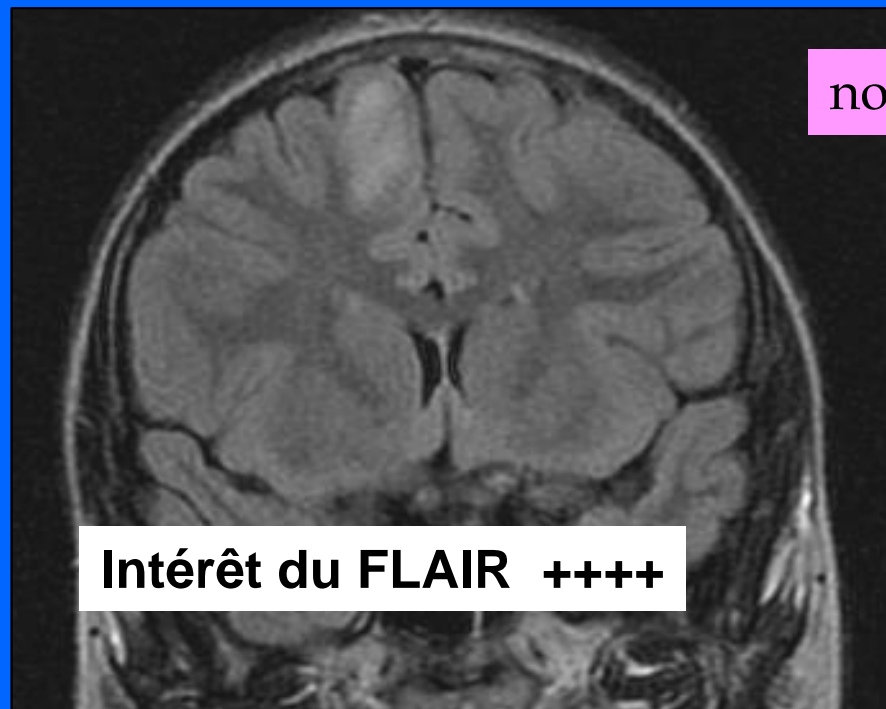
Mauvaise différenciation  
SB -SG +++



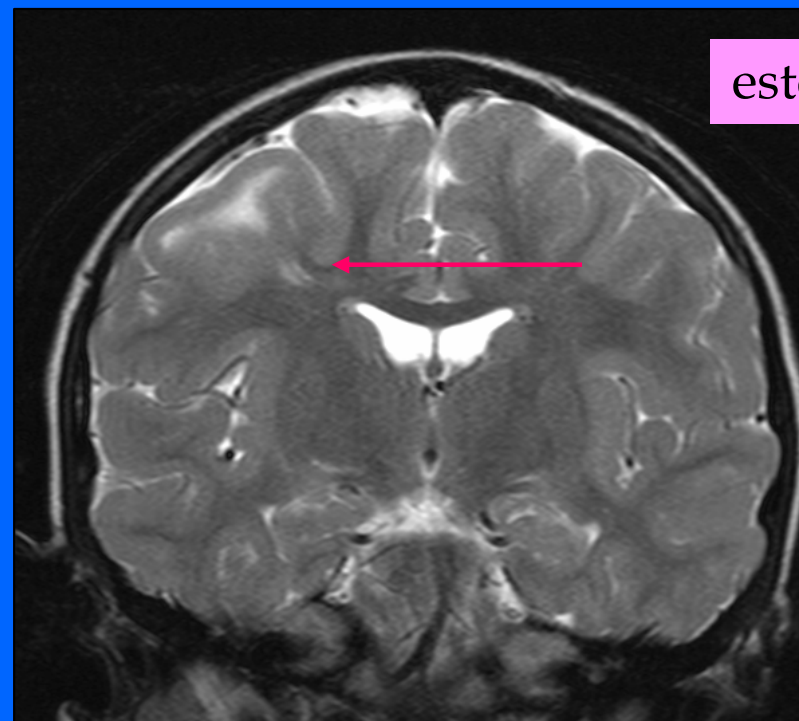
DCF



Aymeric



noellie

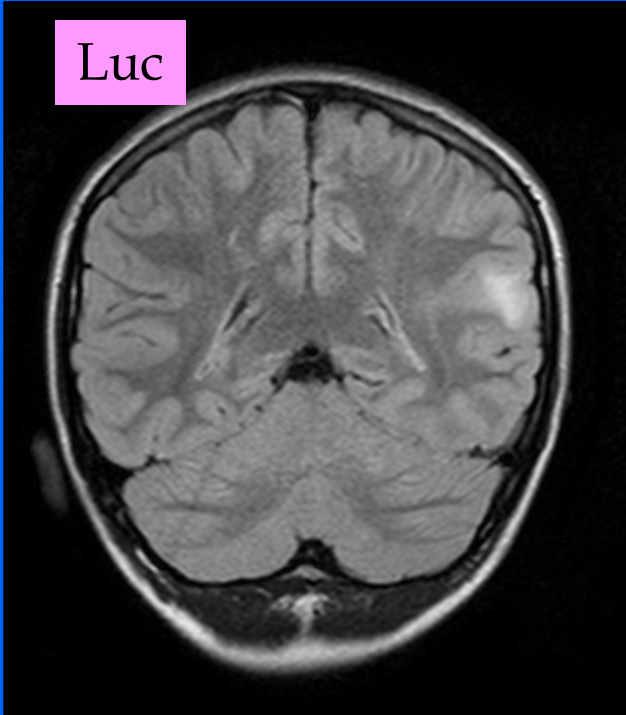


esteban

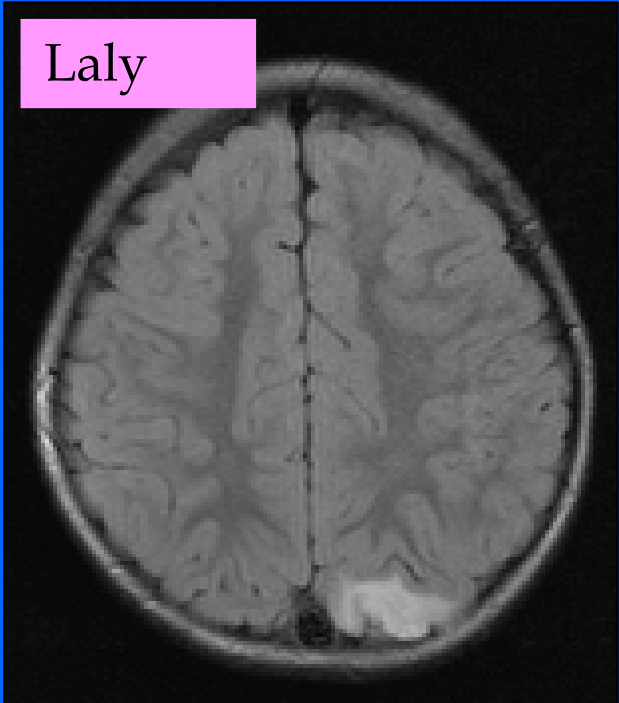


# DCF

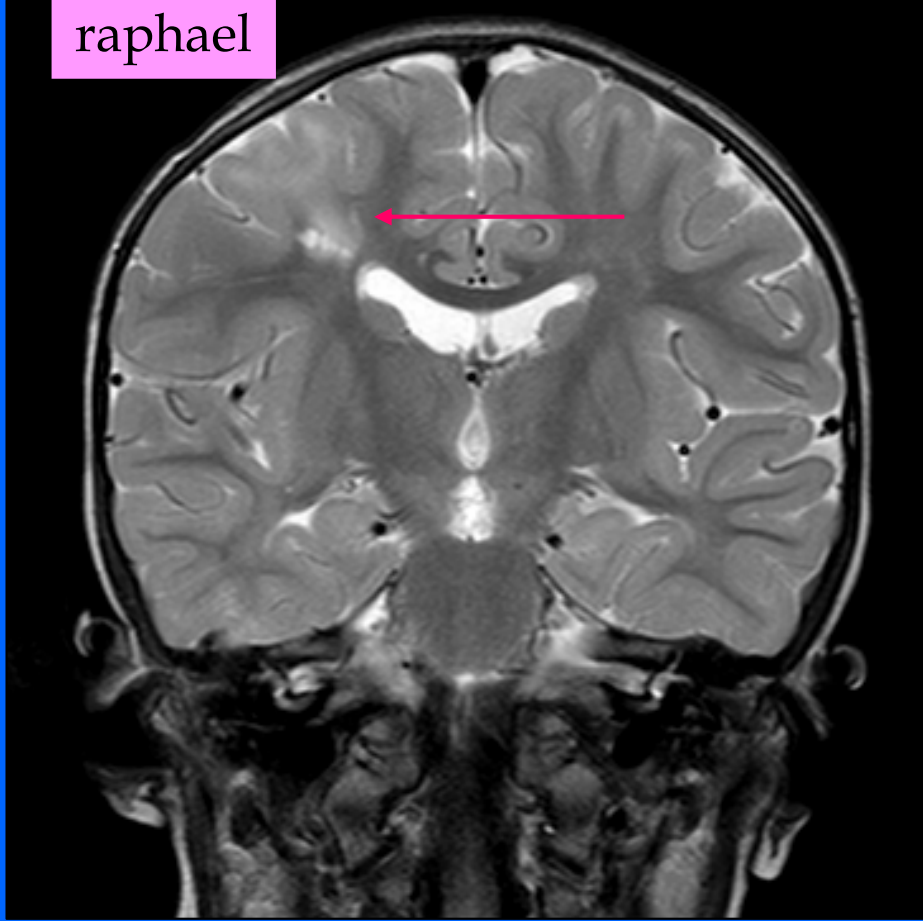
Luc



Laly



raphael





# Tumeurs dysembryoplasiques neuroépithéliales DNET

**Diagnostic différentiel d'une DCF**

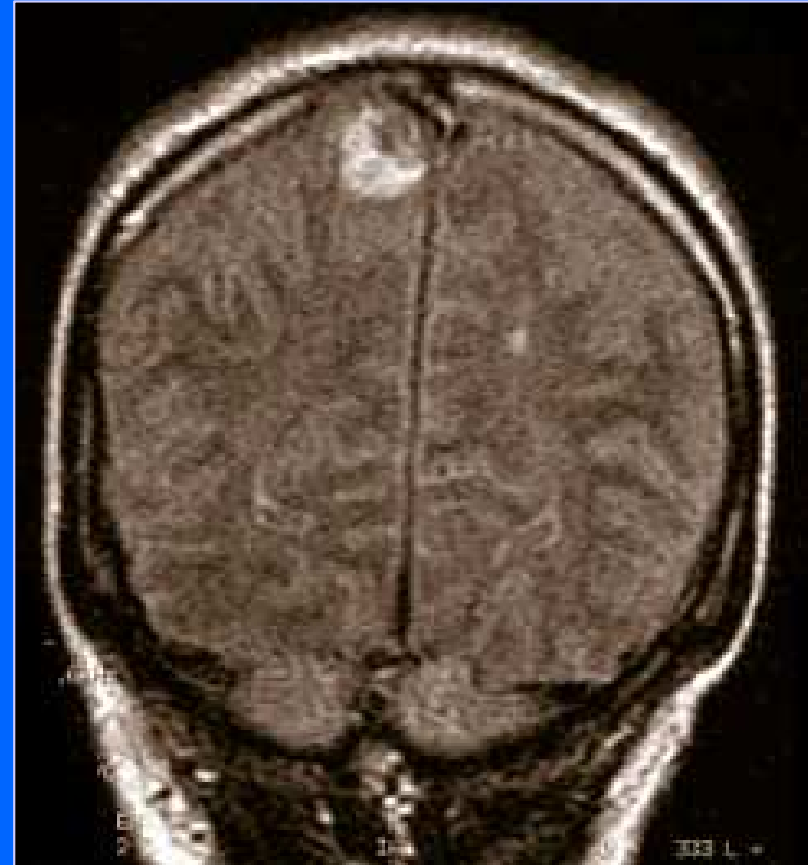
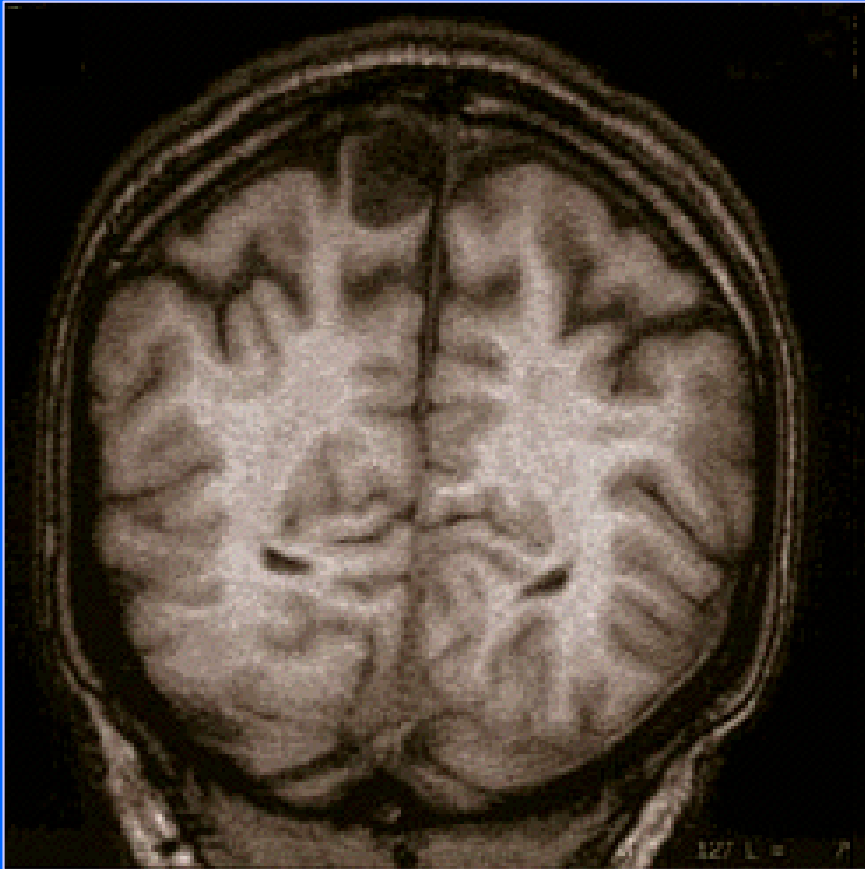
**pas d'élargissement ventriculaire  
possible effet de masse**

**le diagnostic repose sur des données histologiques  
Intérêt de corrélér l'imagerie aux données cliniques et électriques ( EEG)**

## DNET

60% temporal - 30% frontal

Grande hétérogénéité en IRM (kystes , calcifications rehaussement ...)



**épilepsie partielle**

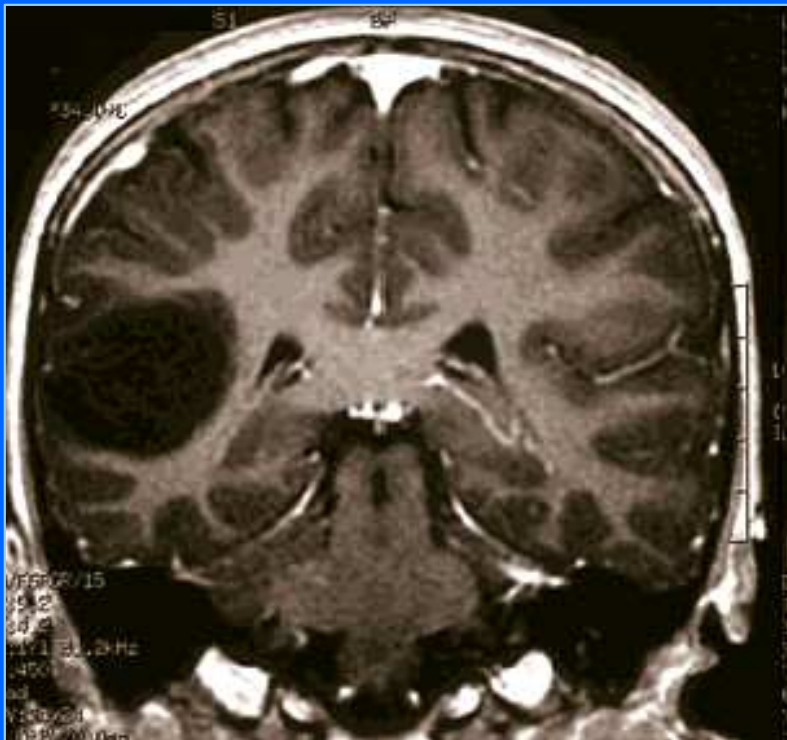
**petite lésion corticale arrondie bien limitée en hypersignal Flair**

**DNET du lobule paracentral droit**

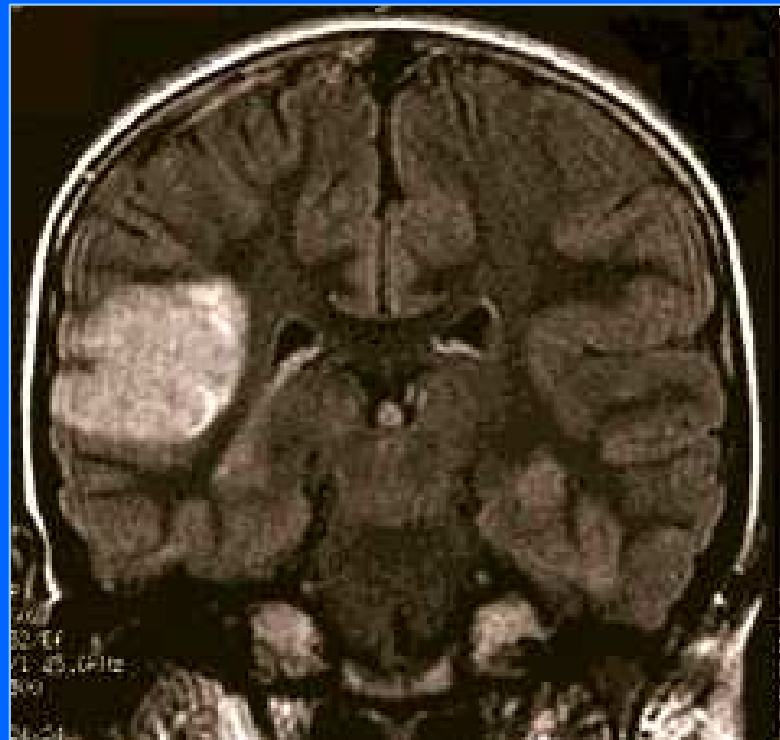
# DNET

Fillette de 10 ans  
épilepsie partielle depuis l'âge de 7 ans

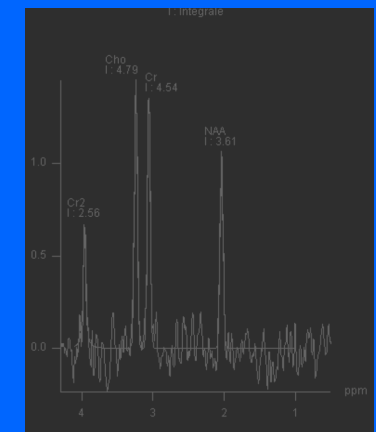
volumineuse lésion pariéto temporale développée à partir du cortex bien limitée  
sans prise de contraste en hypersignal Flair,  
absence d'effet de masse



GadoT1



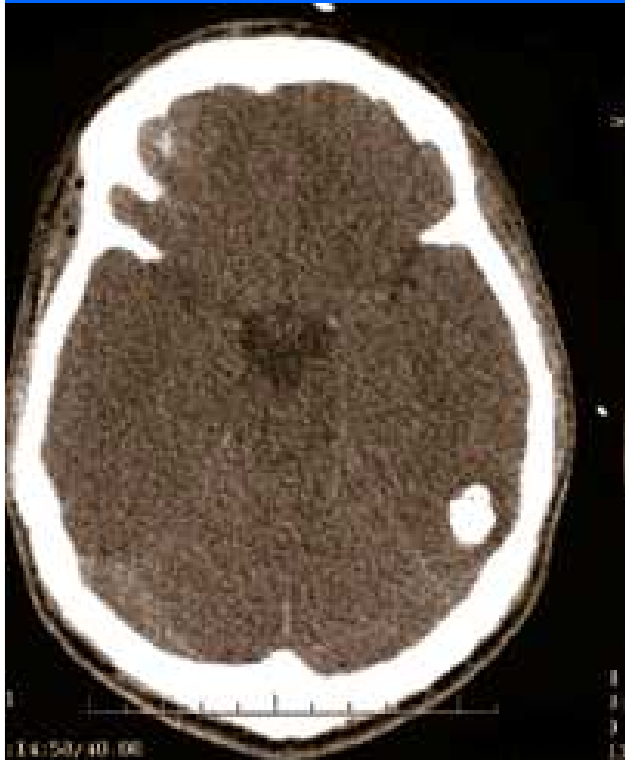FLAIR



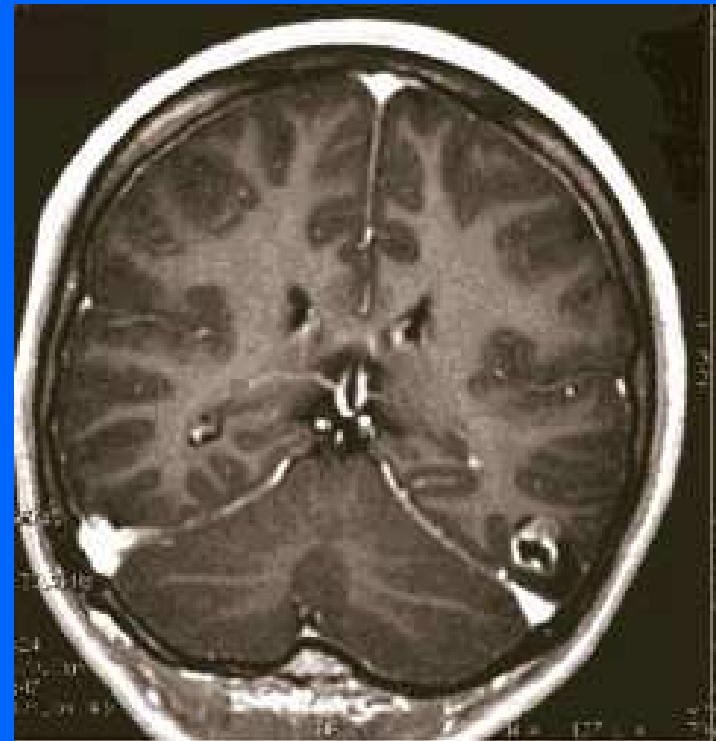spectro

# DNET

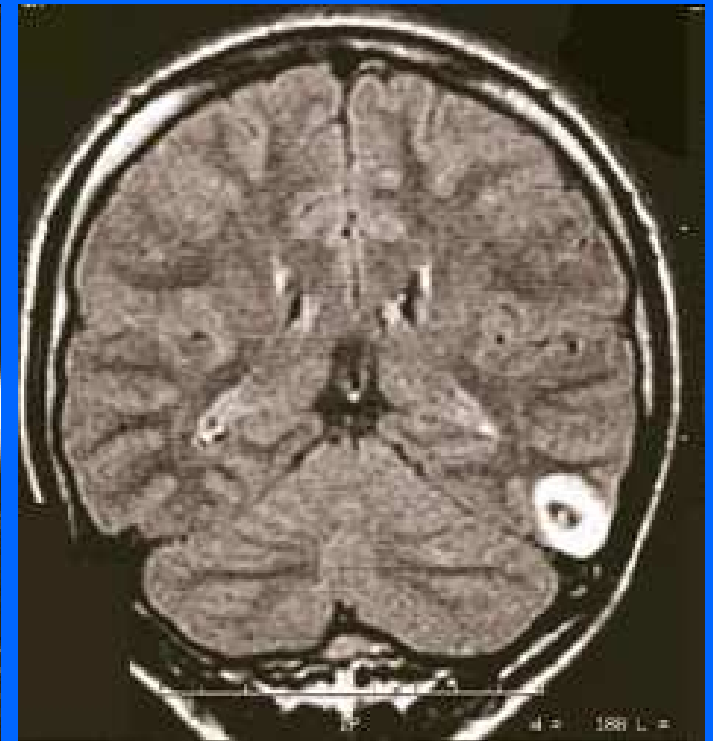Garçon de 16 ans  
épilepsie partielle depuis l'âge de 5 ans



Lésion calcifiée  
en TDM

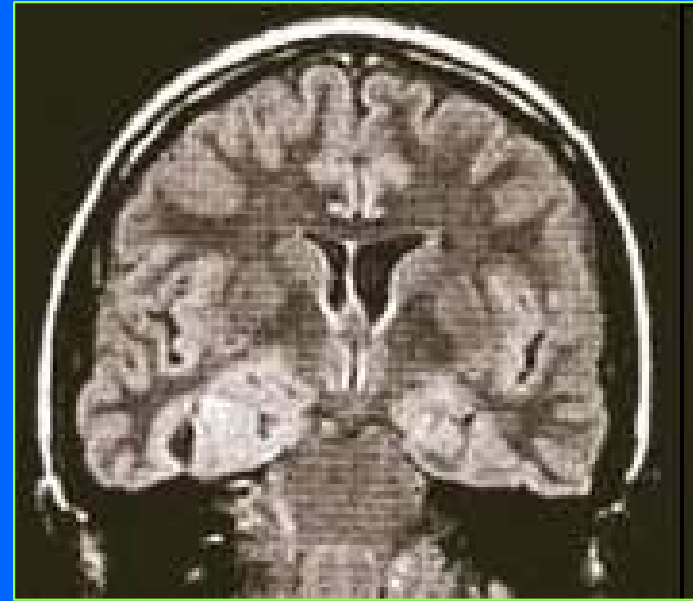
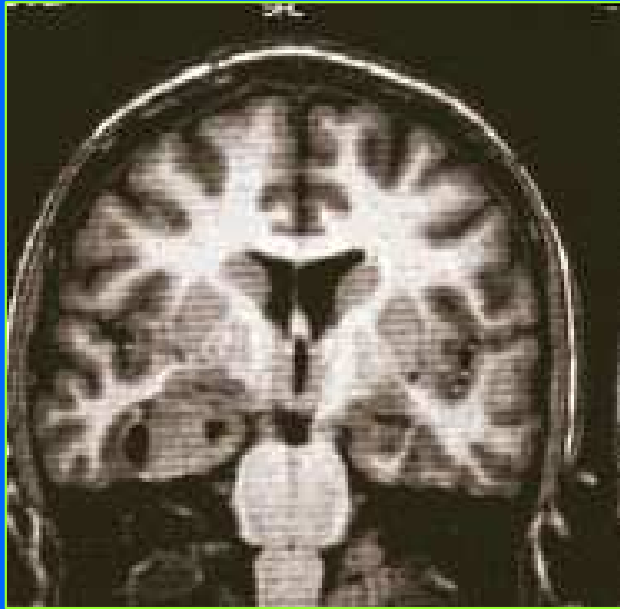
petite lésion corticale  
arrondie bien limitée  
avec prise de contraste  
annulaire sur la coupe  
coronale T1 Gado

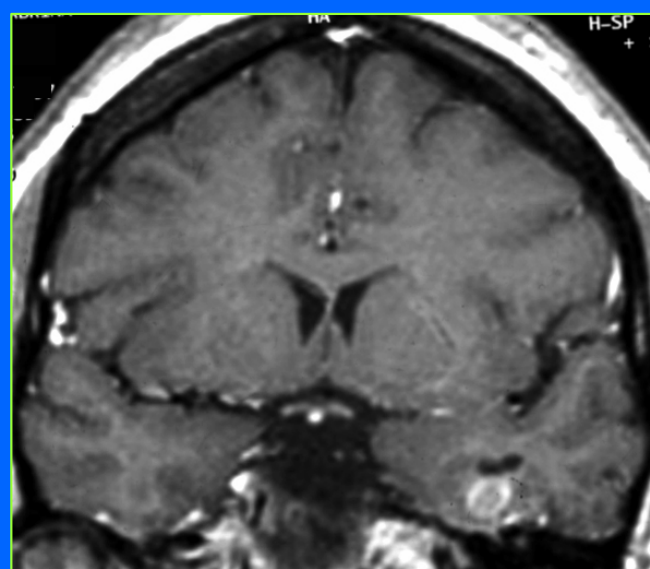
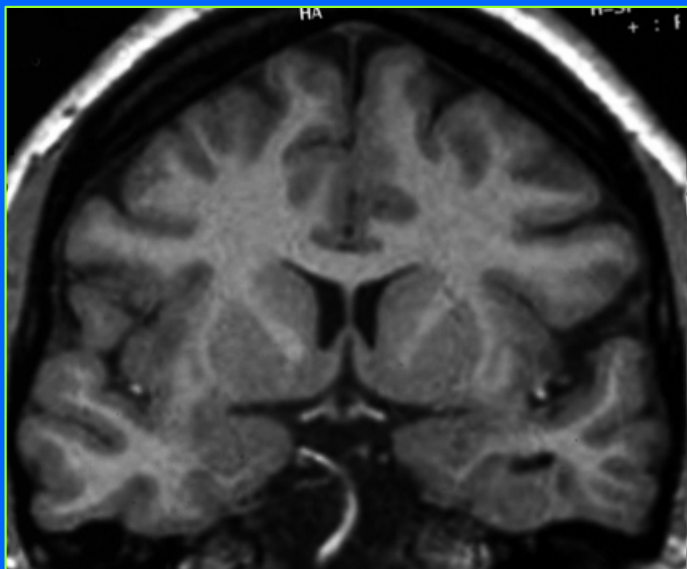


hypersignal Flair centré  
par un hyposignal (calcification)

# DNET



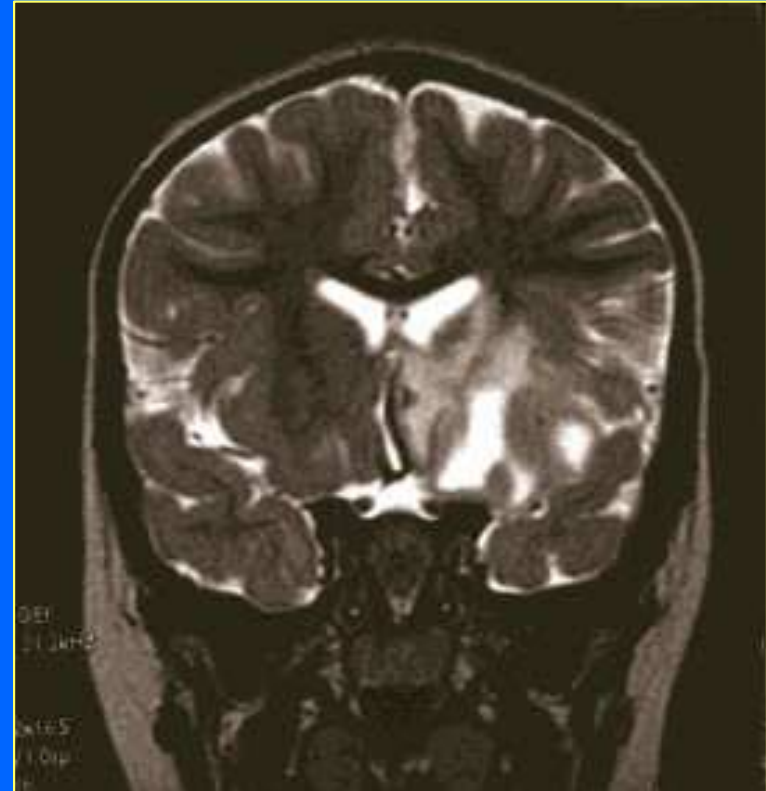
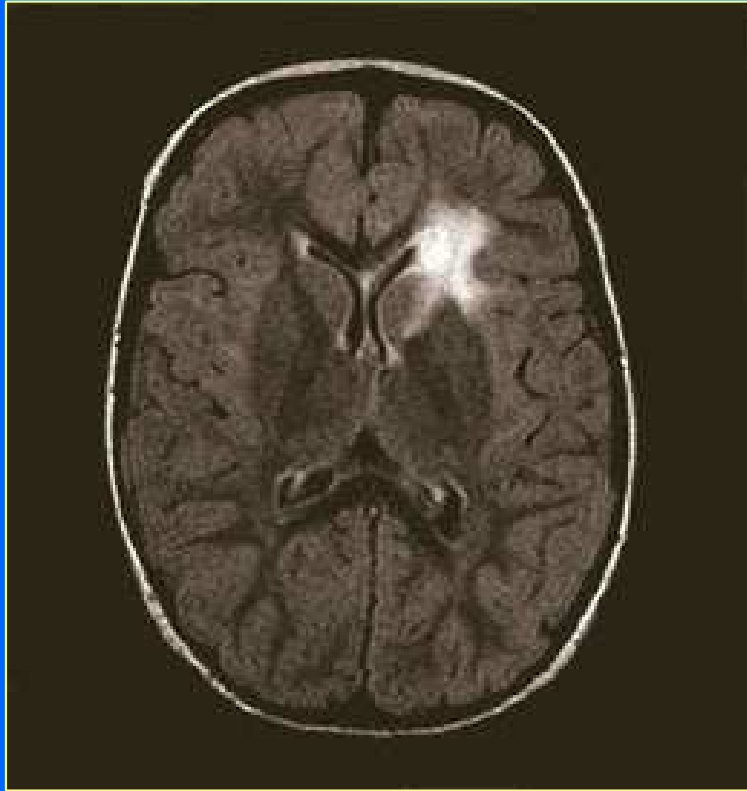
**Lésion expansive à composante kystique refoulant l'hippocampe vers le haut en isosignal T1 et hypersignal Flair**



**Diagnostic différentiel:  
gangliogliome**

**DNET**

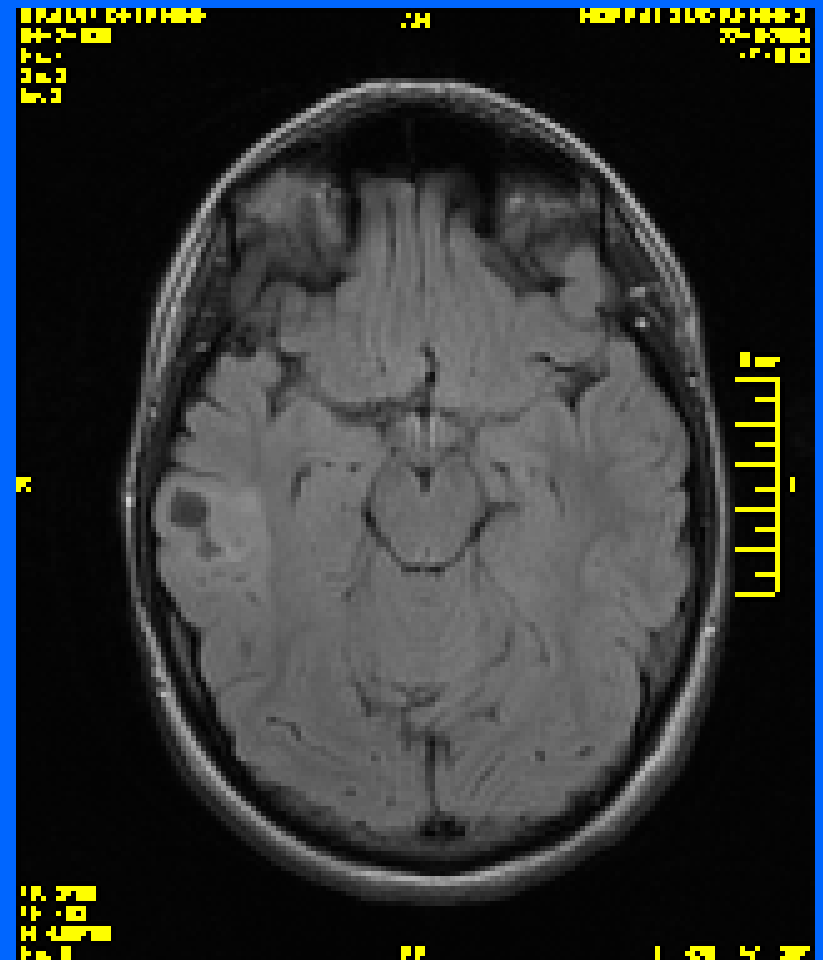
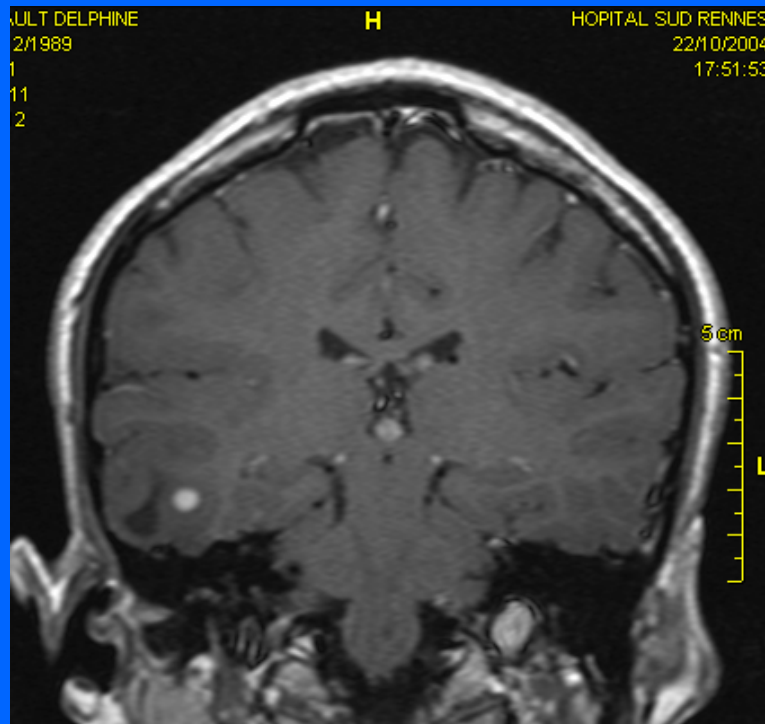
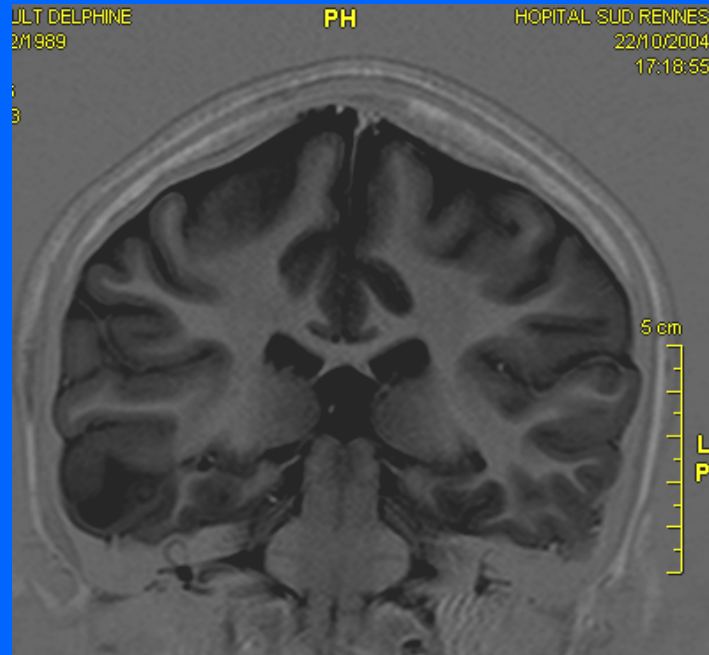
**OLIGODENDROGLIOME**



**Lésion fronto-temporale gauche : effet de masse sur la corne frontale gauche et le V3**  
**atteinte de la SB et des noyaux gris**  
**atteinte plus modérée du cortex**

# Delphine : Syndrome de West à 1 an ; IRM normale

IRM à 14 ans

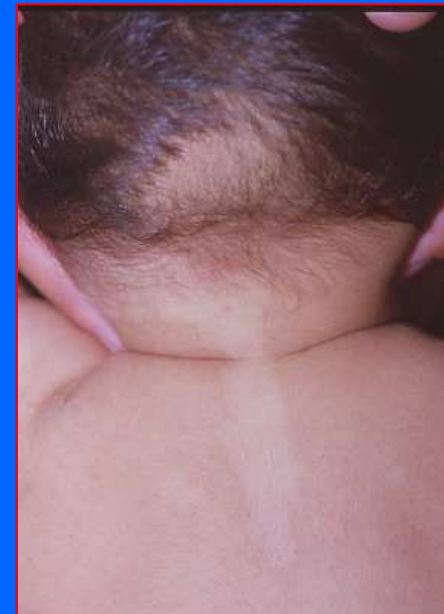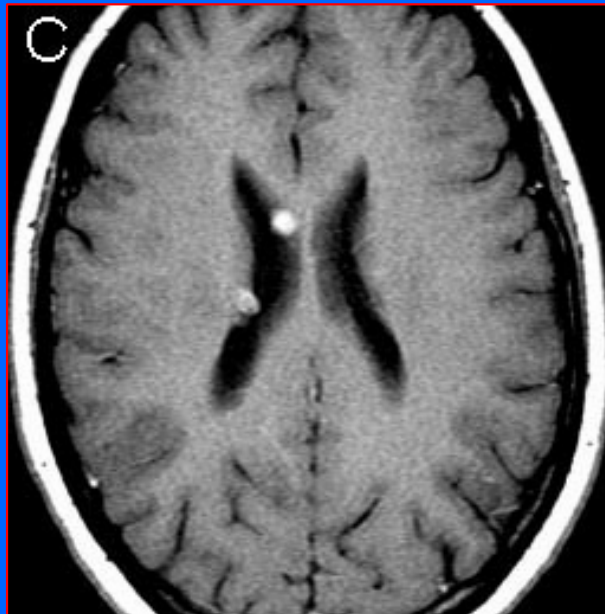
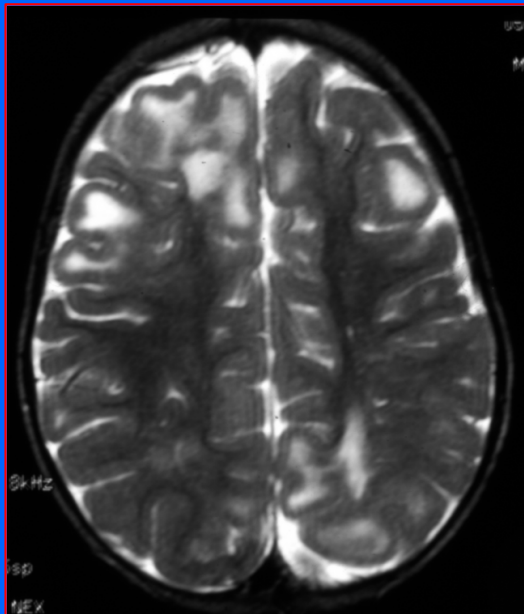




# Syndromes neuro-cutanés STB

Les lésions corticales de la STB de grandes similitudes histologiques avec les DCF la présence de neurones géants correspondant à des cellules gliales pathologiques

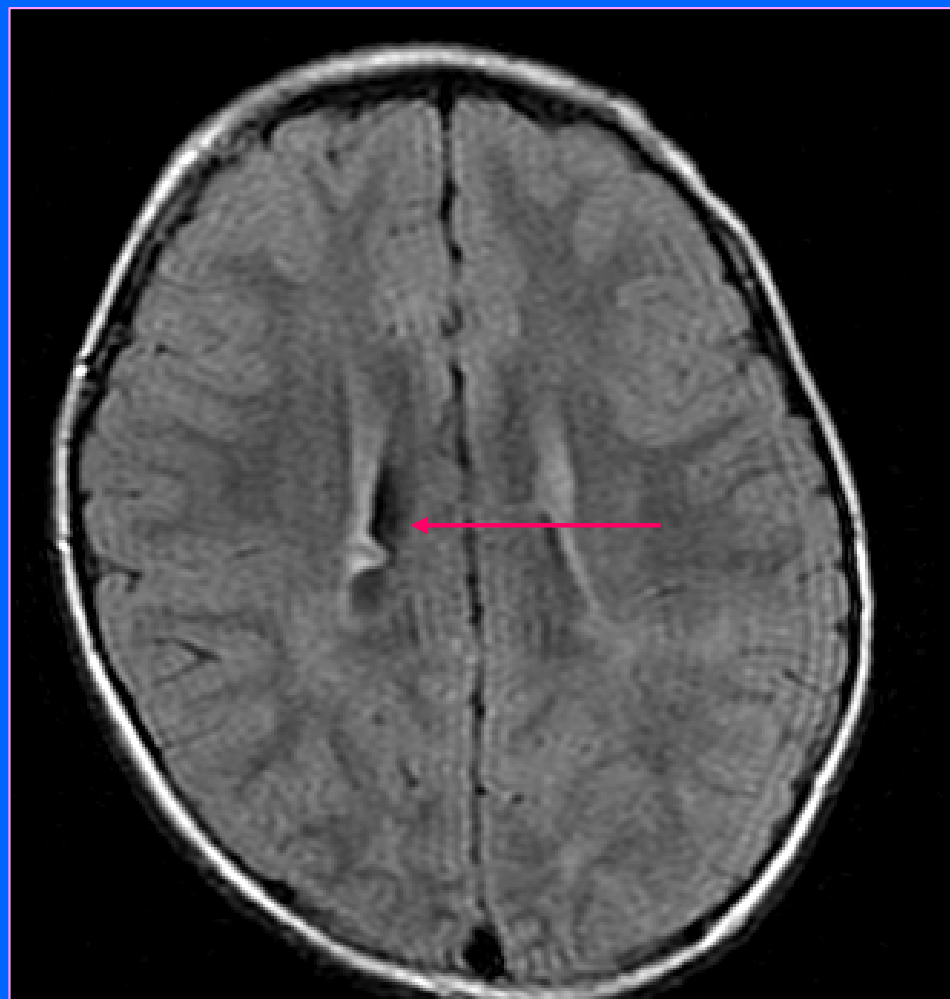
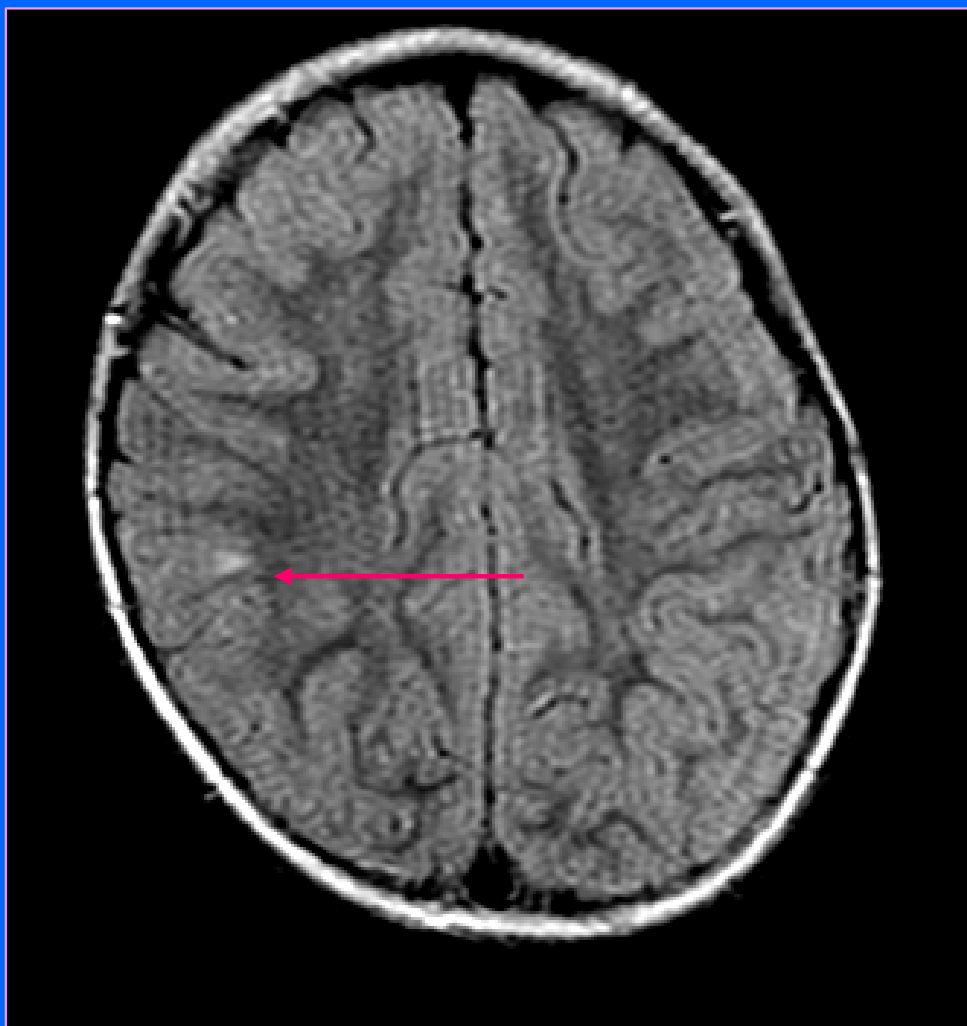
**diagnostic facile si tubers multiples :  
zones triangulaires corticales et sous corticales en hypersignal T2**



**lésion unique : contexte clinique+++**

**( taches cutanées achromiques ,anomalies viscérales,histoire familiale)**

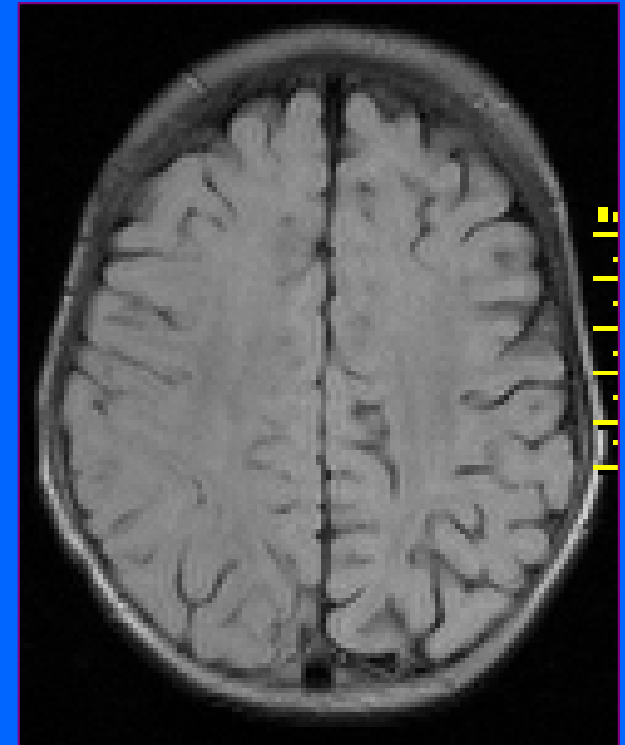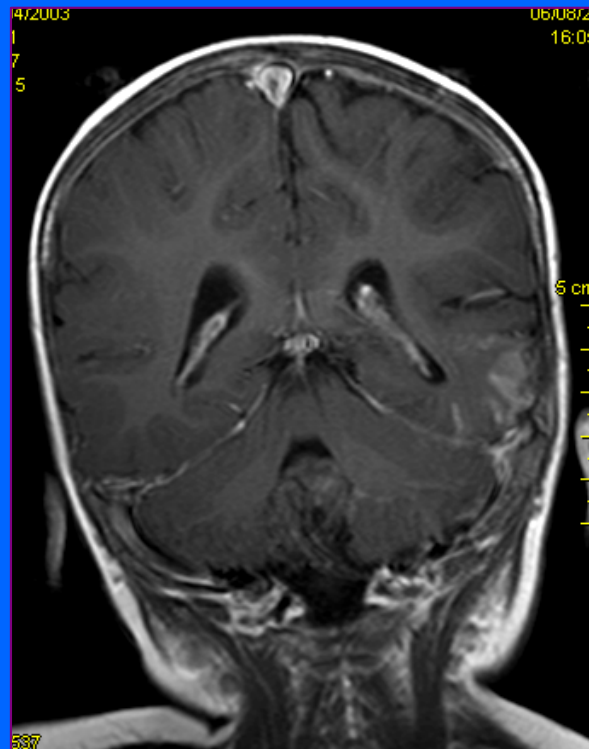
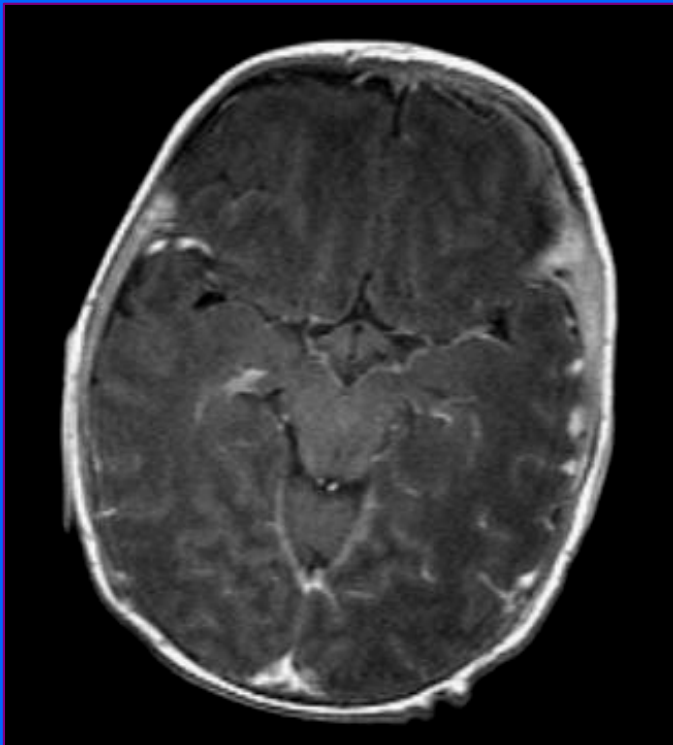
STB



# Syndromes neuro-cutanés

## Angiomatose pie - mérienne de Sturge Weber

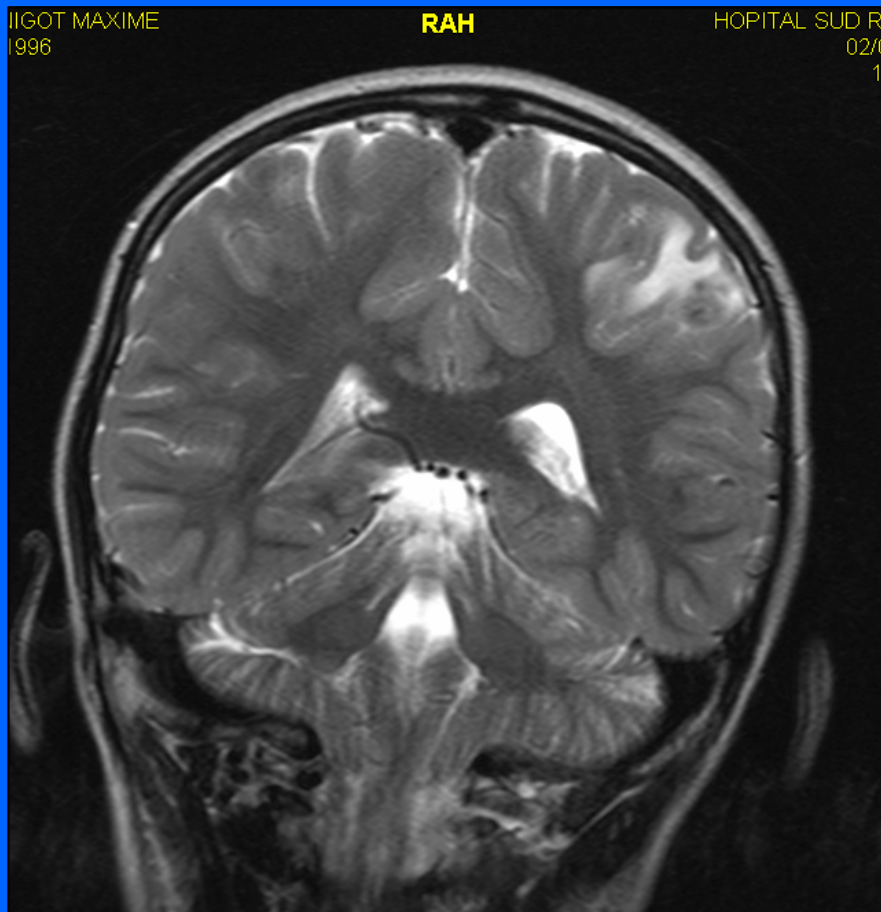
Marie : angiome plan du territoire trigéminal



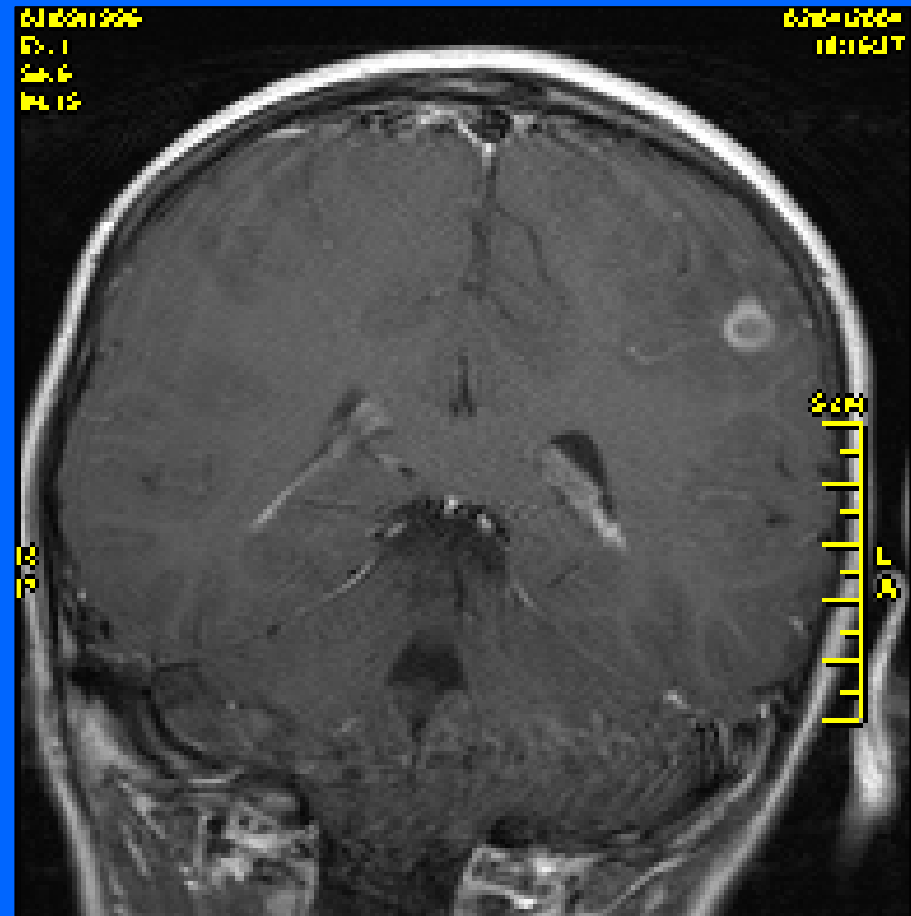
Intérêt d'une IRM précoce +++  
Prévention de l'épilepsie

# IRM : Identifier une lésion

Maxime 5 ans , enfant adopté originaire de Madagascar  
3 Crise convulsives généralisées



T2

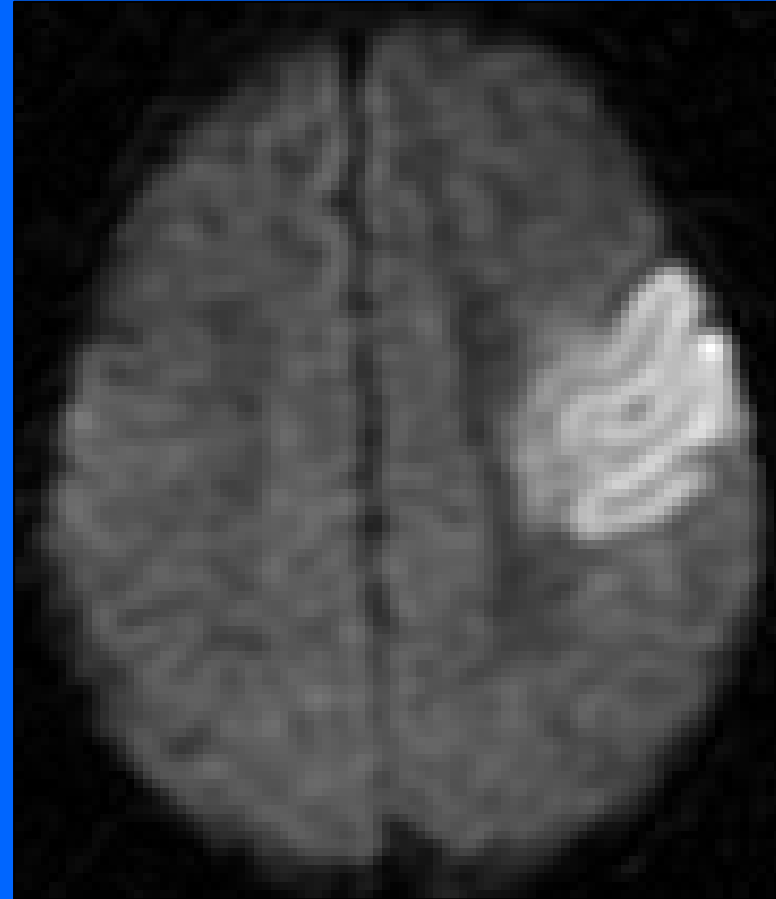
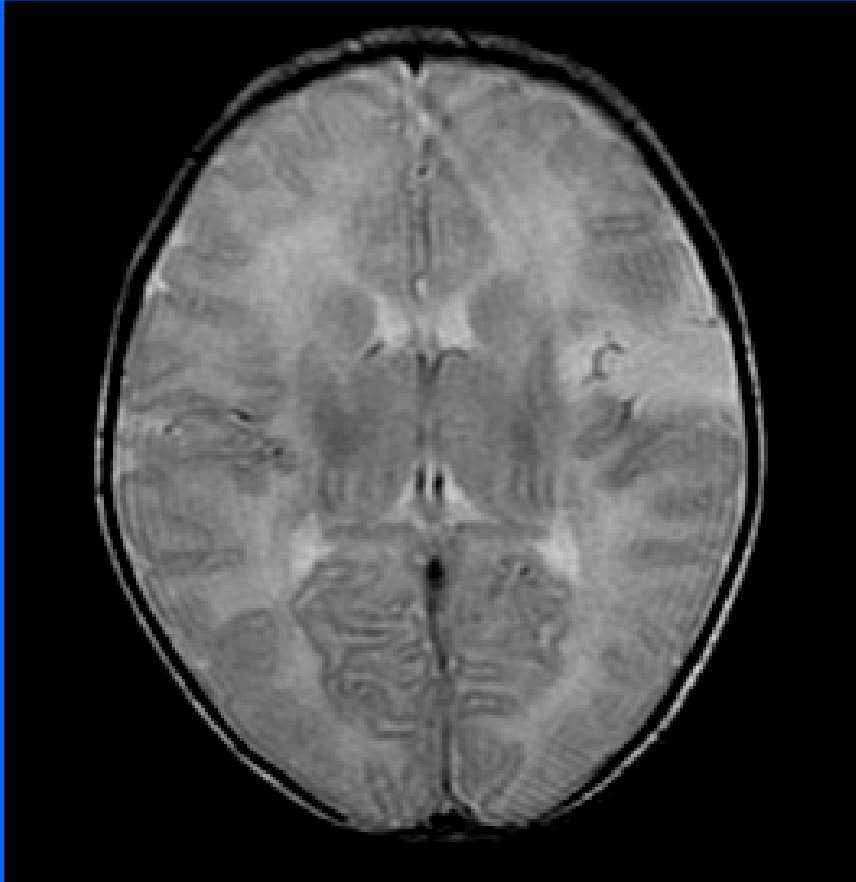


T1 Gado

Diagnostic?????????

IRM : Identifier une lésion

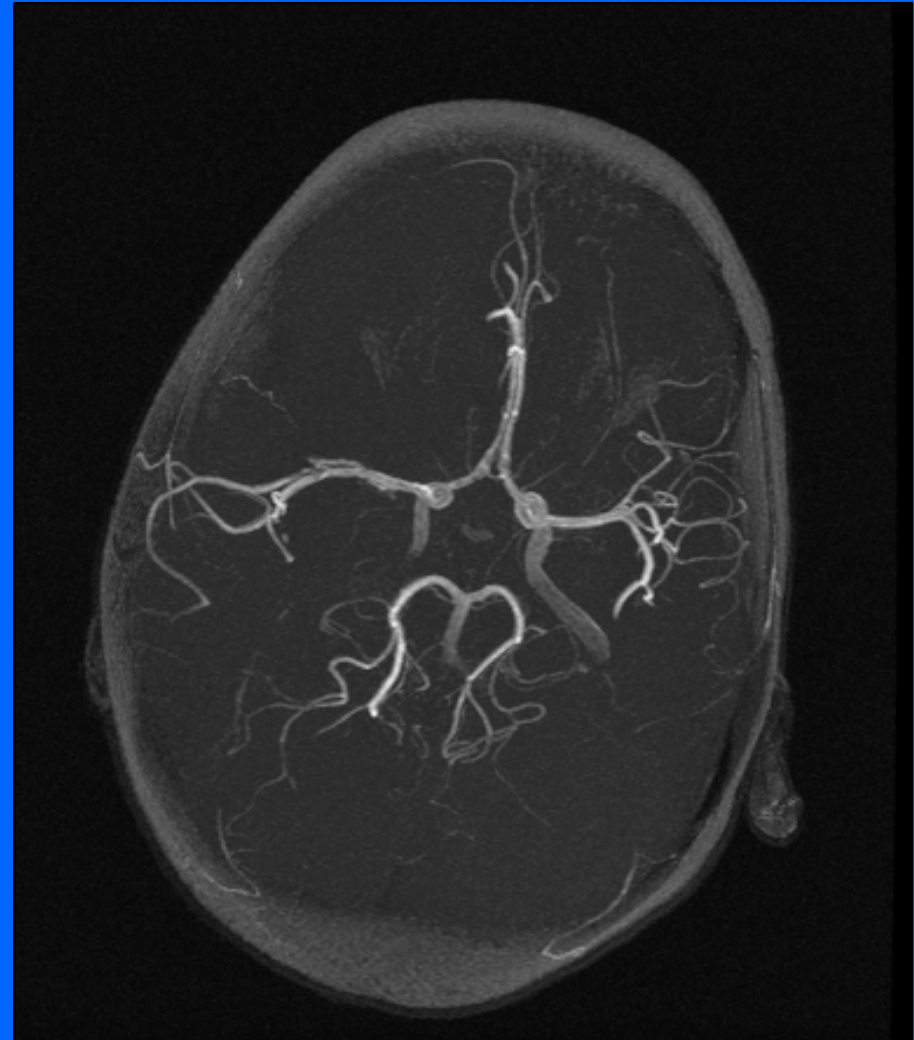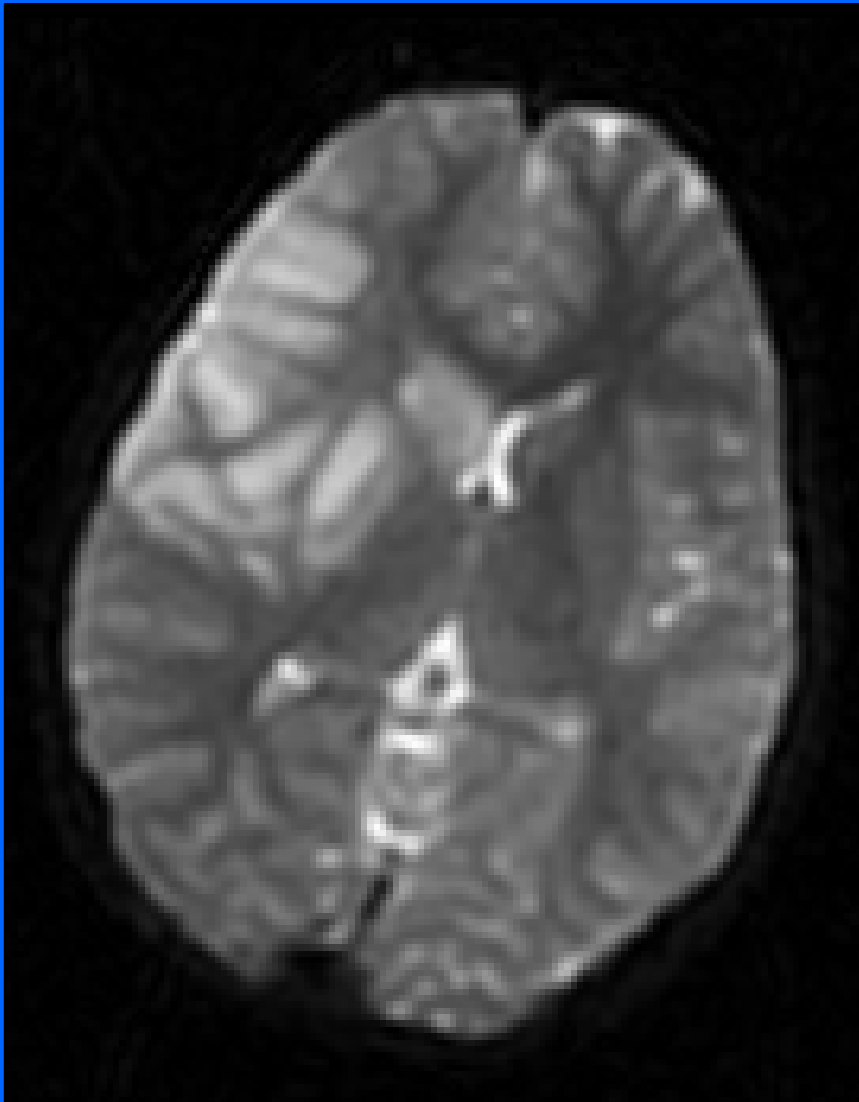
Convulsions J2 , clonies du MS dt



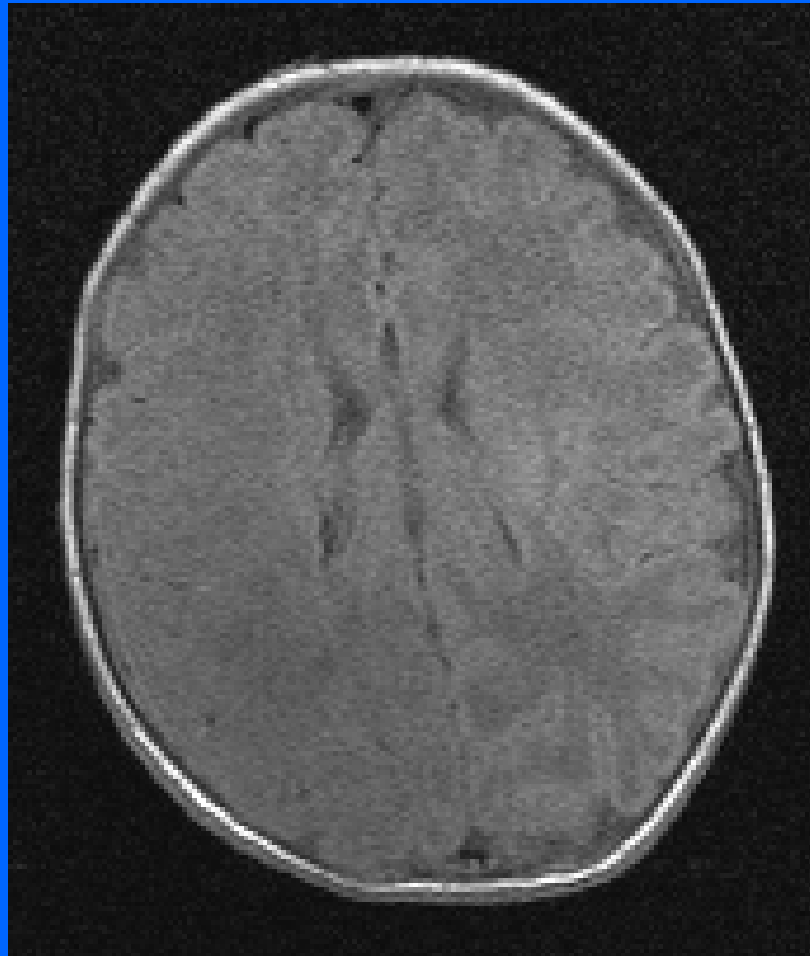
AVC néonatal

Imagerie de diffusion **avant J5+++**

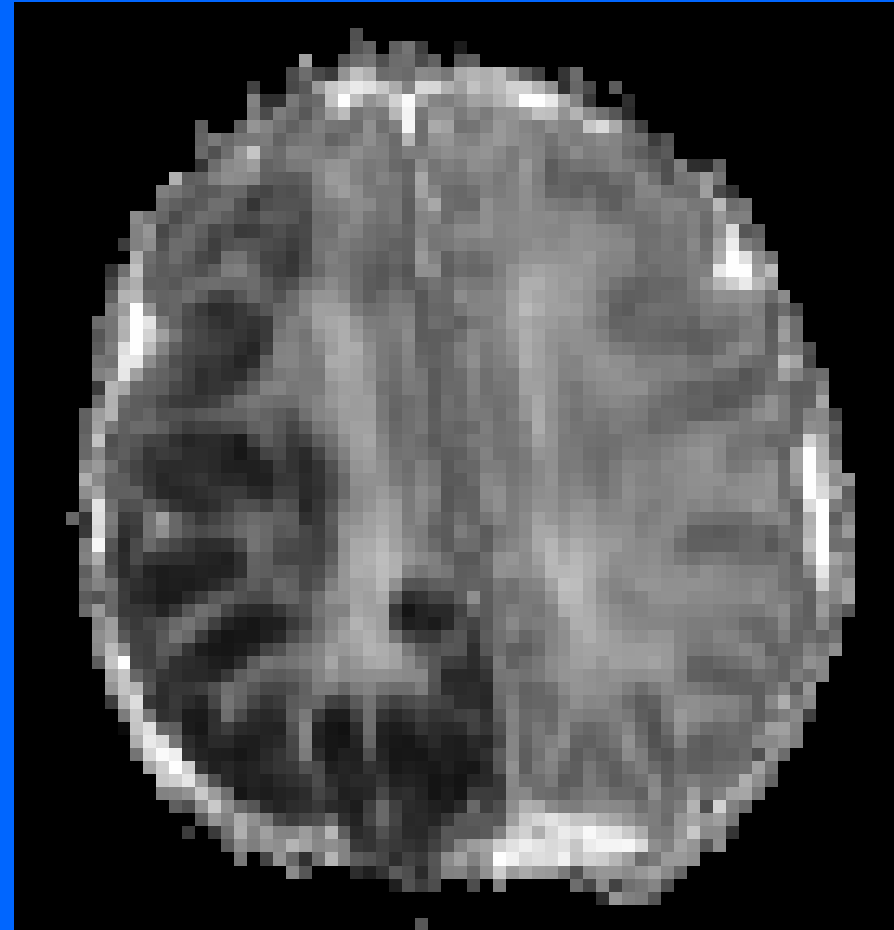
**IRM : intérêt de la diffusion +++ et de l'angio MR**



Sacha : EMC neonatal



T1

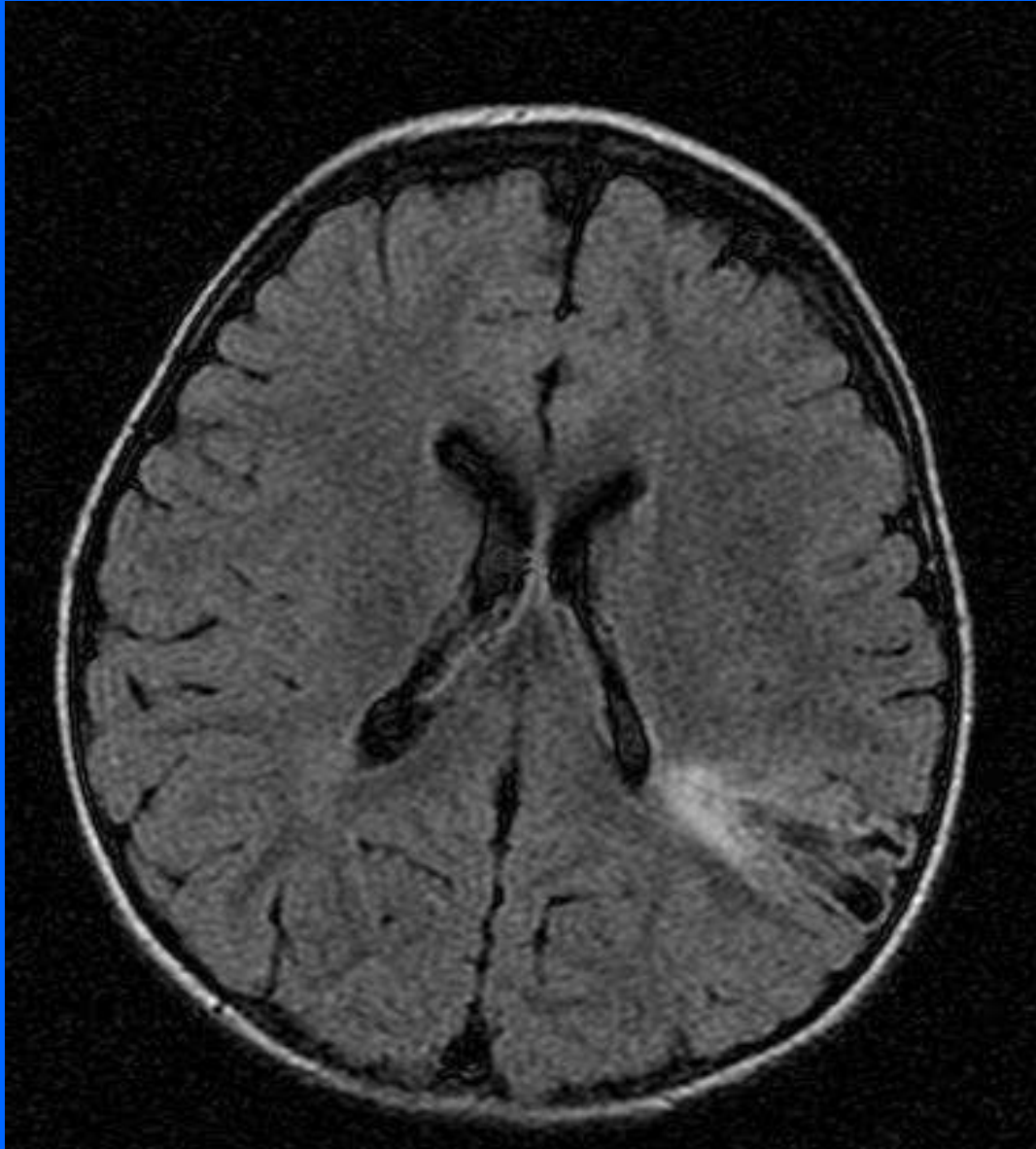


Cartographie ADC



**Chloe**

**Absences atypiques depuis 10 jours  
chez un enfant de 2 ans**



AVC périnatal

- Le PRES est un syndrome neurologique **aïgu** ou **sub-aïgu** réversible [1,2,3,4,6]
- Il se manifeste cliniquement dans la majorité des cas par **divers symptômes** possiblement associés [1,3,4,6,8]
  - **convulsions partielles ou généralisés+++ EMC**
  - céphalées
  - confusions , nausées perturbations visuelles
- Les facteurs **favorisants** reconnus et rapportés dans la littérature sont [1,2,3,4,6,8,19,20]
  - L'hypertension artérielle isolée ou associée à une toxémie gravidique ou une insuffisance rénale
  - Les traitements immunosuppresseurs et anticancéreux

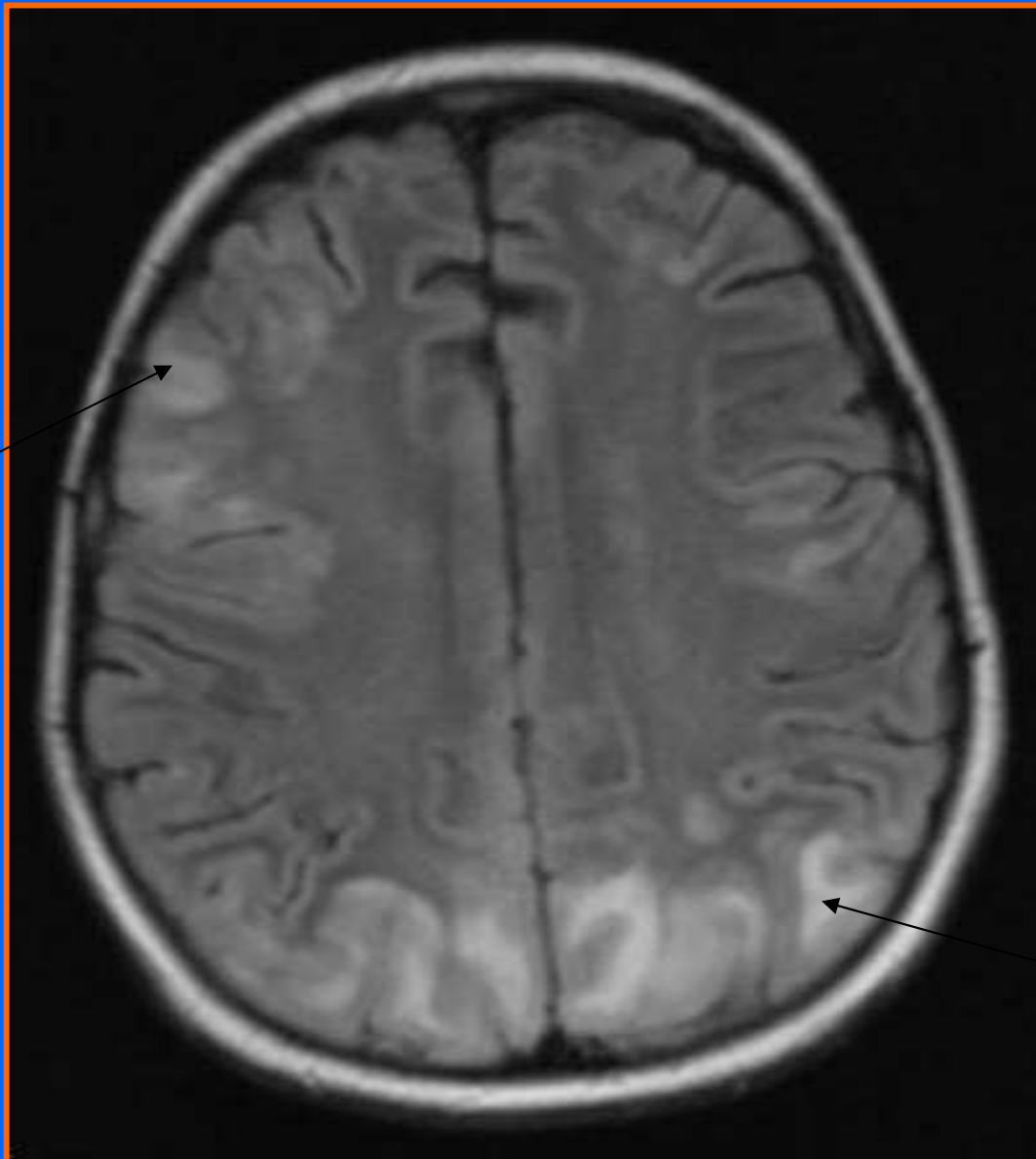
- *Topographie lésionnelle:*

## Atteinte cortico-sous-corticale pariéto-occipitale bilatérale

- **Distribution typique** [1,2,5]
  - l'atteinte des lobes occipitaux et pariétaux
- **Distribution moins typique** [1,2,5,18,21,22]
  - l'atteinte des lobes frontaux et temporaux inférieurs [1]
  - l'atteinte hémisphérique complète
  - l'atteinte cérébelleuse
  - l'atteinte unilatérale [1]
- **Distribution atypique** [5,22,23,24,25]
  - les atteintes non cortico-sous-corticales
    - » substance blanche profonde (capsule interne, externe, centre semi ovale, corps calleux)
    - » noyaux gris centraux
  - l'atteinte du tronc cérébral

# Lésions radiologiques typiques

HS FLAIR sous-corticaux et corticaux



hypersignal  
cortical

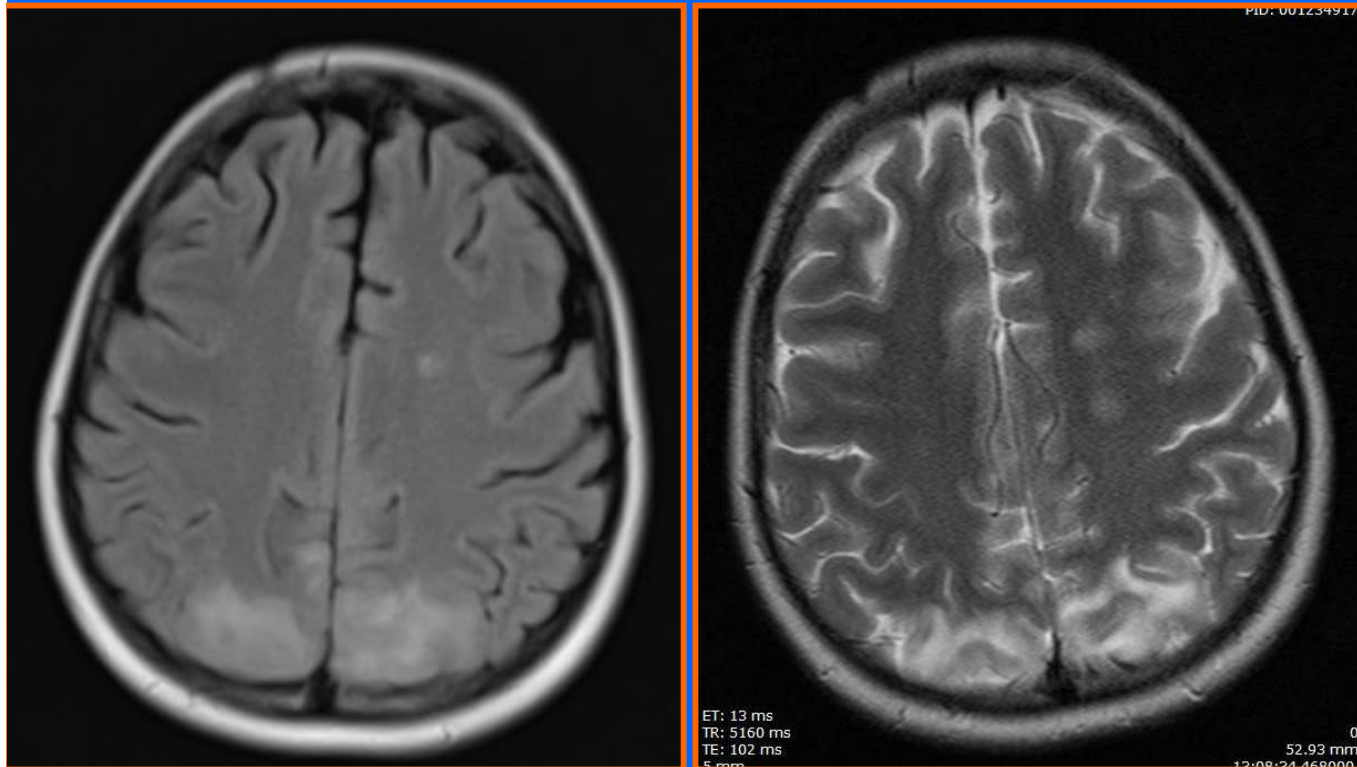
Dans notre étude :

- HS sous-corticaux  
100%
- HS corticaux  
66,7% ( n=4)

hypersignal  
sous-cortical

# Lésions radiologiques typiques

## HS FLAIR pariéto-occipital



FLAIR

T2

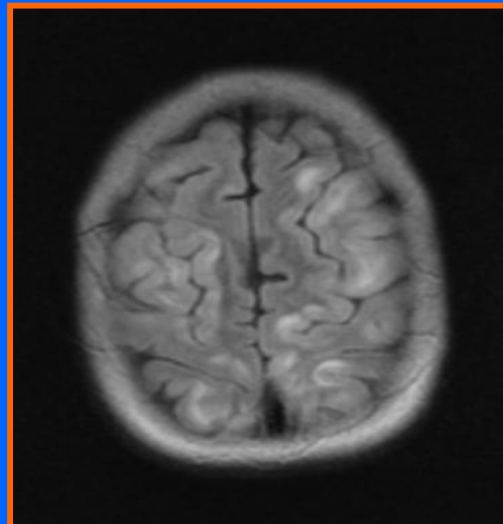
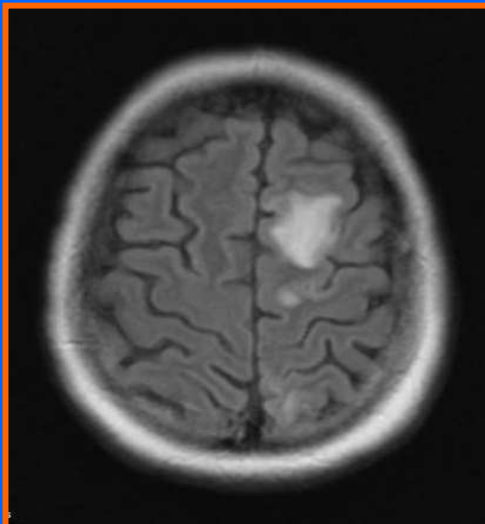
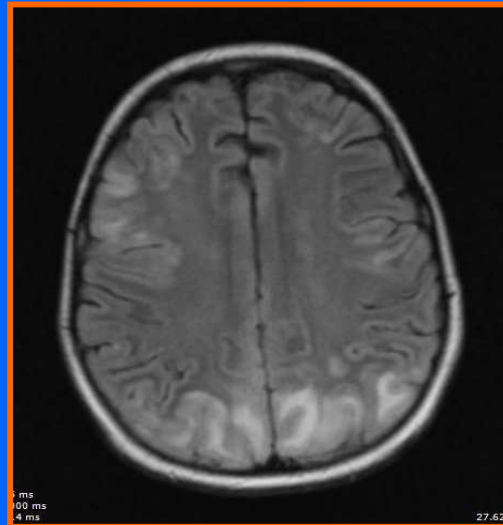
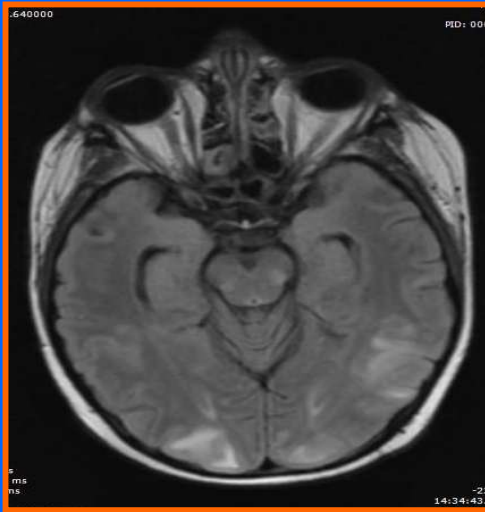
Dans notre étude:

HS occipitaux  
66,7% ( n=4)

HS pariétaux 100%

# Lésions radiologiques moins typiques

## atteinte frontale; temporale



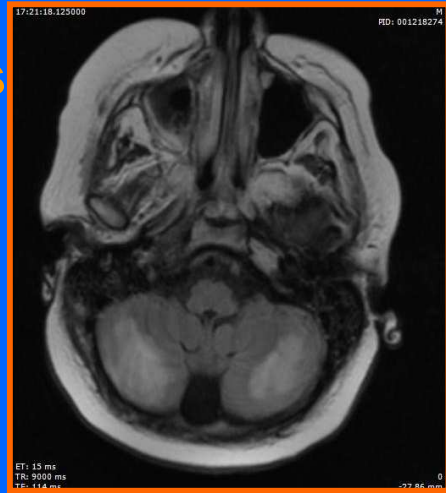
### Dans notre étude :

- HS frontaux  
100% ( n = 6)

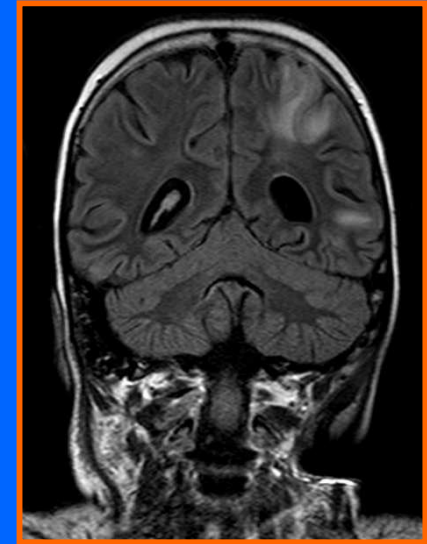
- HS temporaux  
66,7% ( n=4)

**Lésions radiologiques moins typiques**

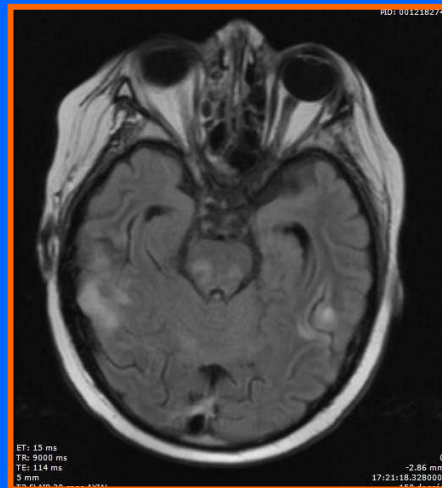
atteinte cérébelleuse



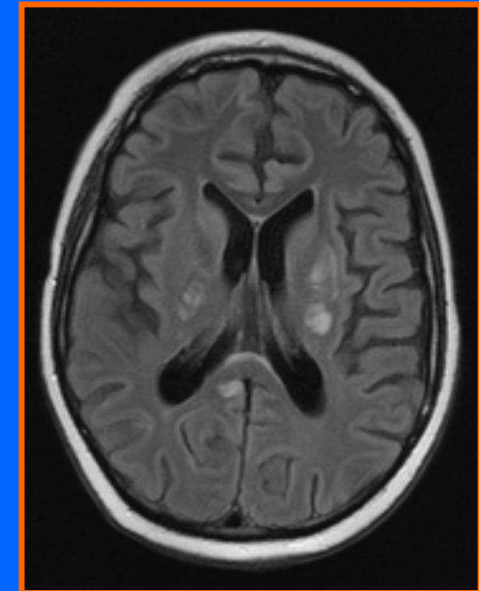
**Lésions radiologiques moins typiques**  
atteinte unilatérale et asymétrique



**Lésions radiologiques atypiques**  
atteinte du tronc cérébral et de la SB profonde



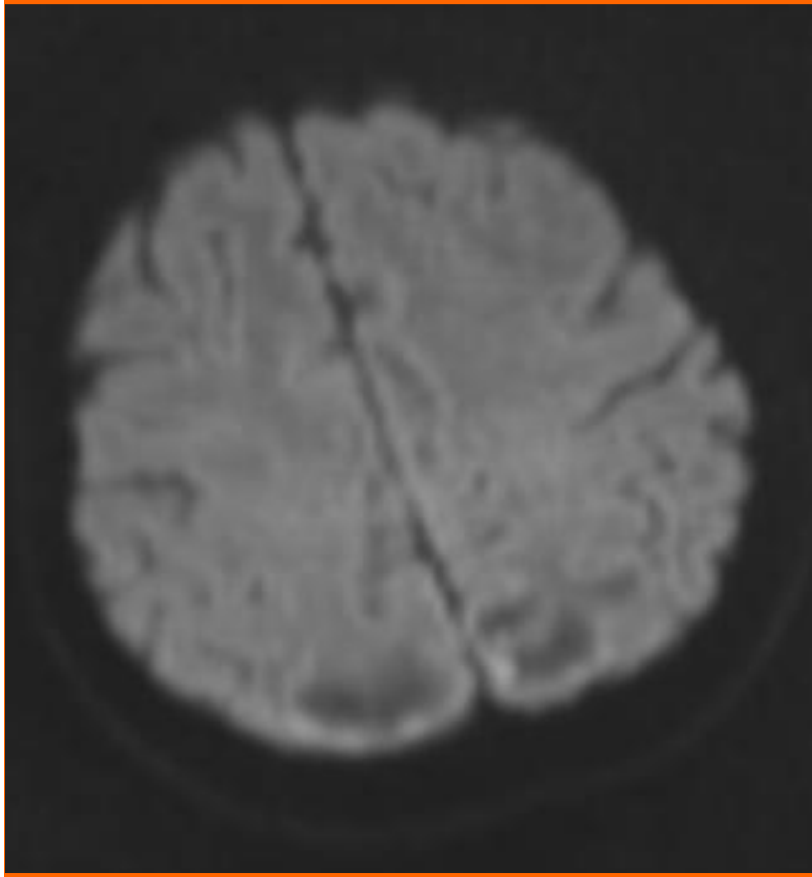
**Lésions radiologiques atypiques**  
atteinte des noyaux gris centraux



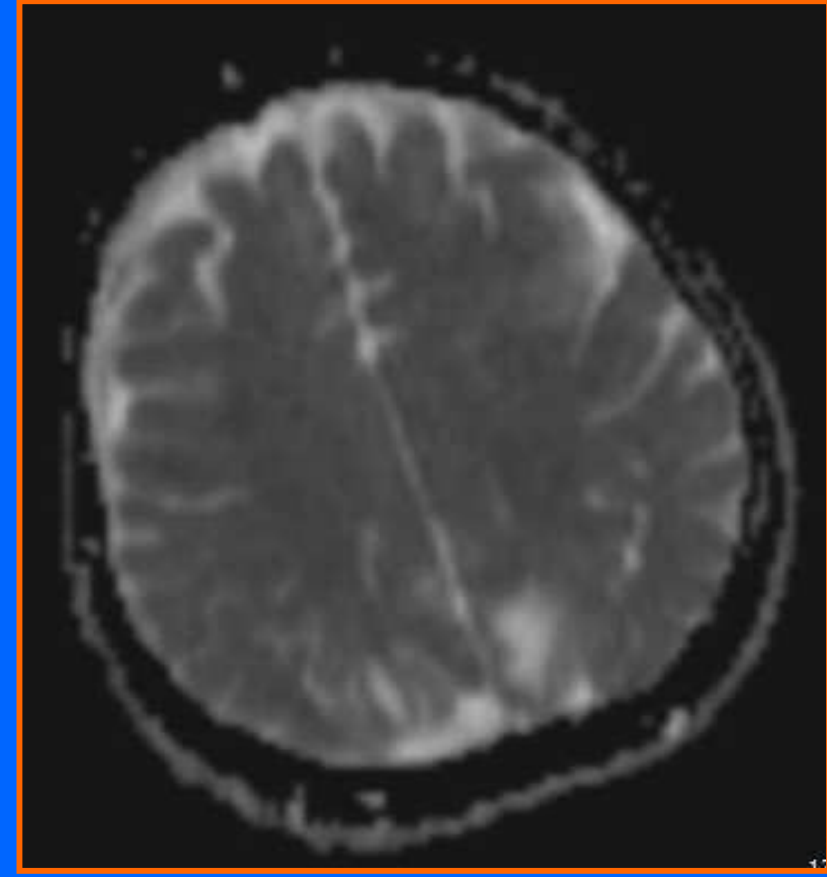


# Lésions radiologiques typiques

## œdème vasogénique



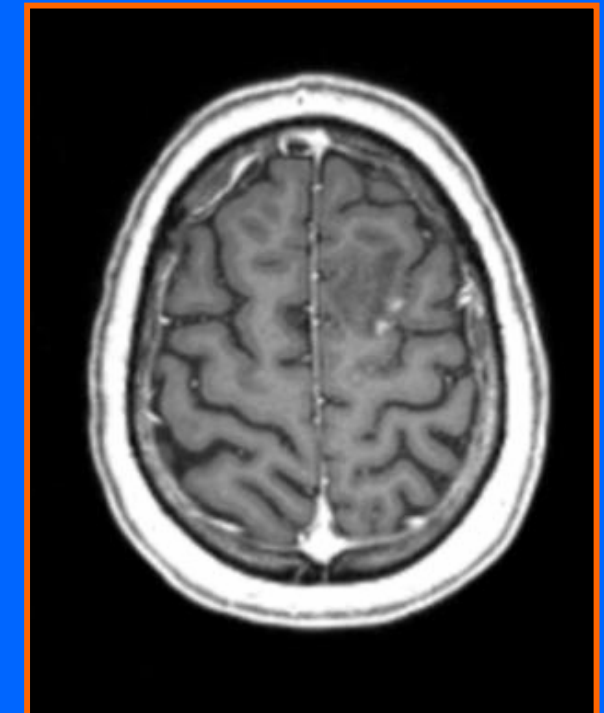
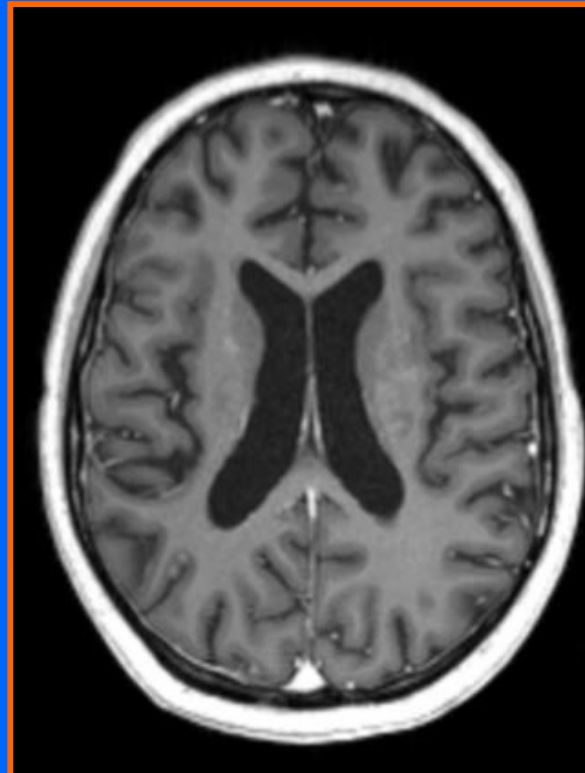
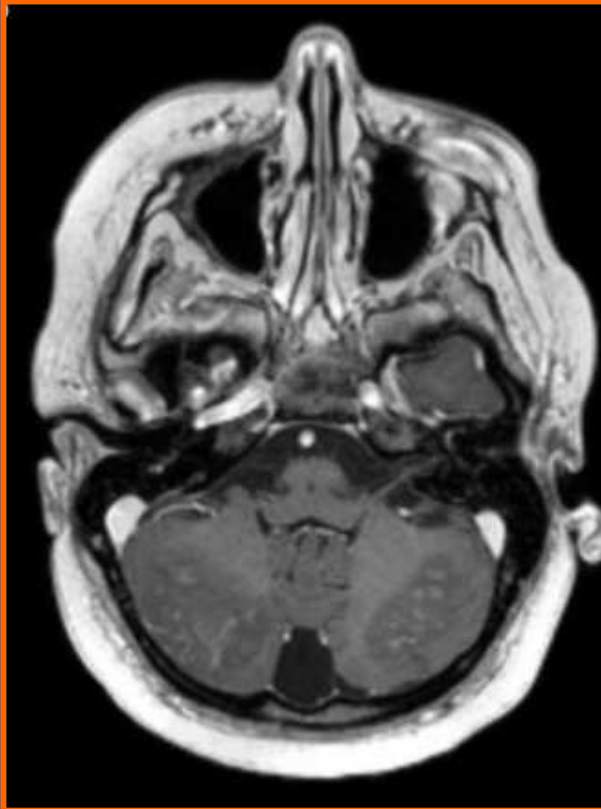
Diffusion B1000



ADC

**Dans notre étude :**  
**100% ( n = 6 )**

# Lésions radiologiques atypiques prise de contraste



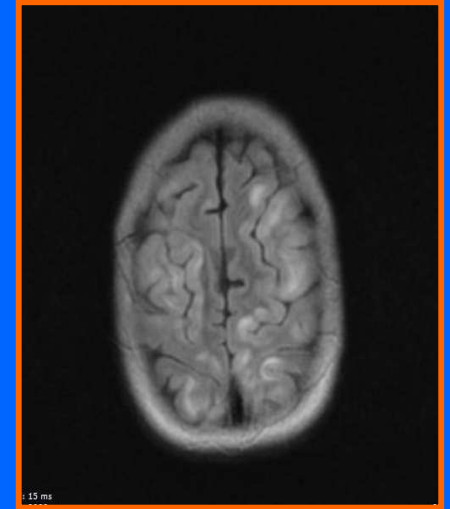
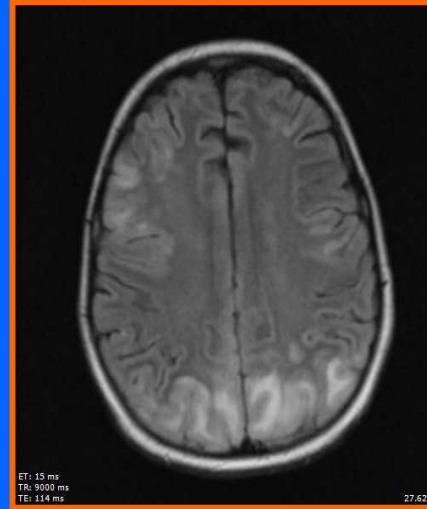
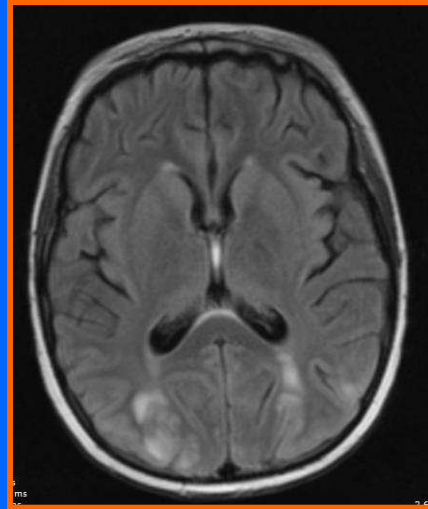
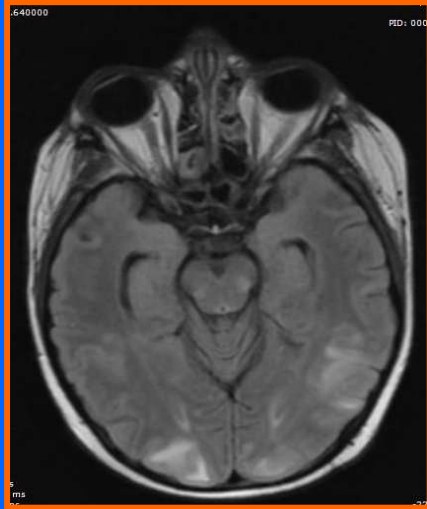
Dans notre étude :

16,7 % (n = 1)

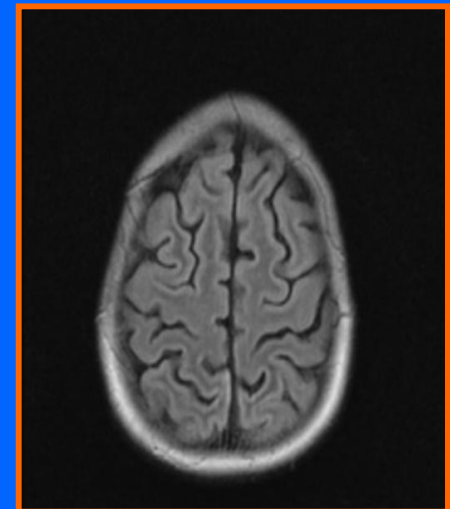
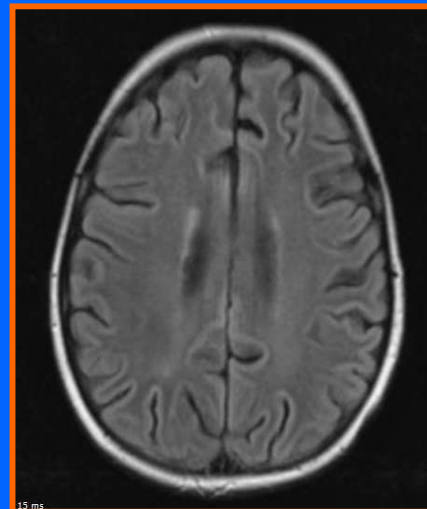
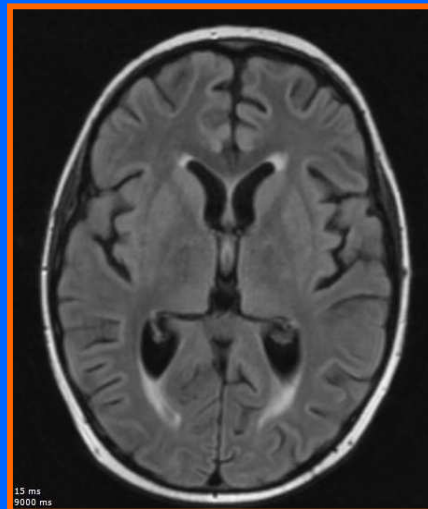
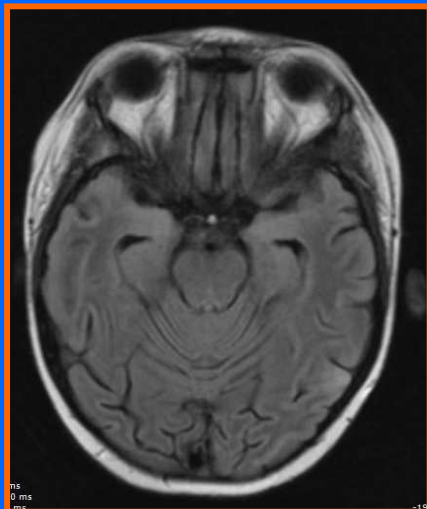
# Lésions radiologiques typiques

disparition ou une franche diminution des signes radiologiques

J0

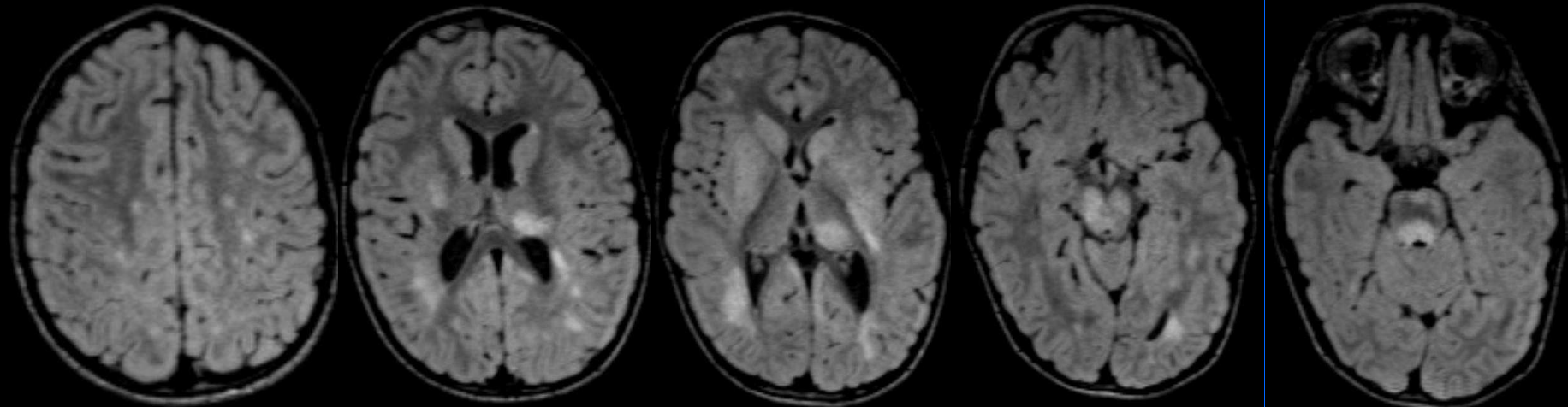


Contrôle J21

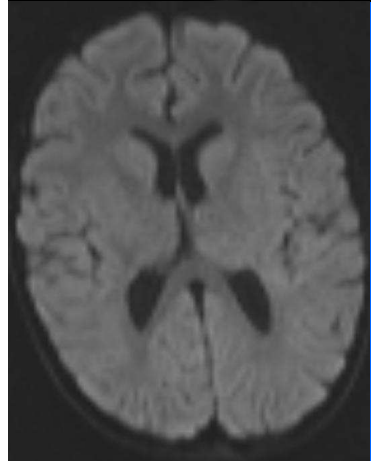

# III. Diagnostics différentiels du PRES [11,12,13,23,24,25]

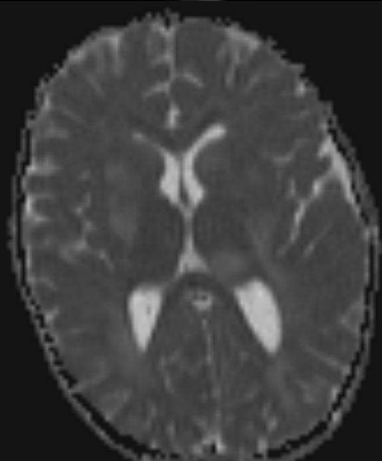
- **Infections cérébro-méningées: encéphalite ou encéphalomyélite bactérienne ou virale**
  - anomalie de signal encéphalique en FLAIR (HS) et en diffusion ( œdème cytotoxique) avec prise de contraste éventuelles (encéphaliques, méningées). Lésions fréquentes des noyaux gris centraux
  - positivité du bilan infectieux avec PL évocatrice
- **Causes vasculaires: ischémie artérielle, hémorragie, thrombophlébite**
  - ischémie artérielle: anomalie systématisées de signal en FLAIR. Œdème cytotoxique en diffusion
  - hémorragie: dépôts d'hemosidérine (T2\*)
  - thrombophlébite: anomalie de signal des sinus veineux, défaut de réhaussement. Possibilité d'infarctus veineux associé



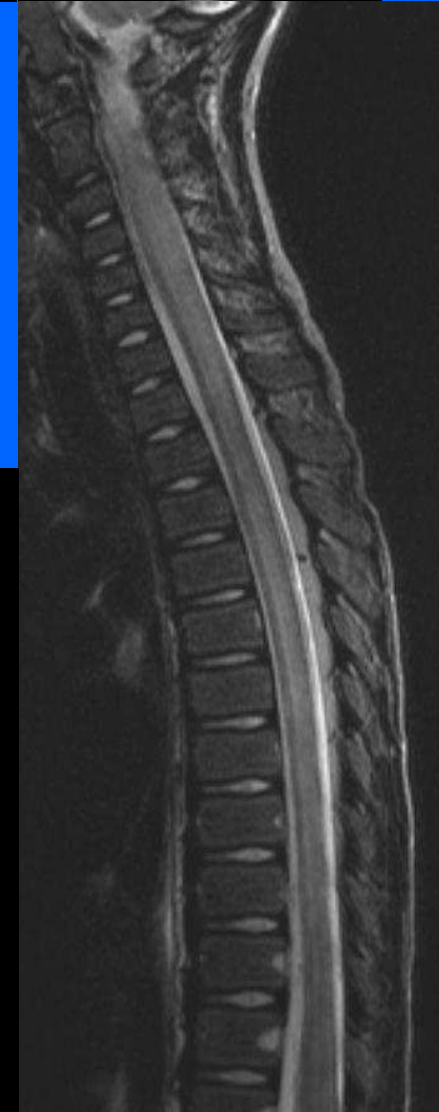**FLAIR**



**B1000**



**ADC**



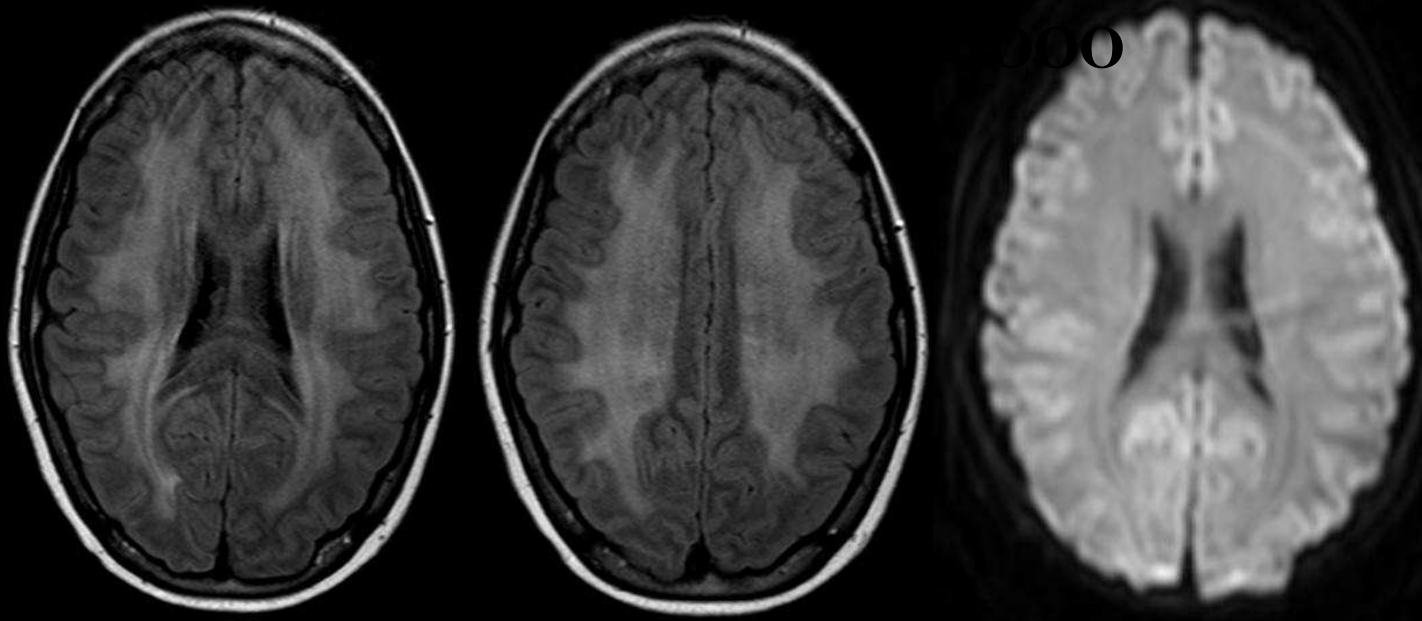
**T2**

**Cas 1:**

**infectieuse aigüe disséminée**

**encéphalomyélite**





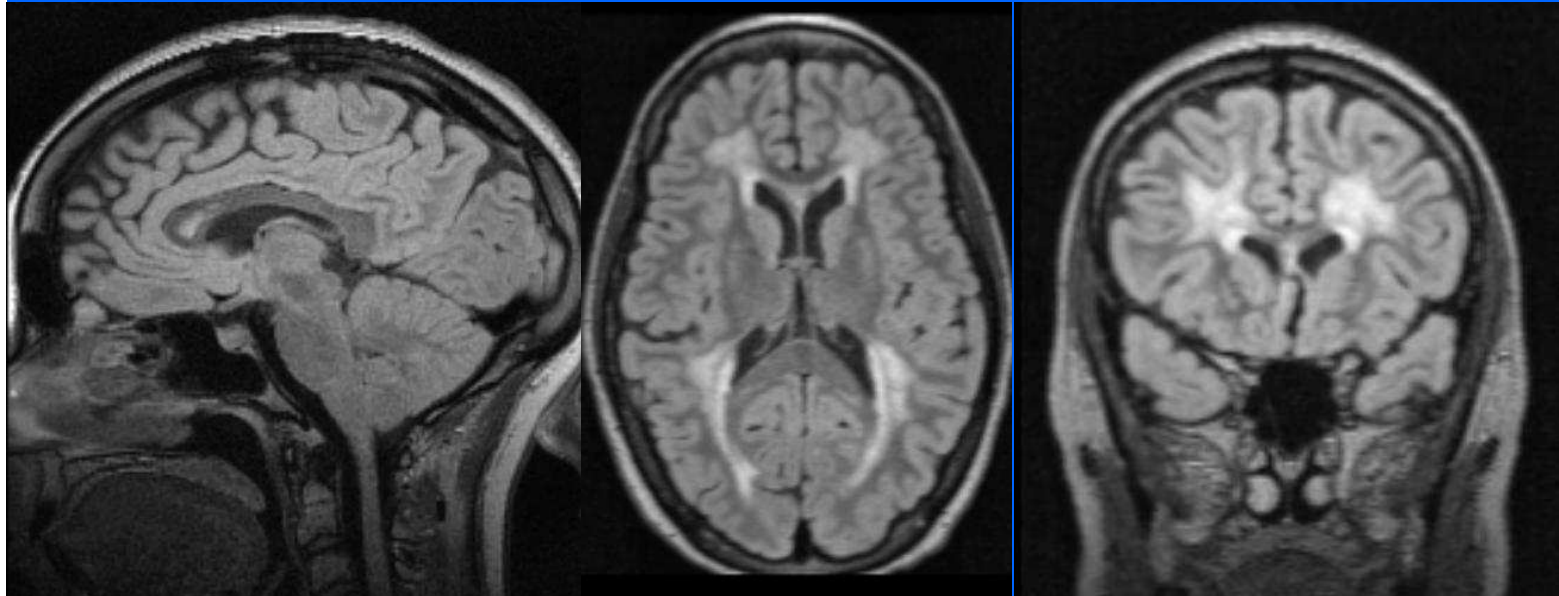
J0

J0

**Hypersignaux FLAIR de la SB profonde.**

**Diffusion et ADC normaux**

## **Cas 2: encéphalopathie au méthotrexate chez une patiente de 16 ans**

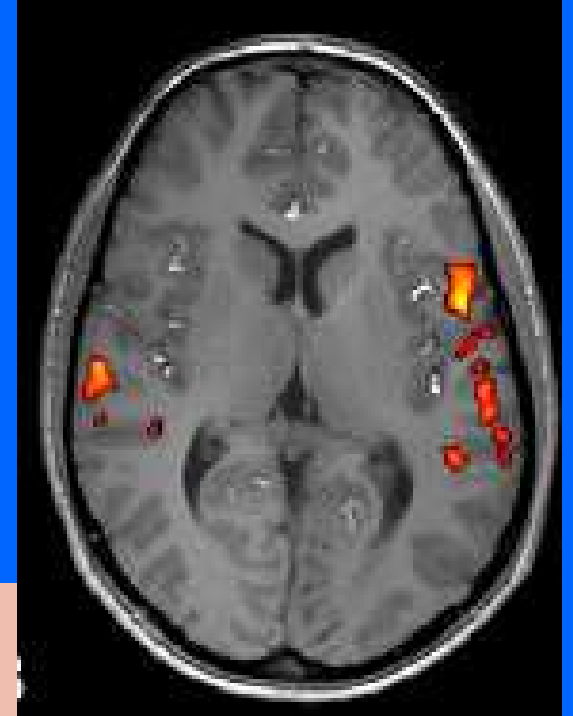

**1 an de recul**

**hypersignaux FLAIR persistants au niveau de la SB profonde**

# IRM fonctionnelle cérébrale

**Epilepsie rebelle**  
**IRM fonctionnelle , SPECT ictal ou inter ictal**  
**Stéréo EEG**



## Cartographie fonctionnelle

par localisation des modifications hémodynamiques locales induites par l'activité neuronale au cours de diverses fonctions neurologiques

### **Fonction motrice**

lésions rolandiques : **IRM f des mouvements de la main**

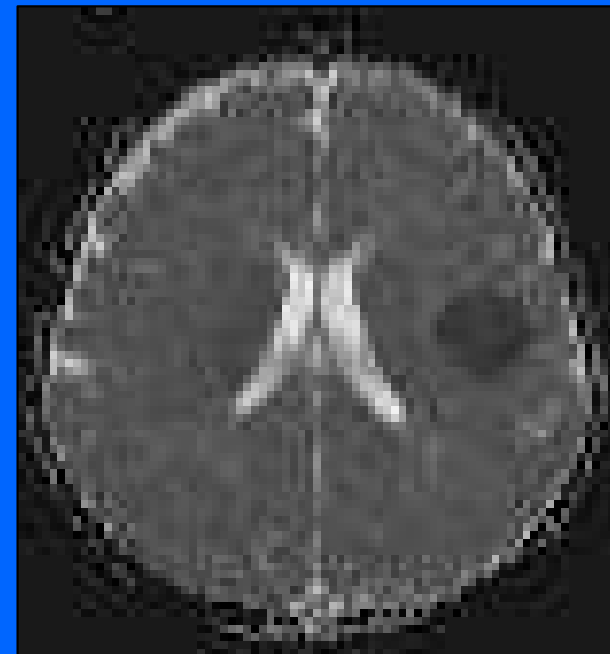
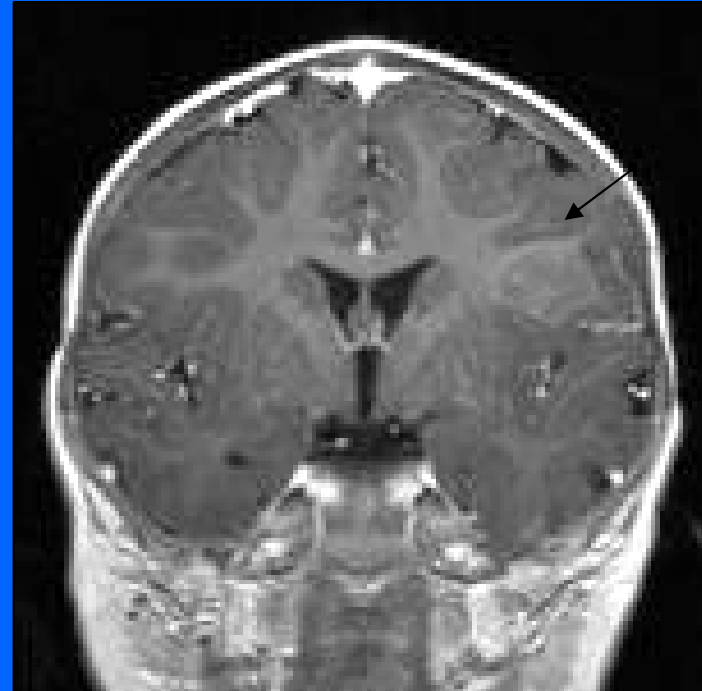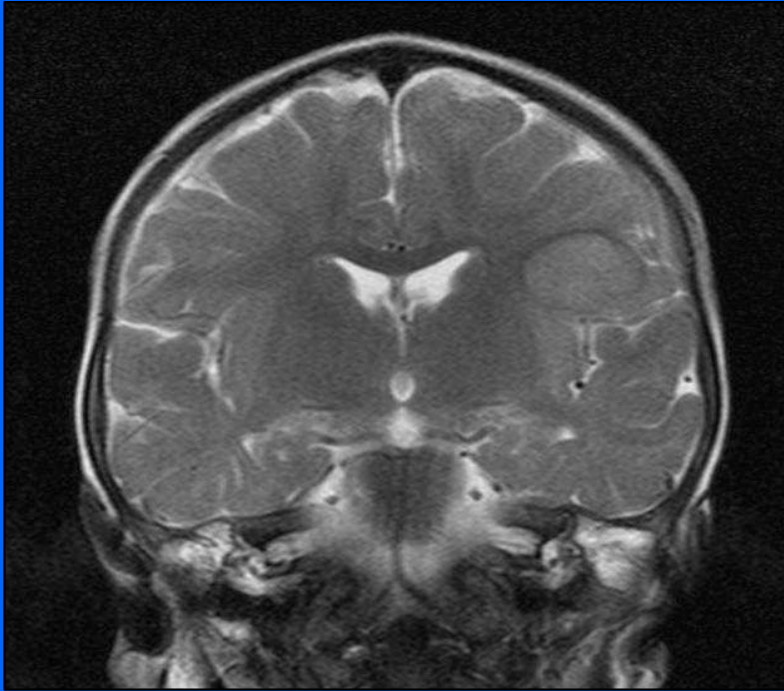
### **Fonction sensorielle**

### **Fonction cognitive**

**Spécialisation hémisphérique du langage avant chirurgie temporale ou frontale**



JAIRO 11 mois : convulsions hémicorporelles sans fièvre



Diagnostic ?????

ADC bas

Pic de choline  
en spectro- MR

